This is a digital copy of a book that was preserved for generations on library shelves before it was carefully scanned by Google as part of a project to make the world's books discoverable online.

It has survived long enough for the copyright to expire and the book to enter the public domain. A public domain book is one that was never subject to copyright or whose legal copyright term has expired. Whether a book is in the public domain may vary country to country. Public domain books are our gateways to the past, representing a wealth of history, culture and knowledge that's often difficult to discover.

Marks, notations and other marginalia present in the original volume will appear in this file - a reminder of this book's long journey from the publisher to a library and finally to you.

Usage guidelines

Google is proud to partner with libraries to digitize public domain materials and make them widely accessible. Public domain books belong to the public and we are merely their custodians. Nevertheless, this work is expensive, so in order to keep providing this resource, we have taken steps to prevent abuse by commercial parties, including placing technical restrictions on automated querying.

We also ask that you:

+ *Make non-commercial use of the files* We designed Google Book Search for use by individuals, and we request that you use these files for personal, non-commercial purposes.

+ *Refrain from automated querying* Do not send automated queries of any sort to Google's system: If you are conducting research on machine translation, optical character recognition or other areas where access to a large amount of text is helpful, please contact us. We encourage the use of public domain materials for these purposes and may be able to help.

+ *Maintain attribution* The Google "watermark" you see on each file is essential for informing people about this project and helping them find additional materials through Google Book Search. Please do not remove it.

+ *Keep it legal* Whatever your use, remember that you are responsible for ensuring that what you are doing is legal. Do not assume that just because we believe a book is in the public domain for users in the United States, that the work is also in the public domain for users in other countries. Whether a book is still in copyright varies from country to country, and we can't offer guidance on whether any specific use of any specific book is allowed. Please do not assume that a book's appearance in Google Book Search means it can be used in any manner anywhere in the world. Copyright infringement liability can be quite severe.

About Google Book Search

Google's mission is to organize the world's information and to make it universally accessible and useful. Google Book Search helps readers discover the world's books while helping authors and publishers reach new audiences. You can search through the full text of this book on the web at `http://books.google.com/`

Über dieses Buch

Dies ist ein digitales Exemplar eines Buches, das seit Generationen in den Regalen der Bibliotheken aufbewahrt wurde, bevor es von Google im Rahmen eines Projekts, mit dem die Bücher dieser Welt online verfügbar gemacht werden sollen, sorgfältig gescannt wurde.

Das Buch hat das Urheberrecht überdauert und kann nun öffentlich zugänglich gemacht werden. Ein öffentlich zugängliches Buch ist ein Buch, das niemals Urheberrechten unterlag oder bei dem die Schutzfrist des Urheberrechts abgelaufen ist. Ob ein Buch öffentlich zugänglich ist, kann von Land zu Land unterschiedlich sein. Öffentlich zugängliche Bücher sind unser Tor zur Vergangenheit und stellen ein geschichtliches, kulturelles und wissenschaftliches Vermögen dar, das häufig nur schwierig zu entdecken ist.

Gebrauchsspuren, Anmerkungen und andere Randbemerkungen, die im Originalband enthalten sind, finden sich auch in dieser Datei – eine Erinnerung an die lange Reise, die das Buch vom Verleger zu einer Bibliothek und weiter zu Ihnen hinter sich gebracht hat.

Nutzungsrichtlinien

Google ist stolz, mit Bibliotheken in partnerschaftlicher Zusammenarbeit öffentlich zugängliches Material zu digitalisieren und einer breiten Masse zugänglich zu machen. Öffentlich zugängliche Bücher gehören der Öffentlichkeit, und wir sind nur ihre Hüter. Nichtsdestotrotz ist diese Arbeit kostspielig. Um diese Ressource weiterhin zur Verfügung stellen zu können, haben wir Schritte unternommen, um den Missbrauch durch kommerzielle Parteien zu verhindern. Dazu gehören technische Einschränkungen für automatisierte Abfragen.

Wir bitten Sie um Einhaltung folgender Richtlinien:

+ *Nutzung der Dateien zu nichtkommerziellen Zwecken* Wir haben Google Buchsuche für Endanwender konzipiert und möchten, dass Sie diese Dateien nur für persönliche, nichtkommerzielle Zwecke verwenden.

+ *Keine automatisierten Abfragen* Senden Sie keine automatisierten Abfragen irgendwelcher Art an das Google-System. Wenn Sie Recherchen über maschinelle Übersetzung, optische Zeichenerkennung oder andere Bereiche durchführen, in denen der Zugang zu Text in großen Mengen nützlich ist, wenden Sie sich bitte an uns. Wir fördern die Nutzung des öffentlich zugänglichen Materials für diese Zwecke und können Ihnen unter Umständen helfen.

+ *Beibehaltung von Google-Markenelementen* Das "Wasserzeichen" von Google, das Sie in jeder Datei finden, ist wichtig zur Information über dieses Projekt und hilft den Anwendern weiteres Material über Google Buchsuche zu finden. Bitte entfernen Sie das Wasserzeichen nicht.

+ *Bewegen Sie sich innerhalb der Legalität* Unabhängig von Ihrem Verwendungszweck müssen Sie sich Ihrer Verantwortung bewusst sein, sicherzustellen, dass Ihre Nutzung legal ist. Gehen Sie nicht davon aus, dass ein Buch, das nach unserem Dafürhalten für Nutzer in den USA öffentlich zugänglich ist, auch für Nutzer in anderen Ländern öffentlich zugänglich ist. Ob ein Buch noch dem Urheberrecht unterliegt, ist von Land zu Land verschieden. Wir können keine Beratung leisten, ob eine bestimmte Nutzung eines bestimmten Buches gesetzlich zulässig ist. Gehen Sie nicht davon aus, dass das Erscheinen eines Buchs in Google Buchsuche bedeutet, dass es in jeder Form und überall auf der Welt verwendet werden kann. Eine Urheberrechtsverletzung kann schwerwiegende Folgen haben.

Über Google Buchsuche

Das Ziel von Google besteht darin, die weltweiten Informationen zu organisieren und allgemein nutzbar und zugänglich zu machen. Google Buchsuche hilft Lesern dabei, die Bücher dieser Welt zu entdecken, und unterstützt Autoren und Verleger dabei, neue Zielgruppen zu erreichen. Den gesamten Buchtext können Sie im Internet unter `http://books.google.com` durchsuchen.

LANE

MEDICAL LIBRARY

THE BARKAN LIBRARY OF
OPHTHALMOLOGY AND OTOLOGY

A. KROCH & Co
BOOKSELLERS
CHICAGO

Lehrbuch

der

Ohren-, Nasen- und Kehlkopf-Krankheiten.

Lehrbuch

der

Ohren-, Nasen- und Kehlkopf-Krankheiten.

Nach klinischen Vorträgen für Studierende und Ärzte

von

Dr. Otto Körner,

Geheimer Medizinalrat, o. ö. Professor der Medizin und Direktor der Universitäts-Ohren- und Kehlkopf-Klinik in Rostock.

Vierte und fünfte, umgearbeitete und vermehrte Auflage.

Mit 251 Textabbildungen, davon 34 in Farben, und 1 Tafel.

Wiesbaden.
Verlag von J. F. Bergmann.
1914.

Ka

Nachdruck verboten.
Übersetzungen in fremde Sprachen vorbehalten.

Copyright by J. F. Bergmann 1914.

LANE LIBRARY

Druck der Königl. Universitätsdruckerei H. Stürtz A. G., Würzburg.

R46
K78
1914

Vorwort.

Die erste Auflage dieses Buches, die im Jahre 1906 unter dem Titel „Lehrbuch der Ohrenheilkunde und ihrer Grenzgebiete" erschienen ist, hat trotz der grossen Konkurrenz eine so freundliche Aufnahme gefunden, dass bereits nach zwei Jahren mit den Vorbereitungen für eine neue Auflage begonnen werden musste.

Inzwischen hatte die Vereinigung der Otologie, Rhino-Pharyngologie und Laryngologie sowohl in der spezialistischen Praxis wie im Universitätsunterrichte grosse Fortschritte gemacht; die Rhino-Pharyngologie, die untrennbar sowohl mit der Otologie als auch mit der Laryngologie verbunden ist, hat, als beiden Fächern gemeinsames Gebiet, den wissenschaftlichen und praktischen Betrieb der Otologie und Laryngologie immer mehr aneinander gebunden. Darum erschien es zeitgemäss, dem Schüler ein Lehrbuch zugänglich zu machen, das den innigen Zusammenhang der genannten Fächer zur Darstellung bringt, statt ihm zwei Bücher in die Hand zu geben, deren jedes neben der Otologie bezw. Laryngologie die Rhino-Pharyngologie ganz oder teilweise enthält.

Dies ist in der zweiten Auflage, welche 1909, sowie in der dritten, welche 1912 erschienen ist, geschehen.

Wenn nun schon wieder nach zwei weiteren Jahren eine verstärkte (vierte und fünfte) Auflage nötig geworden ist, darf man wohl schliessen, dass das „Lehrbuch der Ohren-, Nasen- und Kehlkopfkrankheiten" einem wirklichen Bedürfnisse entspricht. Um es auf der Höhe zu halten, wurde es wiederum gründlich durchgearbeitet. Neu hinzugekommen ist unter anderem eine kurze Beschreibung der Ösophagoskopie sowie der Schwebelaryngoskopie; auch wurde die Zahl der Abbildungen um 32 vermehrt, so dass sie jetzt 251 beträgt. Um bei diesen Inhaltsvermehrungen den Gesamtumfang des Buches nicht wesentlich zu vergrössern, wurde bei weniger wichtigen Dingen ein reichlicherer Gebrauch vom Kleindrucke gemacht als bisher, was auch der Übersichtlichkeit zugute gekommen ist.

44840

Das Buch will in erster Linie allen Bedürfnissen der Studierenden und der Allgemeinpraktiker Rechnung tragen. Da es aber auch manche nicht anderweitig veröffentlichte Erfahrungen und Ansichten des Verfassers enthält, wendet es sich auch an die Ohren- und Kehlkopfärzte.

Es ist aus klinischen Vorträgen entstanden; jedoch wurde die äussere Einteilung in einzelne „Vorlesungen" aufgegeben, und die direkte Anrede ausgemerzt. Dagegen ist die freiere Anordnung des Stoffes, für die im klinischen Vortrage mehr didaktische als systematische Rücksichten massgebend sind, beibehalten worden. Dadurch konnte manche Wiederholung vermieden und der Umfang des Buches in sehr mässigen Grenzen gehalten werden.

Sehr ausführlich ist alles dargestellt worden, was jeder Arzt von den Ohren-, Nasen- und Kehlkopfkrankheiten wissen und können muss. Auch wurde besondere Rücksicht auf die Bedürfnisse der auf dem Lande oder in kleinen Städten, fern von spezialistischer Hilfe, wirkenden Ärzte genommen, damit sie sich in dringenden Fällen schnell und eingehend über das augenblicklich Nötige orientieren können.

In den der Therapie gewidmeten Abschnitten sind zwar solche Methoden in den Vordergrund gestellt worden, für deren Brauchbarkeit der Verfasser aus eigener Erfahrung einstehen kann; doch wurden auch viele andere anerkannte Methoden beschrieben. Operative Eingriffe, die der Allgemeinpraktiker selbst ausführen kann, sind sehr genau, solche denen nur der Spezialist gewachsen ist, mit wenigen Ausnahmen nur kurz beschrieben worden.

Bei der Wahl des Abzubildenden wurde vieles ausgeschieden, was der Studierende in jeder Ohren- und Kehlkopfklinik, und der Arzt in jedem Fortbildungskurse zu sehen bekommt. Auf die Abbildung von Instrumenten, die in jedem Kataloge der Händler zu sehen sind, wurde gänzlich verzichtet. Dagegen wurden manche praktisch wichtige Handgriffe abgebildet, deren richtige Ausführung nicht immer leicht im Gedächtnis haftet, auch wenn man sie wiederholt gesehen hat. Dahin gehören unter anderen die in dieser Auflage neu hinzugekommenen Abbildungen des Gaumenhakens (Fig. 33) und des Mount-Bleyerschen Hakens (Fig. 39) in situ. Auch den Spezialisten dürften die neuen histologischen Bilder des Ulcus septi perforans (Rhinitis sicca anterior, Fig. 76) und der Tuberkulose des Septum (Fig. 80) interessieren. Sehr willkommen werden dem Leser zahlreiche Bilder aus dem im gleichen Verlage erschienenen Corningschen Lehrbuche der topographischen Anatomie sein. Es sind das die Figuren 25—29, 35, 36, 41, 43, 82—91, 93—95, 132, 133, 166,

167, 184, 185, 200, 207, 208, 210, 211 und 232, wie hier erwähnt werden muss, weil die Entlehnung bei den einzelnen Bildern nicht angegeben ist.

Eine ausführliche Inhaltsübersicht, ein Sachregister und zahlreiche Hinweise im Texte auf an anderen Stellen Besprochenes sollen den Gebrauch des Buches erleichtern.

Rostock, im Januar 1914.

O. Körner.

Inhaltsverzeichnis.

Seite

A. Einleitende Kapitel 1

1. Die Geschichte der Otologie, Rhinologie und Laryngologie 1
   Otologie 1
   Rhinologie und Pharyngologie 7
   Laryngologie 14
      Von den ältesten Zeiten bis zur Erfindung des Kehlkopfspiegels 14
      Die Zeit von der Erfindung des Kehlkopfspiegels bis zur Gegenwart . . . 20
2. Die Technik der Oto-, Rhino- und Laryngoskopie, sowie der Tracheo-Bronchoskopie, Schwebelaryngoskopie und Ösophagoskopie, mit Beschreibung der normalen Spiegelbilder des Gehörgangs, des Trommelfelles, der Nase, des Nasenrachenraumes und des Kehlkopfs 23
   Die Lichtquellen und die Beleuchtungsmethoden 23
   Die Otoskopie. Der normale Gehörgang und das normale Trommelfellbild . . 24
   Die vordere Rhinoskopie und das normale Bild des Naseninnern 34
   Die Besichtigung der Mundhöhle als Vorbereitung der hinteren Rhinoskopie und der Laryngoskopie 40
   Die hintere Rhinoskopie. Das normale Bild des Nasenrachenraumes 41
   Die indirekte Laryngoskopie. Das normale Kehlkopfbild 44
      a) Die Technik 44
      b) Das laryngoskopische Bild 50
   Die Hypopharyngoskopie 56
   Die Autoskopie (direkte Laryngoskopie) und die Schwebelaryngoskopie 57
   Die Tracheo- und Bronchoskopie 61
   Die Ösophagoskopie 63
   Die lokale Anästhesierung in der Rhinologie, Laryngologie und Otologie . . . 64
3. Ohren-, Nasen- und Halsverbände 68

B. Die Krankheiten der Nase und ihrer Nebenhöhlen 72

1. Anatomische, physiologische, pathologische und therapeutische Vorbemerkungen 72
   Anatomie und Physiologie 72
   Folgen der behinderten Nasenatmung 72
   Allgemeine Therapie der Nasenkrankheiten 76
2. Die Krankheiten der Nasenhaut und des Vestibulum nasi 76
   Die vorderen Synechien 76
   Erfrieren 77
   Erythem 77
   Verletzungen 77
   Tumoren 79
   Ansaugen der Nasenflügel 79
   Entzündungen in den Spitzentaschen 79
   Schrunden am Naseneingang 80

Seite

3. Die Krankheiten des knöchernen und knorpeligen Nasenskelettes 80
Die Atresie der Choanen 81
Zähne in der Nase 81
Concha bullosa 81
Osteome 82
Knochen- und Knorpelfrakturen der Nase 82
Verbiegungen (Deviationen) und Leisten oder Dornbildungen (Crista und Spinae) an der Nasenscheidewand 82
Schussverletzungen 84
4. Die dem Septum narium als Ganzem eigentümlichen Erkrankungen 84
Rhinitis sicca anterior 84
Septumabszess 86
5. Die auf die Nasenschleimhaut beschränkten Erkrankungen 87
Nasenbluten (Epistaxis) 87
Rhinitis fibrinosa 90
Die Rhinitis gonorrhoica (Nasentripper) 91
Die Rhinitis hypertrophica 92
Die Nasenpolypen 94
Die Rhinitis atrophica 96
6. Die chronischen Infektionskrankheiten der Nase 98
Die Tuberkulose 98
Der Lupus 100
Die Syphilis 101
Lepra, Rotz und Sklerom 102
7. Die Geschwülste der Nase 103
8. Fremdkörper in der Nase und Rhinolithen 104
9. Die Neurosen der Nase 107
Störungen der Geruchsempfindung 107
Verlust der Geruchsempfindung (Anosmie) 107
Die Hyperosmie. Die Parosmie 109
Sensibilitätsstörungen in der Nase 109
Nasale Reflexneurosen 110
Asthma bronchiale 111
Heuschnupfen (Sommerkatarrh) 112
10. Die Krankheiten der Nasen-Nebenhöhlen 113
Anatomische Vorbemerkungen 113
Die akuten und chronischen Nebenhöhlen-Entzündungen 114
Schädigungen der Augen durch Empyeme der Nasennebenhöhlen 131
Intrakranielle Komplikationen der Nasennebenhöhlen-Eiterungen 131
Geschwülste 132
Fremdkörper 132
Verletzungen 132

C. Die Krankheiten des Schlundes 134
Anatomische Vorbemerkungen 134
1. Spaltbildungen und Divertikel im Schlunde 134
2. Die Krankheiten des lymphatischen Rachenringes 137
Die akuten Erkrankungen im Gebiete des lymphatischen Rachenringes 138
Schnupfen 138
Angina catarrhalis 138
Angina fossularis 139
Angina lacunaris 140

Seite
Angina ulcero-membranacea oder Plaut-Vincentsche Angina 141
Die chronischen Erkrankungen des lymphatischen Rachenringes 142
Hyperplasie der Rachenmandel 142
Chronische Eiterungen in den Spalten der Rachenmandel (Tornwaldtsche Krankheit 151
Hyperplasie der Gaumenmandeln 152
Hyperplasie der Zungenmandel 155
Hyperplasie des in die Tubenwülste und des in die Plicae salpingo-pharyngeae eingelagerten lymphatischen Gewebes 156
Hyperplasie der Solitärfollikel im Mesopharynx 156
Mandelpfröpfe 157
Peritonsilläre Phlegmonen und Abszesse 158
Pharyngomykosis (Hyperkeratosis pharyngis) 159
3. Die diffusen katarrhalischen Erkrankungen der Schlundschleimhaut 159
4. Die chronischen Infektionskrankheiten des Schlundes 161
Tuberkulose 161
Lupus 164
Syphilis 164
Lepra und Sklerom 167
Leukämische und pseudoleukämische Infiltrationen 167
5. Herpes, Pemphigus und Erysipel im Schlunde 168
6. Der Retropharyngealabszess 169
7. Die Geschwülste im Schlunde 170
Nasenrachenpolypen oder Schädelbasisfibrome 171
Lymphosarkome 173
Sarkom und Karzinom 173
8. Verbrennungen, Verletzungen und Fremdkörper im Schlunde 174
9. Die Neurosen des Schlundes 177
Anästhesie 177
Hyperästhesie 178
Parästhesie 179
Schlundlähmung 180
Schlundkrampf 182

D. Die Krankheiten des Kehlkopfes, der Luftröhre und der Hauptbronchen 183
1. Anatomische, physiologische und therapeutische Vorbemerkungen 183
Anatomie und Physiologie 183
Die intralaryngealen Untersuchungs-, Behandlungs- und Operationsmethoden . 184
2. Die einfachen katarrhalischen Laryngitiden 188
Die akute Laryngitis 188
Die Laryngitis hypoglottica acuta (Pseudo-Croup) 189
Die chronische Laryngitis 189
3. Die akuten infektiösen Laryngitiden 192
die diphtherisch-croupöse Laryngitis 192
Die erysipelatöse Laryngitis 192
Die phlegmonöse Laryngitis 192
Die Erkrankung des Crico-arytänoidgelenkes bei Polyarthritis rheumatica . . . 193
Die typhöse Laryngitis 193
4. Ödem, Perichondritis und stenosierende Narbenbildung im Kehlkopfe 193
Das Ödem des Kehlkopfes 194
Die Perichondritis der Kehlkopfknorpel 195
Die Narbenstenosen im Kehlkopfe 196

Seite
5. Die chronischen Infektionskrankheiten des Kehlkopfs 197
Die Tuberkulose 197
Der Lupus 205
Die Aktinomykose 205
Die Syphilis 207
Lepra und Sklerom 208
Leukämische und pseudoleukämische Infiltrate 209
6. Die Geschwülste des Kehlkopfs 209
Fibrome 209
Andere gutartige, solitär auftretende Kehlkopfgeschwülste 211
Papillome 211
Knorpelgeschwülste 213
Karzinom 214
Sarkom 221
Lymphosarkom 221
7. Die Störungen der Bewegung und des Gefühles im Kehlkopfe 221
Tätigkeit der Kehlkopfmuskulatur unter normalen und pathologischen Verhältnissen 221
Mechanische und myopathische Stimmstörungen 224
Die Stimmstörung bei Hysterie 225
Die Kehlkopflähmungen 226
Ursprung und Verlauf der Kehlkopfnerven 226
Die Schädigungen der Kehlkopfnerven durch Erkrankungen in ihrer Nachbarschaft 228
Die Erkrankungen der Kerne und Fasern der Kehlkopfnerven 229
Die klinischen Erscheinungen der Kehlkopflähmungen 230
Die Kehlkopfkrämpfe 236
Laryngismus stridulus 236
Der respiratorische Kehlkopfkrampf der Erwachsenen 236
Der phonatorische Kehlkopfkrampf (Dysphonia bzw. Aphonia spastica) . . 237
8. Die Verletzungen des Kehlkopfs und die Fremdkörper im Kehlkopfe, in der Luftröhre und in den Bronchen 237
Verletzungen 237
Fremdkörper im Kehlkopfe, in der Luftröhre und in den Bronchen 239
9. Die sonstigen Krankheiten der Luftröhre und der Hauptbronchen 242
Tuberkulöse Geschwüre in der Luftröhre 242
Geschwülste in der Trachea und in den Bronchen 242
Kompression der Trachea 244

E. Die Krankheiten des Ohres 245
1. Die Einteilung des Gehörorganes und seiner Krankheiten 245
2. Die Gehörprüfung 246
Einteilung 246
Prüfung des Gehörs in der Luftleitung 247
Prüfung des Gehörs in der Knochenleitung allein (Weber. Schwabach) 256
Vergleichende Prüfung des Gehörs in Luft- und Knochenleitung (Rinne) . . . 257
Hörprüfung bei Verdacht auf Simulation einer Hörstörung 258
3. Die Krankheiten der Ohrtrompete (Tube) 260
Die Einwirkung des Tubenverschlusses auf Mittelohr und Trommelfell 260
Mittel und Wege zur Überwindung des Tubenverschlusses 264
Symptome, Verlauf und Behandlung des Tubenverschlusses und seiner Folgen 270
Verletzungen und Fremdkörper der Tube 272

Seite
Das Offenstehen der Tube und die tubaren Geräusche 272
4. Die Krankheiten der Mittelohrräume und des Schläfenbeines 273
Die Entzündung der Mittelohrschleimhaut (Otitis media) im akuten Stadium . 273
Die akute Mastoiditis (Ostitis und Osteomyelitis) des Schläfenbeines 297
Einschmelzungsprozesse 297
Knochennekrose in Anschluss an akute Mittelohreiterungen 313
Das chronische Stadium der Otitis media 315
Die Mastoiditis im Anschluss an chronische Mittelohreiterungen 324
Die Tuberkulose des Mittelohres und des Schläfenbeines 329
Die Aktinomykose des Mittelohres und des Schläfenbeines 333
Die Tumoren des Schläfenbeines 333
Das Cholesteatom 333
Karzinom. Sarkom 334
Hysterische Hyperästhesie des Warzenfortsatzes nach überstandener Otitis und Mastoiditis (sogenannte Knochenneuralgie des Warzenfortsatzes) 335
Die Otalgia nervosa (irradiierter Ohrschmerz) 336
Die Krämpfe der Binnenmuskeln des Ohres 337
Verletzungen des Schläfenbeines und der Paukenhöhle 337
Bluterguss in die Paukenhöhle (Haematotympanum) 337
Luftgeschwülste auf dem Warzenfortsatze 338
5. Die sogenannte Otosklerose 338
6. Die Krankheiten des Labyrinthes und des Nervus acusticus 343
Anatomische Vorbemerkungen 343
Diagnostische Vorbemerkungen 344
Die Labyrintherkrankungen infolge von Mittelohr- und Schläfenbeineiterungen. 347
Die Infektion des Labyrinthes durch die Labyrinthfenster 347
Die Infektion des Labyrinthes durch Labyrinthfisteln 348
Die Nekrose der Labyrinthkapsel 349
Die Labyrintherkrankungen infolge von Meningitis 350
Die nichteitrigen Infektionskrankheiten des Labyrinthes 351
Die Mumpstaubheit 351
Die Labyrinthsyphilis 351
Die Labyrintherkrankung bei Influenza 353
Leukämische Infiltration des Labyrinthes 353
Degenerativ-atrophische Vorgänge im Labyrinthe 353
Kongenitale degenerative Akustikusatrophie 353
Labyrinthäre progressive Schwerhörigkeit 353
Altersschwerhörigkeit (Presbyacusis) 353
Die Verletzungen des Labyrinthes 354
Labyrinthschädigungen bei Caissonarbeitern 356
Die Krankheiten des Nervus acusticus 356
Neuritis 356
Akustisches Trauma und Berufsschwerhörigkeit 357
Die Hyperaesthesia acustica 357
Subjektive Geräusche (Ohrensausen) 358
Die Schädigungen des Nervus acusticus durch Erkrankungen in seiner Nachbarschaft und die Tumoren des Acusticusstammes 359
7. Die cerebralen Hörstörungen 360
Anatomische Vorbemerkungen 360
Die Rindentaubheit 360
Die Mittelhirntaubheit 360

Seite

8. Die hysterische Taubheit und die Beteiligung des Ohres bei der traumatischen Neurose 361
9. Die Taubstummheit 362
10. Die intracraniellen Folgeerkrankungen der Mittelohr-, Labyrinth- und Schläfenbeineiterungen 368
Wege der Infektion 368
Die Pachymeningitis externa und der extradurale Abszess 369
Die Leptomeningitis (Arachnitis) purulenta und die Meningo-Encephalitis serosa 370
Die Sinusphlebitis 372
Der Hirnabszess 379
Tuberkulöse Erkrankungen des Hirns, der Hirnhäute und der Blutleiter bei tuberkulöser Mastoiditis 390
11. Die Krankheiten der Ohrmuschel und des Gehörganges 390
Anatomische und physiologische Vorbemerkungen 390
Missbildungen 391
Erworbene Atrophie 393
Verknöcherung 393
Erfrierung und Verbrennung 394
Mechanische Verletzungen 395
Kontinuitätstrennungen an der Ohrmuschel 395
Die Kontusion der Ohrmuschel und ihre Folge: das Othämatom 396
Kontinuitätstrennungen im Gehörgange 398
Die erworbene Stenose und Atresie des Gehörganges 398
Fremdkörper im Gehörgange und in der Paukenhöhle 399
Geschwülste 403
An der Ohrmuschel 403
Im Gehörgange 406
Entzündungen 409
Perichondritis 409
Erysipel 411
Noma 411
Herpes 412
Intertrigo und Rhagaden in der Ohrmuschelfalte 412
Die Ekzeme der Ohrmuschel und des Gehörganges 412
Die phlegmonöse und die furunkulöse Entzündung der Gehörgangshaut . . 414
Die verschiedenen Arten der Otitis externa diffusa 417
Die Otitis externa diffusa der Säuglinge 417
Die Otitis externa crouposa 418
Die Otomykosis 418
Der Ohrschmalzpfropf und der Epidermispfropf 420
Die Beteiligung des Gehörganges bei Erkrankungen seiner Nachbarschaft . . . 422
12. Die selbständigen Erkrankungen des Trommelfells 423
Die Myringitis als Teilerscheinung von Paukenhöhlen- und Gehörgangskrankheiten 423
Tuberkel und Epidermisperlen 424
Die Trommelfellzerreissungen nebst den sie komplizierenden Gehörgangs- und Paukenhöhlenverletzungen 424
Anhang 427
Die gehörverbessernden Apparate 427
Die schwerhörigen Schulkinder 428
Die Begutachtung von Ohrenkranken 429

Sachregister 432

A. Einleitende Kapitel.

1. Die Geschichte der Otologie, Rhinologie und Laryngologie.

Otologie.

Solange man über das Wesen und die Ursachen der Krankheiten nur mystisch-phantastische Vorstellungen hatte, führte das Bestreben, Kranke zu heilen, zur Anwendung von Beschwörungsformeln und zur Anrufung von Göttern, oder zeitigte eine sinnlose, im besten Falle grob empirische Polypharmakie, mit der man gegen die auffälligsten Symptome der Krankheiten vorging.

Die Ohrenheilkunde der alten Ägypter stand, soweit wir Kunde von ihr haben, auf dieser primitiven Stufe.

Höher zu bewerten ist die Ohrenheilkunde der alten Inder. In den Ayur-Vedas werden schon 28 Ohrenkrankheiten, bzw. Symptome von solchen, aufgezählt (Jolly)[1]. Man verordnete gegen dieselben Einträufelungen von Öl mit pflanzlichen Arzneistoffen, lokale Wärme, Zuführung von Dämpfen durch eine Röhre, Gurgelungen, Brech- und Abführmittel. Als schädlich für Ohrenkranke galten körperliche Anstrengungen und das Untertauchen des Kopfes im Bade. Das als Strafe übliche Verstümmeln der Ohren hatte eine plastische Methode zum Ersatze fehlender Ohrläppchen mit Benutzung der Wangenhaut gezeitigt.

Es ist übrigens zweifelhaft, ob diese ganze Ototherapie geistiges Eigentum der alten Inder war. Die Ayur-Vedas sind zwar etwa 1000 Jahre v. Chr. abgefasst, haben aber erst im 3.—6. Jahrhundert nach Chr. die Vollendung erhalten, in der sie auf uns gekommen sind, d. h. in einer Zeit, in der die griechische Kultur bereits grossen Einfluss auf die indischen Gelehrten ausgeübt hatte.

Den griechischen Ärzten, deren Schriften uns unter dem Namen des Hippokrates überkommen sind, war es vorbehalten, die Heilkunde, und mit ihr die Ohrenheilkunde, zum ersten Male auf die rationelle Basis einer sorgfältigen Beobachtung des gewöhnlichen und des durch Heilmittel beeinflussten Krankheitsverlaufes zu stellen [2].

[1]) Jolly im „Grundriss der indo-arischen Philologie und Altertumskunde" von Büchler und Kielhorn, Bd. III, Heft 10.

[2]) O. Körner: Die Ohrenkeilkunde des Hippokrates. Wiesbaden, J. F. Bergmanns Verlag, 1896.

Was die Hippokratiker hierzu befähigte, war vor allem die dem hellenischen Volksstamme ureigne Fähigkeit des scharfen Sehens und der getreuen Wiedergabe des Gesehenen, die wir noch heute z. B. in den anschaulichen Beschreibungen von Kriegsverletzungen in der Ilias[1]) und in der getreuen Wiedergabe des Ebenmasses des menschlichen Körpers an den plastischen Kunstwerken des perikleischen Zeitalters bewundern. Darum konnten die Griechen diejenigen Zweige der Heilkunst, die ohne tiefere Begründung auf anatomische und physiologische Kenntnisse einer fortschreitenden Ausbildung fähig waren, in einem erstaunlichen Masse fördern.

Unter den Ohrenkrankheiten, deren Behandlung und Heilung ohne tiefere anatomische Kenntnisse möglich ist, stehen die der Ohrmuschel oben an. Es ist kein Wunder, dass in einem Zeitalter, in dem gymnastische Übungen und Spiele, namentlich aber Faustkämpfe, vielfach geübt wurden, die Ärzte über eine reiche Erfahrung in der Behandlung von Kontusionen und Knorpelbrüchen der Ohrmuschel verfügten; haben doch auch die Künstler jener Zeiten die Missgestaltungen der Ohrmuschel, welche nach Kontusionen derselben entstehen, sehr wohl gekannt und damit die Porträtstatuen von Faustkämpfern sowie die Bilder des Herakles und des Pollux, die ja auch den Faustkampf liebten, versehen. Diese Nachbildungen des sogenannten Pankratiastenohres sind bis heute unübertroffen. Der Verfasser des Buches „de articulis" gibt eine erstaunlich genaue Beschreibung des Leidens und ausführliche Ratschläge für dessen konservative und chirurgische Behandlung, die teilweise noch heute zur Richtschnur unserer Therapie dienen können.

Schwieriger gestaltete sich für die Hippokratiker die Beurteilung der Ohreiterungen, da ihnen die Anatomie der ihrem Auge unzugänglichen Teile des Gehörorgans nicht bekannt war. Sie glaubten, dass der Ohreiter aus dem Hirne stamme, und deuteten demgemäss die akute Mittelohreiterung als Symptom einer Gehirnkrankheit. Diese falsche Hypothese beeinflusste aber die objektive und vollständige Beschreibung der allgemeinen Symptome sowie des Verlaufes der Ohreiterungen in keiner Weise. Die Behandlung der Ohreiterungen wird an verschiedenen Stellen ausführlich angegeben; sie war so zweckmässig, dass sie erst in den 60er Jahren des vergangenen Jahrhunderts durch die Einführung des Trommelfellschnittes vervollkommnet werden konnte.

In einer Anzahl ausführlich mitgeteilter Krankengeschichten erkennen wir noch heute mit Sicherheit gute Beschreibungen des Verlaufes intrakranieller Folgekrankheiten von Ohreiterungen. In den Berichten über das epidemische Auftreten verschiedener Infektionskrankheiten, worunter eine in Perinth beobachtete sicher als Influenza zu erkennen ist, finden wir Ohreiterungen als häufige Komplikationen angeführt.

Aus den nächsten Jahrhunderten nach der hippokratischen Zeit werden uns noch einige gute ohrenärztliche Beobachtungen und zweckmässige Heilverfahren berichtet, aber fast alles das sind Dinge, die schon mit den Hilfsmitteln der hippokratischen Periode hätten geleistet werden können und vielleicht auch schon von den Hippokratikern, deren Wissen uns ja nur in Bruchstücken vorliegt, geleistet worden sind. Ich will davon nur das anscheinend Neue hervorheben, das uns der gelehrte Kompilator Celsus aus der Zeit des Tiberius überliefert hat.

Celsus unterscheidet den angeborenen und den erworbenen Verschluss des Gehörgangs und lehrt ein Verfahren zur Beseitigung des letzteren. Ferner gibt er gute Anweisungen für die Entfernung von Fremdkörpern aus dem Gehörgange mit der Ohrspritze sowie mit

[1]) O. Körner: Wesen und Wert der homerischen Heilkunde. Wiesbaden, J. F. Bergmanns Verlag, 1904.

Instrumenten. Er näht zerrissene Ohrläppchen und gedenkt, wie die alten Inder, einer plastischen Methode zum Ersatze verlorener Ohrmuschelteile. „Ohrsonde, Ohrlöffel und Ohrenspritze sind ihm so geläufige Dinge, dass er nicht selten beim Hantieren an ganz anderen Körperteilen statt Sonde und Spritze Ohrsonde und Ohrspritze sagt" (Kobert). Über den Zusammenhang zwischen Ohr- und Hirnkrankheiten sagt Celsus mit Recht: „Die Gefahr für den Kranken ist bei den Ohrenkrankheiten grösser als bei den Augenkrankheiten, denn die Fehler der Augen schaden nur den Augen; die Entzündung der Ohren führt aber bisweilen schwere Krankheiten und den Tod herbei."



Fig. 1 und 2.
In Pompeji ausgegrabene antike ärztliche Instrumente, wahrscheinlich die Ohrspritze und die Ohrsonde des Celsus (nach Kobert).

Den Wandelungen der Ohrenheilkunde in den nächstfolgenden Jahrhunderten nachzugehen, verlohnt nicht der Mühe. Ein nennenswerter Fortschritt wäre, wie auf allen Gebieten der Heilkunde, auch hier nur auf Grund anatomischer Kenntnisse möglich gewesen. Aber nicht nur blieben solche vorläufig den Ärzten versagt, sondern auch die hippokratische Methode der vorurteilslosen Beobachtung und die durch klares Denken geläuterte Empirie wurden allmählich mit den Werken der alten Kultur zu Grabe getragen. Als ein bedenklicher Ersatz kamen wieder mystisch-spekulative Vorstellungen vom Wesen der Krankheiten auf, die in allen Gebieten, auch in der Ohrenheilkunde, zu einer sinnlosen Polypharmakie führten und, in den Werken des Galenus und seiner arabischen Kommentatoren festgelegt, durch Jahrhunderte in blindem Autoritätsglauben nachgebetet wurden.

Die Überwindung dieser traurigen Stagnation wurde erst an der Wende des Mittelalters und der Neuzeit durch die Bestrebungen der Humanisten vorbereitet. Vollends der Sieg des heliozentrischen Systems über das geozentrische rüttelte die Geister auf zur Abkehr von dem kritiklos Übernommenen und brachte die objektive Beobachtung und vorurteilsfreie Forschung wieder zu Ehren. Hand in Hand mit dem allem ging die Wiederaufnahme des Studiums des klassischen Altertums, und auch die hippokratischen Schriften wurden wieder in der Ursprache gelesen.

Diese Wandelung kam zunächst der Anatomie, und in ganz hervorragender Weise der Anatomie der in der Tiefe des Schläfenbeins ver-

steckten Ohrteile zugute und bereitete den bisher fehlenden sicheren Boden für den allmählichen Aufbau einer wissenschaftlich befriedigenden Ohrenheilkunde.

Es war in der Tat der wiederbelebte Geist der Alten, der die Anatomie, und damit die gesamte Heilkunde, im Beginne der Neuzeit aufblühen liess. Gerade heutzutage, da eine mächtige Strömung eifrig am Werke ist, das Studium der Alten aus der Vorbildung des ärztlichen Standes zu verbannen, muss dies immer wieder hervorgehoben werden. Die vollendete Schönheit der Darstellung des menschlichen Körpers in den antiken

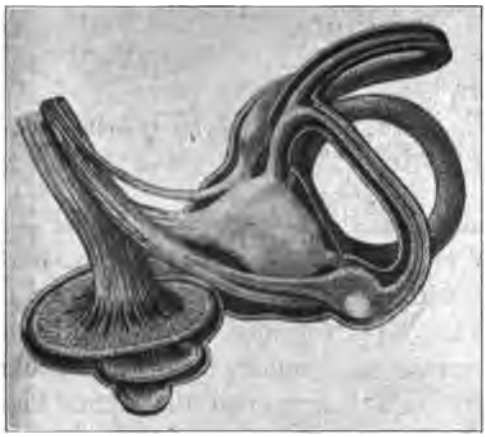

Fig. 3.
Sömmerrings Abbildung des häutigen Labyrinthes innerhalb des knöchernen.

Fig. 4.
Sömmerrings Abbildung des Ohrknorpels.

Bildwerken wurde wieder dem Verständnis erschlossen und regte zunächst die Künstler zu anatomischen Studien an. Die ersten anatomischen Zeichnungen fertigten Rafael, Michelangelo und Leonardo da Vinci. Bald schloss sich ihnen die lange Reihe der grossen italienischen Reformatoren der Anatomie an, die sich fast alle auch mit der Untersuchung des Gehörorgans eifrig beschäftigten.

Fallopia (1523—62) entdeckte die Fenster und die Bogengänge des Labyrinthes, sowie den noch heute nach ihm benannten Facialiskanal. Eustachio († 1570) beschrieb die beiden Binnenmuskel der Paukenhöhle und die den Schlund mit der Paukenhöhle verbindende Tube, die seinen Namen trägt. Er kannte auch den Schneckenkanal, die Spindel, das knöcherne und das häutige Spiralblatt. Vesal[1]) (1513—64) verdanken wir die Kenntnis von Hammer und Amboss. Ingrassias (1510—80) entdeckte den Steigbügel. Eine umfassende und vieles Neue enthaltende Darstellung der makroskopischen Anatomie des

[1]) Vesal, von deutscher Abstammung, geboren in Brüssel, lehrte lange Zeit in Padua, darf also auch unter den italienischen Reformatoren der Anatomie genannt werden.

Gehörorganes finden wir in dem vortrefflichen Werke von Valsalva „de aure humana tractatus" (1704). Bereits 1684 hatte Schellhammer die Existenz einer Labyrinthflüssigkeit angenommen, aber erst Cotunni (1736—1822) konnte dieselbe sicher nachweisen; er entdeckte auch die beiden Aquädukte.

Vortreffliche Abbildungen der Anatomie des Ohres brachte 1806 S. Th. von Sömmerring in seinen Icones organi auditus. Zwei seiner Bilder sind in den Figg. 3 und 4 reproduziert.

Der wichtigste Aufschluss, den uns das Mikroskop brachte, war die Beschreibung des Nervenendorganes in der Schnecke durch Corti (1852), auf welche Entdeckung sich die Helmholtzsche Theorie der Tonwahrnehmung gründete, die schon von du Verneys (1683), Boerhaave u. a. vorgeahnt war.

Endlich führte die vergleichende Anatomie in Verbindung mit dem physiologischen Experimente zur Erkenntnis, dass der Vorhofs- und Bogengangsapparat, dem noch Helmholtz gewisse akustische Funktionen zugeschrieben hatte, allein zur Erhaltung des Körpergleichgewichtes dient, also ein statisches Organ ist (Flourens, Delage, Goltz u. a.).

Besonders wichtig für die Beurteilung dieser Frage ist es, dass man durch Schalleinwirkung sehr leicht die Ganglien und Nervenendorgane in der Schnecke des Meerschweinchens zur Degeneration bringen kann, während die Nervenendigungen im Vorhofe und in den Ampullen der Bogengänge dabei intakt bleiben (Wittmaack, Yoshii).

Durch anatomische Kenntnisse allein wird aber ebensowenig wie durch eine empirisch-symptomatische Therapie eine wahre, praktisch und wissenschaftlich voll befriedigende Heilkunde geschaffen. Es bedarf vor allem des Studiums der Beziehungen zwischen dem klinisch beobachteten Krankheitsbilde und den anatomisch nachweisbaren Veränderungen des kranken Organes. Diese Verbindung der Krankenbeobachtung mit der anatomischen Untersuchung findet sich gelegentlich schon in Valsalvas Werk und wird von Morgagni (de sedibus et causis morborum per anatomen indagatis, 1760) für die Ohreiterungen und ihre Folgeerkrankungen im Hirne durchgeführt; eine erfreuliche Ernte reifer Früchte zeitigte sie aber erst in den 50er und 60er Jahren des vergangenen Jahrhunderts.

Es waren damals Wilde in Dublin und Toynbee in London, die auf verschiedenen Wegen die Ohrenheilkunde mächtig förderten: Wilde, der sich die Aufgabe gestellt hatte, „die wohlbegründeten Regeln der Behandlung anderer Organe auf die Behandlung der Ohrenkrankheiten anwendbar zu machen", glänzte besonders durch vortreffliche klinische Beobachtungen und führte den noch heute gebrauchten Ohrtrichter ein; Toynbee lieferte hauptsächlich pathologisch-anatomische Untersuchungen, deren wichtigstes Ergebnis der Nachweis ist, dass weitaus die meisten Hörstörungen durch Veränderungen im Mittelohre, nicht, wie man vorher annahm, im Labyrinthe, bedingt sind. Den beiden insularen Forschern gesellte sich v. Tröltsch in Würzburg zu, der die trefflichen Fähigkeiten Wildes und Toynbees in seiner genial angelegten Persönlichkeit vereinigte. Er machte 1855 den durch-

bohrten Reflektor für die Untersuchung des Gehörgangs und Trommelfells nutzbar[1]) und eroberte die Führung in dem aufblühenden Sonderfache für die deutsche Wissenschaft, der sie bis heute unbestritten zugestanden wird.

Neben vielen anderen Forschern haben dann, besonders durch ihre vielbesuchten Lehrkurse, Politzer, Gruber und Urbantschitsch sen. in Wien otologische Kenntnisse verbreitet.

Die Bemühungen, den ursächlichen Zusammenhang der Ohrenkrankheiten mit den Krankheiten anderer Organe aufzusuchen, haben die Ohrenärzte dazu geführt, sich auch der Erkrankungen des Nasenrachenraumes und der Nase anzunehmen.

Schon Valsalva hatte diese Beziehungen erkannt und das Einpressen von Luft[2]) in die Tuben zur Entfernung von Eiter aus dem Ohre empfohlen, und 1750 hatte Cleland in England zu therapeutischen Zwecken einen Katheter durch die Nase in die Tube einzuführen gelehrt[3]). Auf eine Anregung Laënnecs hin verband der Franzose Delau (1838) den Katheterismus mit der Auskultation des Ohres, und sein Zeitgenosse und Landsmann Itard (dem wir eine für seine Zeit in jeder Beziehung glänzende und noch heute lesenswerte Darstellung der Ohrenheilkunde verdanken) verbesserte den Katheterismus und zeigte die Möglichkeit der Einführung von Bougies in die Tube. Kramer führte den Katheterismus um 1840 in Deutschland ein. Grosse weitere Fortschritte bereitete die Einführung der Rhinoscopia posterior durch Czermak (1858) vor; der mächtigste Förderer erstand aber der nützlichen und jetzt untrennbar gewordenen Verbindung der Otologie mit der Rhinologie erst in den 70er Jahren des vergangenen Jahrhunderts in Wilhelm Meyer, der die Hyperplasie der Rachentonsille als häufigste Ursache von Hörstörungen im Kindesalter erkannte (s. Geschichte der Rhinologie).

Ein gewaltiger Fortschritt der Ohrenheilkunde lag in der Einführung operativer Heilmethoden für solche Ohrenkrankheiten, die der früheren milderen Behandlung trotzten. Begründer dieser Richtung wurde Schwartze, der seit dem Ende der 60er Jahre des vergangenen Jahrhunderts die von den Fachchirurgen bis dahin vernachlässigte und nachher noch bekämpfte Ohrchirurgie auszubauen begann, indem er vornehmlich zwei Operationen, die heute zu den alltäglichen gehören, dauernd in die Wissenschaft einführte, die Parazentese des Trommelfells und die Eröffnung des Antrum mastoideum.

Diese beiden Operationen waren schon früher auf Grund falscher Indikationen empfohlen und ausgeführt, aber wegen der unausbleiblichen Misserfolge wieder aufgegeben worden. Erst Schwartze begründete sie auf die richtige Indikation, indem er sie zur Beseitigung von Eiterverhaltungen in den Mittelohrräumen empfahl.

[1]) Bei dieser wichtigen Erfindung war von Tröltsch nicht, wie vielfach angenommen wird, von dem Helmholtzschen Augenspiegel beeinflusst, sondern, wie er versichert, selbstständig. Später fand er, dass schon 1841 Hoffmann in Burgsteinfurt zur Otoskopie einen Rasierspiegel benutzt hat, dessen Folie er in der Mitte abgekratzt hatte, um hindurchsehen zu können. Doch war diese Erfindung unbeachtet geblieben oder in Vergessenheit geraten.

[2]) Dieser sogenannte Valsalvasche Versuch scheint nach Kobert schon dem Celsus, nach Baas dem Arnold von Villanova bekannt gewesen zu sein.

[3]) Die Erfindung des Tubenkatheters wird auch dem französischen Postmeister Guyot zugeschrieben, doch steht es nicht fest, ob dieser eine Röhre, die er durch den Mund einführte, wirklich bis in die Tube gebracht hat.

Die einfache Antrumeröffnung brachte zwar die meisten akuten und einzelne chronische Eiterungsprozesse im Antrum mastoideum und den mit ihm kommunizierenden pneumatischen Hohlräumen des Warzenfortsatzes zur Heilung, versagte aber häufig bei den chronischen Prozessen. Diesem Mangel half erst die völlige Aufdeckung und Ausräumung sämtlicher Mittelohrräume ab, die sog. Radikaloperation. Diese Operation, um welche sich A. Hartmann, E. von Bergmann und ganz besonders Zaufal und Stake 1889—90 verdient gemacht haben, ermöglichte es später, auch den gefährlichen Labyrintheiterungen mit Erfolg beizukommen.

Die Labyrinthchirurgie begann mit der operativen Erweiterung von Knochenfisteln in den Bogengängen und dem Vorhofe, die man bei der sogenannten Radikaloperation zu Gesicht bekommen hatte (Jansen). Als Symptom einer Labyrinthreizung lernte man den „spontanen" Nystagmus beim Blicke nach der Seite des gesunden Ohres kennen, und Bárány bildete seit 1906 die kalorische Prüfung der Labyrinthfunktion zu einer wertvollen diagnostischen Methode aus.

Hand in Hand mit der fortschreitenden Ausbildung der Ohrenheilkunde ging das Bestreben ihrer Förderer, aus dem engen Gebiete der Spezialität herauszutreten und dem Mutterboden der gesamten Heilkunde, auf dem ihre Fachwissenschaft erblüht war, gute Früchte zurückzugeben.

So haben die Ohrenärzte die schwierige Bearbeitung der normalen und pathologischen Histologie des Gehörorgans in die Hand genommen, die Bakteriologie der Ohreiterungen erforscht und ihre Beobachtungen und Erfahrungen benutzt, um die Physiologie des Gehörs und des statischen Sinnes selbständig zu fördern. Auch eine Reform des Taubstummenunterrichtes haben Ohrenärzte unter Bezolds Führung angebahnt.

Endlich haben die Ohrenärzte seit 1890 erfolgreich mitgearbeitet an dem mächtigen Aufschwunge der modernen Hirnchirurgie, indem sie sich bemühten, die vordem tödlichen Folgeerkrankungen von Ohreiterungen frühzeitig zu erkennen und durch Operationen den drohenden Tod abzuwenden.

Nicht an den Grenzen des Gehörorgans endigt heutzutage die Tätigkeit des Ohrenarztes; wir verhüten die vom eiternden Ohre aus drohende tödliche Blutvergiftung, indem wir die eitrig thrombosierten Sinus der Dura mater eröffnen und ausräumen, sowie die Vena jugularis unterbinden (Zaufal 1880), damit das Gift nicht in den Kreislauf gerate. Seit 1889 habe ich gelehrt, dem Eiter, der vom Ohre aus in die Schädelhöhle eingedrungen ist, auf dem Wege, den er bis dahin genommen hat, nachzugehen, um ihn in der Tiefe des Gehirnes sicher zu finden und so den früher ausnahmslos tödlichen otogenen Hirnabszess in vielen Fällen der Heilung zuzuführen.

Über die Geschichte der Operation des otogenen Hirnabszesses und über die Geschichte des Taubstummenunterrichtes vgl. die Darstellung in den betreffenden Kapiteln.

Rhinologie und Pharyngologie.

Auch in der Rhinologie der alten Völker finden wir vortreffliche Kenntnisse der äusserlich wahrnehmbaren Erkrankungen neben der my-

stisch-phantastischen Deutung zahlreicher Beobachtungen, welche infolge des Mangels anatomischer Kenntnisse und brauchbarer Untersuchungsmethoden noch nicht verstanden werden konnten.

Wie eine Otoplastik, so kannten die Ayur-Vedas und der römische Kompilator Celsus auch schon eine Rhinoplastik.

Das ehrwürdige Alter dieser Methode und ihre Einwirkung auf die rhinoplastischen Operationen späterer europäischer Chirurgen rechtfertigt die Wiedergabe der Vorschrift bei Susruta (nach Jolly, l. c.): „Wenn jemand die Nase abgeschnitten ist, schneide der Arzt ein Blatt von gleicher Grösse von einem Baume ab, lege es auf die Wange und schneide aus derselben ein ebenso grosses Stück Haut und Fleisch heraus, vernähe die Wange mit Nadel und Faden, skarifiziere das noch vorhandene Stück der Nase, stülpe rasch aber sorgsam die

Fig. 5.
Hippokratische Schwammmethode zur Entfernung von Nasenpolypen. Erstes Stadium der Operation.

abgeschnittene Haut darüber, füge sie gut an mit einem tüchtigen Verband und nähe die (neue) Nase fest. Dann stecke er sorgfältig zwei Röhren hinein, um die Atmung zu erleichtern und, nachdem die neue Nase dadurch erhöht ist, benetze er sie mit Öl und bestreue sie mit rotem Sandel und anderen blutstillenden Pulvern; hierauf ist sorgsam weisse Baumwolle darauf zu legen und öfter mit Sesamöl zu besprengen". Susruta scheint auch von der Durchschneidung der Brücke zu sprechen.

Im Corpus Hippocraticum finden wir zunächst treffliche Kenntnisse von den Kontusionen sowie den einfachen und komplizierten Brüchen der Nase, Ergebnisse reicher Erfahrungen bei den häufigen Faustkämpfen jener Zeit.

In dem Buche über die Gelenke wird betont, dass gebrochene Nasen leicht und schnell in der missgestalteten Form heilen, weshalb man mit der Einrichtung schnell und energisch vorgehen muss. Man soll die Finger oder eine dicke Sonde in die Nasenlöcher einführen und dann zugleich von innen und aussen her die Teile in ihre richtige Lage bringen; dann werden die Nasengänge mit weichen Tampons ausgefüllt. Abweichungen der Nasenspitze werden durch Pflasterzug korrigiert und auch äussere Verbände kommen, namentlich bei komplizierten Brüchen, zur Anwendung.

Ferner hat der Verfasser des zweiten Buches der Krankheiten überraschende Kenntnisse von den Symptomen und der Behandlung der Verlegung der Nasengänge.

Er bespricht diagnostisch und therapeutisch fünf hierher gehörige Krankheitsbilder, die er als verschiedene Polypenarten bezeichnet. Baldewein[1]) hat mit Recht in ihnen

Fig. 6.
Hippokratische Schwammmethode zur Entfernung von Nasenpolypen. Zweites Stadium der Operation.

die unverkennbaren Beschreibungen von Schleimpolypen, Schleimhauthypertrophien, Septumdeviationen, Knochenblasen und Rhinolithen erkannt. Für jede dieser Erkrankungen wird eine besondere Operationsmethode ausführlich geschildert.

Die Abreissung von Schleimpolypen mittelst eines durch die Nase gezogenen Schwammes ist in den Figuren 5 und 6 genau nach der hippokratischen Beschreibung in zwei Stadien der Operation abgebildet. Die Muschelhypertrophien wurden auf ähnliche Weise mit einer Darmsaitenschlinge entfernt, die Septumdeviationen durch eine in die Nase geführte Röhre hindurch mit dem Glüheisen zerstört, die Rhinolithen nach temporärer Aufklappung der Nase extrahiert.

[1]) Baldewein, Dissertation, Rostock 1896.

Vielfach behandeln die hippokratischen Schriftsteller das Nasenbluten.

Sie kennen sein Vorkommen bei Leber- und Milzkrankheiten und deuten den Ausfluss von Blut und Schleim aus der Nase bei cerebralen Erscheinungen als günstiges Zeichen. Dieser Auffassung liegt offenbar die richtige, aber unverstandene Beobachtung zugrunde, dass die schweren Erscheinungen bei akuten Nebenhöhlenempyemen nach Abfluss von Blut und Eiter aus der Nase nachzulassen pflegen.

Die hippokratische Auffassung, dass Schleim aus dem Gehirn in die Nase hinabfliessen könne (daher der Name Katarrh von καταῤῥεῖν), gewann eine scheinbare Berechtigung durch die Beobachtung des Galen, dass am mazerierten Schädel eine Verbindung zwischen Nase und Schädelhöhle durch die Löcher der Siebbeinplatte besteht.

Fig. 7.
Originalzeichnung von Leonardo da Vinci aus der Sammlung im Schlosse zu Windsor. Die rechte Stirn- und Kieferhöhle sind durch einen Frontalschnitt eröffnet.

Im übrigen kennt Galen den Knochenbau der Nase einigermassen, beschreibt zum ersten Male die untere Muschel, erwähnt die Keilbeinhöhle und weiss, dass Flüssigkeiten vom Konjunktivalsacke durch die Nase in den Schlund gelangen können.

Im späteren Altertum, im Mittelalter und in dem grösseren Teile der Neuzeit mehrten sich die Kenntnisse von der Anatomie und Pathologie der Nase nur sehr langsam.

Die grossen Anatomen der Renaissance trugen nur weniges zur Kenntnis der Nasenanatomie bei. Der von Eustachio entdeckten Tube wurde schon in der Geschichte der Otologie gedacht. Ingrassias lehrte 1603 die vorderen Siebbeinzellen kennen. Die Kieferhöhle, deren Entdeckung gewöhnlich Highmore (1651) zugeschrieben wird, wie auch die Stirnhöhle waren schon Leonardo da Vinci (1452 bis 1519) bekannt, wie aus einer seiner Zeichnungen, die in Fig. 7 reproduziert ist, klar hervorgeht. Auch die nachbarliche Beziehung der Backenzahnwurzeln zur Kieferhöhle hat Leonardo in dieser Zeichnung gut zur Anschauung gebracht. Dass die Nebenhöhlen in der Norm leer sind, wurde von Riolan 1649 erkannt und wenige Jahre später von dem Wittenberger Professor Schneider endgültig festgestellt. Dieser Autor widerlegte auch die alte, schon von Vesal erschütterte Lehre des Galen von der offenen Verbindung zwischen Nase und Gehirn beim Lebenden. Morgagni beschreibt in der zweiten Hälfte des 18. Jahrhunderts die dritte Nasenmuschel, lehrt die Mündung des Tränen-Nasenganges kennen und weist auf den Zusammenhang von Augen- und Nasenerkrankungen hin.

Von vielen späteren Autoren nur wenig gefördert, ist die normale wie auch die pathologische Anatomie der Nase und ihrer Nebenhöhlen erst in der neuesten Zeit, vornehmlich durch Zuckerkandl, Hartmann, Killian, Hajek, Onodi u. a., auf eine befriedigende Höhe gebracht worden.

Die Physiologie der Nase wurde durch die Lehre des Galen von einer Kommunikation zwischen Schädel und Nasenhöhle, die, wie wir gesehen haben, erst im 17. Jahrhundert widerlegt worden ist, lange Zeit auf falsche Wege geleitet: man verlegte die Wahrnehmung des Geruches ins Gehirn selbst. Erst Scarpa brachte am Ende des 18. Jahrhunderts die Kenntnis der Naseninnervation im wesentlichen zum Abschluss.

Dass die Nebenhöhlen keine Beziehung zum Geruche haben, wurde ebenfalls erst am Ende des achtzehnten Jahrhunderts festgestellt, und Sömmerring erkannte, dass sie lediglich den Zweck haben, das Gesichtsskelett leichter zu machen. Die Wichtigkeit einer unbehinderten Nasenatmung und die Gefährlichkeit des Schnupfens der Säuglinge betonte zum ersten Male J. P. Frank im Beginne des 19. Jahrhunderts.

Die langsame Zunahme anatomischer und physiologischer Kenntnisse, der Untergang der objektiven Krankheitsbeobachtung der Hippokratiker und der Mangel ausreichender Untersuchungsmethoden des Naseninnern am Lebenden hatten zur Folge, dass die Kenntnisse von den Nasenkrankheiten und die Fähigkeit, sie rationell zu behandeln, jahrhundertelang äusserst langsame Fortschritte machte. Erst den letzten 55 Jahren war es vorbehalten, eine klare Rhinopathologie und eine rationelle Rhinotherapie zu schaffen, nachdem die Einführung der Rhinoscopia posterior durch Czermak (1859) einen Einblick in den Nasenrachenraum und die hinteren Teile der Nase gestattete, der 1879 durch die Einführung des Gaumenhakens (Voltolini) noch vollkommener wurde.

Merkwürdigerweise sind geeignete Dilatatorien zur Erleichterung der Besichtigung der Nasengänge von vorn erst Anfang der 70er Jahre des vergangenen Jahrhunderts allgemein in Gebrauch gekommen.

Ein weiteres Hilfsmittel zur Erleichterung der Diagnose und Therapie brachte 1884 die Einführung des Kokains. Dieses Mittel verringert das Volumen geschwellter Schleimhautpartien, so dass der Einblick in die Tiefe der Nasengänge erleichtert wird, und gestattet, operative Eingriffe schmerzlos auszuführen.

Neuerdings hat man auch gelernt, den hinter dem Kehlkopfe liegenden untersten Teil des Schlundes der Spiegeluntersuchung zugänglich zu machen (von Eickens Hypopharyngoskopie).

Eine der wichtigsten Bereicherungen unseres rhino- und pharyngologischen Wissens seit Einführung der hinteren Rhinoskopie war die Entdeckung der Hyperplasie der Rachentonsille.

Einen charakteristischen Symptomenkomplex, wie ihn dieses Leiden in schweren Fällen hervorrufen kann (Ohrenfluss, Kopfschmerz, hohe enge Gaumenwölbung mit Verschmälerung des Gesichtsskeletts und unregelmässiger Zahnstellung), hat bereits der Verfasser des 7. Buches der Epidemien im Corpus Hippocraticum treffend geschildert, ohne

zu wissen, wodurch diese Erscheinungen hervorgerufen werden, und — si licet parva componere magnis — der Frankfurter Arzt Heinrich Hoffmann hat 1858 in richtiger Beobachtung den zerstreuten Hans Guck in die Luft im „Struwwelpeter" mit offenem Munde abgebildet, ohne die Rachenmandelhyperplasie als Ursache der Zerstreutheit wie der Mundatmung zu kennen (M. Schmidt).

Um die Mitte des 17. Jahrhunderts entdeckte Schneider die normale Rachentonsille, aber niemand beachtete diese Entdeckung, und 1863 sah sie Czermak zum ersten Male mit seinem Rachenspiegel beim Lebenden im hypertrophierten Zustande, ohne zu wissen, um was es sich eigentlich handelte. 1868 beschrieb sie der Tübinger Anatom Luschka eingehend, und in demselben Jahre erkannte der Allgemeinpraktiker (nicht Spezialist) Wilhelm Meyer in Kopenhagen mittelst der digitalen Exploration des Nasenrachenraumes ihre Hyperplasie als häufige Ursache von Ohrerkrankungen, namentlich bei Kindern, sowie von dauernder Behinderung der Nasenatmung mit ihren vielfachen schweren Schädigungen des Gesamtorganismus.

Meyer erzielte glänzende Erfolge durch die operative Entfernung dieser, von ihm so genannten „adenoiden Vegetationen", obwohl seine Operationsmethode (mit einem durch die Nase eingeführten, gestielten schneidenden Ringe, in welchen die hyperplastischen Massen vom Schlunde aus mit dem Finger hineingedrückt wurden) sehr umständlich, unvollkommen und quälend war. Erst 1879 haben Catti und Löwenberg zangenartige Instrumente angegeben, die vom Munde aus eingeführt wurden. Ihnen folgte neben zahlreichen anderen, jetzt meist vergessenen Instrumenten ein frontal gestelltes Ringmesser von Gottstein (1886), das Vorbild des von Beckmann (1895) eingeführten Fenstermessers, mit dem die Abtragung der ganzen hyperplastischen Rachentonsille in einem Zuge gelingt.

Als die klinische Kenntnis der Rachenmandelhyperplasie bereits abgeschlossen erschien, lehrte uns die anatomische Forschung Waldeyers und seines Schülers Bickel (1884), die massenhafte Anhäufung lymphatischen Gewebes im Rachen als einheitliches Ganze („lymphatischer Rachenring") zusammenzufassen, und schuf hierdurch die Grundlage für die Erkenntnis der Gleichartigkeit aller Erkrankungen der Rachen-, Tuben-, Gaumen- und Zungentonsillen, sowie der im Schlunde versprengten solitären Lymphfollikel.

Die Geschichte der Rachenmandelhyperplasie ist lehrreich für den denkenden Arzt. Seit Hippokrates haben die Ärzte aller Zeiten beständig unzählige Kinder mit dem charakteristischen Symptomenkomplex dieses Leidens, der so deutlich ist, dass ihn heutzutage die Mütter und die Lehrer erkennen, vor Augen gehabt, ohne ihn zu verstehen, und doch hätten sie ihn Jahrhunderte vor Wilhelm Meyer verstehen können, wenn auch nur ein einziger auf den Gedanken gekommen wäre, das offenbar vorhandene Hindernis der Nasenatmung mit dem Finger im Nasenrachenraume zu suchen. Bei Wilhelm Meyers Entdeckung drängt sich uns Claude Bernards viel zitierter Ausspruch auf: „Nous sommes entourés de phénomènes que nous ne voyons pas" und mahnt uns, nicht allzu stolz auf unser heutiges Wissen und Können zu blicken. Wir sehen gewöhnlich nur das, was wir zu sehen gelernt haben, und der Fortschritt in unserer Wissenschaft beruht lediglich darauf, dass einer mehr sieht, als die anderen vorher gesehen haben.

Die Entfernung der Nasenpolypen ist erst unter der Leitung des Auges bei Anwendung der vorderen Rhinoskopie zu einer sicheren, einfachen und ungefährlichen Operation geworden.

Harmlos, freilich auch für die meisten Fälle unzureichend, war noch die Schwamm-Methode des hippokratischen Zeitalters (s. o.). Sie war aber seit Jahrhunderten vielfach durch bedenkliche Methoden verdrängt worden, und fast jeder Chirurg, von Guy de Chauliac bis Desault hatte sein eigenes Polypeninstrument. Messer, Scheren und Zangen wurden angewendet und blindlings in die Nase eingeführt; was sich mit Zangen fassen liess, einerlei ob Polypen, Muscheln oder Siebbeinzellen, wurde herausgerissen und das Zurückgebliebene — euphemistisch der Stumpf genannt — mit Ätzmitteln und Glüheisen bearbeitet. Tödliche

Blutungen, septische Infektionen und Meningitiden, in günstigeren Fällen Narbenstenosen oder gänzliche Verwachsungen der Nasengänge, sowie schwere Zerrüttungen des Nervensystems waren, wie sich in erschreckendem Masse aus der Literatur ersehen lässt, die häufigen Folgen. Noch 1881, als die schon 1805 von Robertson empfohlene Operation mit dem Drahtschlingenschnürer durch ihre Ausführung unter Leitung des Auges (Zaufal [1877]) zu einem ungefährlichen und fast schmerzlosen Eingriffe geworden war, hat der Wiener Chirurg Albert die barbarische Zangenmethode verteidigt und die Meinung ausgesprochen, „dass die Vorwürfe gegen die alte, allgemein geübte Methode dem leicht begreiflichen Detailsinn des Spezialisten entspringen".

Ausser der kalten wurde die galvanokaustische Drahtschlinge (Voltolini 1867) zur Extraktion von Polypen und Schleimhauthypertrophien aus der Nase verwendet und der galvanokaustische Brenner zur Zerstörung des Schwellgewebes der Nasenmuscheln benutzt. Dies geschah namentlich — und zeitweilig in unkritischem Übermasse, — als man besonders durch Hack (1881) darauf aufmerksam geworden war, dass mancherlei scheinbar fernliegende Störungen, wie Migräne und Asthma, mit Schwellungen der Nasenmuscheln im Zusammenhang stehen (nasale Reflexneurosen).

Die Kenntnis der Nasennebenhöhleneiterungen war bis um 1880 äusserst dürftig, und ihre Behandlung lag unbestritten in den Händen der Chirurgen.

Cowper führte 1698 die Anbohrung der Kieferhöhle von der Alveole eines in ihrem Bereiche stehenden Zahnes ein, und Desault eröffnete 1790 die kranke Höhle an ihrer facialen Wand in der Fossa canina.

Indessen kannte man fast nur das sogenannte klassische, d. h. mit Periost- und Weichteilschwellung einhergehende, dem Durchbruch nach aussen nahe Empyem. Die Kenntnis der noch latenten Empyeme der Kiefer- und Stirnhöhle und alles, was man jetzt von den Siebbeinzellen- und Keilbeinhöhlenempyemen weiss, verdanken wir der Rhinoskopie.

Sie zeigt uns den Eiter in der Nase, der sonst oft unbemerkt verschluckt wird, und lässt uns oft direkt sehen, aus welcher der Nebenhöhlen er stammt, oder sie ermöglicht die Einführung einer Kanüle in die verschiedenen Höhlen, mittelst welcher eine Probeausspülung gemacht werden kann (Ziem seit 1880, Hartmann und viele andere). Es zeigte sich bald, dass die Empyeme sehr häufig ohne die alten deutlichen Schulsymptome verlaufen und die Ursache von anscheinend genuinen Nasenleiden (z. B. der Polypen und der Stinknase), sowie mancher somatischer und nervöser Störungen sein können. Ihre Diagnose wurde weiterhin durch die Durchleuchtung (Hering, Vohsen), das Röntgenbild (Killian) und das Saugverfahren (Sondermann, Muck) gefördert.

Was die Therapie betrifft, so wurde die chirurgische Behandlung der Siebbein- und Keilbeinhöhleneiterungen erst durch die Rhinoskopie möglich gemacht. Die Chirurgie der Stirnhöhle wurde namentlich von dem Chirurgen Riedel, dem Ophthalmologen Kuhnt, dem Otologen Jansen und dem Laryngologen Killian erfolgreich ausgebaut.

Hand in Hand mit diesen Fortschritten ging eine Mehrung unserer Kenntnisse von den intrakraniellen Eiterungen (Meningitis, Phlebitis des Sinus sagittalis und cavernosus, Abszess im Stirnlappen), welche von Nasenhöhlenempyemen ausgehen, sowie von den zahlreichen Beziehungen zwischen Nasen- und Augenerkrankungen.

Killian verdanken wir eine wesentliche Vervollkommnung der

operativen Beseitigung der die Nasenatmung hindernden Septumdeviationen.

Die grossen chirurgischen Eingriffe zur Beseitigung von Nasenrachen- und bösartigen Nasen- und Oberkiefertumoren sind bereits in der vorrhinoskopischen Zeit von Nélaton, Langenbeck u. a. eingeführt worden.

Neuerdings hat uns Partsch durch sein temporäres Herunterklappen des ganzen knöchernen Gaumens mit dem Alveolarfortsatze eine Methode geschaffen, die das Naseninnere mit den Nebenhöhlen und den Nasenrachenraum zugleich auf beiden Seiten ohne die geringste äussere Entstellung zugänglich macht. Ebenfalls ohne äussere Entstellung ist die Methode von Denker, der die ganze faziale und nasale Wand der Kieferhöhle vom Vestibulum oris aus entfernt, wodurch auch das Siebbeinlabyrinth und die Keilbeinhöhle bequem zugänglich werden. Die Operation von Partsch wird sehr erleichtert durch die Kuhnsche perorale Tubage, welche eine tiefe Inhalationsnarkose ohne Unterbrechung durch die Operation und ohne die Gefahr der Blutaspiration möglich macht, und die Operation von Denker kann in Lokalanästhesie ausgeführt werden.

Schon in der Geschichte der Otologie wurde der Beziehungen gedacht, die zwischen Erkrankungen des Nasenrachenraumes und des Ohres bestehen. Da viele Nasen- und Schlundkrankheiten auch den Kehlkopf und die tieferen Luftwege schädigen, sind Rhinologie und Pharyngologie in ätiologischer und therapeutischer Hinsicht Wissensgebiete geworden, deren Beherrschung für den Otologen und für den Laryngologen gleich unerlässlich ist.

Laryngologie.

Von den ältesten Zeiten bis zur Erfindung des Kehlkopfspiegels.

Die hippokratischen Schriftsteller nennen den Schlund einschliesslich des Kehlkopfs stets Pharynx.

Da sie keine Leichenöffnungen vornahmen, kannten sie vom Kehlkopfe nur den Kehldeckel, den man bei manchen Menschen direkt sehen kann; sie vergleichen seine Gestalt mit der eines Efeublattes und nennen ihn wegen seiner Stellung zur Zunge Epiglottis. Das Wort Larynx kommt zum ersten Male in den Rittern des Aristophanes vor, die 425 v. Chr. auf die Bühne kamen.

Die Alexandriner, welche menschliche Leichen zerlegten, brachten die Kenntnis von der Anatomie des Kehlkopfs auf eine beträchtliche Höhe. Ihr Wissen vom Kehlkopf ist uns in den Schriften des Galen überliefert.

Galen nennt ausser der Epiglottis die Giessbeckenknorpel, die er jedoch für ein Stück hält (*ἀρυταίνᾳ εἶδος*) den Schildknorpel (*θυρέῳ εἶδος*) und den Ringknorpel (*κρίκῳ εἴδεται*). Er kennt auch die inneren und äusseren Kehlkopfmuskeln und den Nervus vagus, den er als 6. Hirnnerven bezeichnet, sowie den verschiedenen Verlauf und die verschiedene Länge der beiden Rami recurrentes.

Die grossen Anatomen der Renaissance beschäftigten sich fast alle eingehend mit dem Kehlkopfe.

Besonders zu nennen sind Carpi (Berengarius), der um 1500 zuerst die Giessbeckenknorpel als paarig erkannte, ferner Vesal, der die Knorpel und Muskel des Kehlkopfes mit grosser Genauigkeit beschrieb und in nahezu 30 Holzschnitten abbildete, Fabricius ab Aquapendente, der viele Einzelheiten erwähnt, die seinen Vorgängern verborgen geblieben waren, und sein 1600 erschienenes Werk „de larynge vocis organo" mit schönen Kupfertafeln ausstattete, und endlich Bauhinus, der die moderne wissenschaftliche Nomenklatur der Kehlkopfmuskeln einführte.

Weiterhin lieferte Thomas Willis in Oxford (1621—1675) die erste klare Beschreibung des Nervus accessorius und des Ramus laryngeus superior vagi. Morgagni (1682—1771) fand die hinteren schiefen Fasern des Musculus arytaenoideus, entdeckte die Taschenbänder und beschrieb die Ventrikel. Santorini (1681—1737) und Wrisberg (um 1780) entdeckten die nach ihnen benannten Knorpel. Andersch verfolgte 1791 die Fasern des Ramus laryngeus superior bis in die Schleimhaut und erkannte, dass dieser Nerv von den Muskeln nur den Crico-thyreoideus versorgt.

Was die Histologie betrifft, so war Henle durch die fortschreitende Vervollkommnung des Mikroskops instand gesetzt, 1838 die verschiedenen Epithelarten der Schleimhäute zu studieren und die Verbreitung des Flimmerepithels im Kehlkopfe zu beschreiben.

Im wesentlichen sehen wir hiermit die Anatomie des Kehlkopfes bereits in der vor-laryngoskopischen Zeit abgeschlossen. —

Der wissenschaftlichen Physiologie des Kehlkopfes ging eine populäre Kenntnis von der Bedeutung dieses Organs für Stimme und Sprache weit voraus.

Das erhellt z. B. aus der folgenden homerischen Schilderung (Ilias, 22, 322—330):

„Rings zwar sonst umhüllt' ihm den Leib die eherne Rüstung,
Blank und schön, die er raubte, die Kraft des Patroklos ermordend.
Nur wo das Schlüsselbein den Hals abgrenzt von der Schulter,
Schien die Kehl' ihm entblösst, die gefährlichste Stelle des Lebens.
Dort mit dem Speer anstürmend durchstach ihn der edle Achilleus,
Dass ihm hindurch aus dem zarten Genick die Spitze hervordrang.
Doch nicht gänzlich die Kehle durchschnitt der eherne Speer ihm,
Dass er noch zu reden vermocht im Wechselgespräche."

Eine ähnliche populäre Kenntnis findet sich in den Rittern des Aristophanes: ein boshafter Schwätzer wird am Kehlkopfe aufgehängt, worin nach Holmes[1]) „eine Andeutung sowohl des Pomum Adami als der Beziehung des Kehlkopfes zur Sprache" zu erkennen ist.

In den hippokratischen Schriften sind folgende, auf den Kehlkopf bezügliche physiologische Anschauungen niedergelegt:

Der Verf. der Schrift vom Herzen nimmt an, dass der Kehldeckel das Einfliessen von Flüssigkeit in die Luftröhre verhindere. Er gab einem Schweine eine gefärbte Flüssigkeit zu saufen und fand diese nach dem Schlachten nur im Magen und nicht in der Luftröhre.

In dem 4. Buche der Krankheiten heisst es: „Die Stimme geht von den Lungen aus, weil diese hohl sind und auch eine Röhre haben, während Lippen und Zunge die Stimme artikulieren."

Das Buch vom Fleisch enthält folgende Stelle: „Diejenigen, welche eine laute Stimme hervorbringen wollen, ziehen Luft ein und stossen sie wieder aus, und solange die Luft ausreicht, geben sie eine laute Stimme von sich, die aber nachher ausgeht (wie z. B. die Zither-

[1]) Gordon Holmes, Die Geschichte der Laryngologie. Übersetzt von O. Körner. Berlin 1887.

spieler, welche singen und schreien). Daraus erhellt, dass die Luft die Stimme hervorbringt. Überdies habe ich Leute gesehen, die sich in die Kehle geschnitten und die Luftröhre vollständig durchtrennt hatten. Solche Leute geben keine Stimme von sich, obwohl sie noch leben, ausser wenn jemand den Kehlkopf zusammendrückt, worauf sie dann zuletzt Stimme von sich geben."

Galen kennt die Kehlkopfmuskeln und teilt sie in Öffner und Schliesser ein. Er nennt die Stimmbänder Glottis und sagt über ihre Funktion:

„Um nun Stimme hervorzubringen, bedarf das Tier zweifellos einer Bewegung des Atems und ausserdem einer Verengerung des Kanals im Kehlkopf, und zwar keiner einfachen Verengerung, sondern einer solchen, die allmählich zu- und abnehmen kann. Das ist es, was der Körper, von dem wir reden, genau bewirkt, und deshalb nenne ich ihn die Glottis (Zunge) des Kehlkopfes. Aber dieser Körper der Glottis ist nicht allein nötig für das Stimmorgan, sondern auch zu dem, was man Halten des Atems nennt.., wozu die Natur der Glottis nicht wenig beiträgt; denn um den genannten Zweck zu erreichen, nähert sich der rechte und der linke Teil derselben, so dass beide aneinander kommen und die Passage verschliessen."

Ferner erwähnt Galen, dass Tiere durch Kompression des Vagus stumm gemacht werden könnten, und berichtet, dass durch eine operative Vagusverletzung am Halse der Kranke die Stimme verlor.

Die nächsten Jahrhunderte waren in bezug auf die Laryngophysiologie steril. Selbst die Renaissance brachte trotz ihrer vertieften anatomischen Kenntnisse fast nur Phantastisches und Widerspruchsvolles über die Stimmerzeugung.

Es fehlte eben noch die Möglichkeit, die Glottis beim Lebenden zu sehen, und die Akustik lag noch in den Windeln. Der musikalisch gebildete französische Jesuit Mersenne sah indessen schon 1637 klar in die Zukunft und betonte, dass das Studium der Wirkungsweise musikalischer Pfeifen den Schlüssel zum physikalischen Verständnisse der Stimmerzeugung ergeben werde.

Erst 104 Jahre nach Mersenne (1741) wurden akustische Experimente am Kehlkopf selber von Antonius Ferrein angestellt.

Er brachte an menschlichen und tierischen Kehlköpfen die Stimmbänder aneinander, blies sie durch die Luftröhre an und fand, dass ihre Vibration der wesentliche Faktor bei der Erzeugung der Stimme ist, da bei Berührung der Stimmbänder das Tönen aufhört. Er bemerkte ferner, dass die Stimmstärke von der Kraft des Luftstroms abhängig und die Höhe proportional der Stimmbandspannung ist. Dann demonstrierte er, dass die Funktion des Musculus crico-thyreoideus, nämlich die Annäherung von Ring- und Schildknorpel, gradweise die Stimmbänder spannt und so eine musikalische Skala schafft. Er bewies diese Annahme durch die Beobachtung, dass, wenn man den Finger in den Zwischenraum zwischen Ring- und Schildknorpel einlegt, der Raum beim Ansteigen der Tonleiter allmählich enger wird. Alle diese Ergebnisse sind 114 Jahre später (1855) von Johannes Müller experimentell bestätigt worden. Doch war Ferrein auch nicht frei von Irrtümern. Da die akustischen Gesetze der Zungenpfeifen noch unbekannt waren, kam er zu der falschen Anschauung, dass der Luftstrom den Stimmbändern den Ton entlocke, wie der Violinbogen den Saiten, woher die lange übliche Bezeichnung Chorda vocalis stammt, die erst 1895 in der neuen anatomischen Nomenklatur physikalisch richtig in Labium vocale, Stimmlippe, umgetauft wurde [1]). Die Ferreinsche „Saitentheorie" wurde 1806 von Dutrochet endgültig widerlegt.

[1]) In der Pathologie hat sich übrigens die Bezeichnung Stimmlippe nicht allgemein eingebürgert. Viele Autoren sagen und schreiben nach wie vor Stimmband und einige Anatomen sagen statt Labium lieber Plica.

1825 bewies Cagniard de la Tour mit seiner Sirene, dass die Zerteilung eines Luftstromes in einzelne Stösse einen Ton hervorbringt.

Biot hatte schon vorher als erster den Satz theoretisch aufgestellt, dass der Ton der menschlichen Stimme durch eine Reihe von Stössen und Erschütterungen erzeugt wird, welche dadurch entstehen, dass der Luftstrom durch die abwechselnde Öffnung und Schliessung der Glottisränder unterbrochen wird.

Als Magendi 1812 den Glottisschluss beim Schluckakte experimentell erforschte, sah er durch Fenster, die er am Kehlkopfe der Versuchstiere angelegt hatte, die Stimmbänder während der Phonation vibrieren.

Auch die Lehre von der Innervation des Kehlkopfs wurde in den ersten Dezennien des 19. Jahrhunderts durch das Experiment gefördert.

Le Gallois zeigte 1812, dass die Durchschneidung der Recurrentes beim Kaninchen zur Erstickung führt, und erkannte die respiratorischen Bewegungen der Stimmbänder. Marshall Hall entdeckte 1832 die Reflexbewegungen und bezeichnete den Laryngeus superior als zentripetalen, den inferior als zentrifugalen Nerven. Reid bewies 1838 experimentell, was schon aus den anatomischen Untersuchungen von Andersch (s. o.) geschlossen werden konnte, dass der Laryngeus superior der sensible Kehlkopfnerv ist, und dass der Recurrens alle Muskeln mit Ausnahme des Crico-thyreoideus motorisch versorgt.

Der Kenntnis von der Wirkungsweise der Kehlkopfmuskeln gab Willis 1829 eine bessere Unterlage, indem er die rotierende Bewegung der Giessbeckenknorpel aufdeckte.

Was er von der Funktion der einzelnen Muskel lehrte, ist fast alles bis heute gültig; nur seiner Ansicht, dass der Thyreoarytaenoideus das Stimmband erschlaffe, widersprach mit Recht 1841 der Pariser Physiologe Longet und zeigte, dass dieser Muskel bestimmt ist, Form und Konsistenz des Stimmbandes zu beeinflussen.

Nur ein einziges Mal ist in der Zeit vor Erfindung der Laryngoskopie die Tätigkeit des Kehlkopfs am lebenden Menschen beobachtet worden. 1816 hatte sich ein Selbstmörder den Hals direkt über dem Kehlkopfe durchschnitten und war noch bis zum nächsten Tage am Leben geblieben. Sein Arzt, Mende in Greifswald, sah die respiratorischen Bewegungen der Stimmbänder und beobachtete, dass „beym Auswerfen von Schleim aus der Luftröhre die Stimmritze mit Heftigkeit zugeschnellt wird".

Auch die Physiologie des Kehlkopfs kam also im wesentlichen in der vor-laryngoskopischen Zeit ihrer gegenwärtigen Höhe nahe. Von späteren Ergänzungen sind noch anzuführen: die Erkenntnis von dem stetigen Zusammenwirken mehrerer Kehlkopfmuskeln (H. v. Meyer, Rühlmann), die stroboskopische Beobachtung der Stimmbandvibrationen (Oertel) und die Erforschung der kortikalen und bulbären Repräsentation des Kehlkopfs beim Tiere (Krause, Semon und Horsley, Risien Russel).

Der Begründer der pathologischen Anatomie des Kehlkopfs war Morgagni. 1704 hat er zum ersten Male bei einer Leichensektion auch den Kehlkopf geöffnet und in ihm die Todesursache gefunden.

Dieses epochemachende Ereignis verlief unter so merkwürdigen Umständen, dass es verdient, ausführlich mitgeteilt zu werden. Eine Jungfrau von 40 Jahren hatte lange Zeit Atembeschwerden und eine schwache Stimme gehabt, was man alles auf eine Lungenkrankheit zurückführte. Sie starb plötzlich während eines heftigen Erstickungsanfalls, und ihre Leiche wurde der Anatomie zu Bologna übergeben. Eine Sektion wurde gemacht, bei welcher nach der damals (1704) üblichen Methode die Brust- und Baucheingeweide, sowie der Inhalt des Schädels einer sorgfältigen Betrachtung unterworfen wurden. Als man alle diese Teile gesund

gefunden hatte, war, wie der Erzähler sagt, „jedermann, der fleissig die Eingeweide betrachtet hatte, erstaunt, aber noch mehr wir, die die Sektion gemacht hatten. Da fragte ich Valsalva, ob wir nicht auch den Kehlkopf öffnen sollten, da zufällig die Ursache der schwachen Stimme, der Atemnot und des Todes hier verborgen sein könnte. Zu dieser Zeit nämlich wurde der Kehlkopf noch nicht in den öffentlichen akademischen Demonstrationen eröffnet, um die horizontale Glottis, die Giessbeckenknorpel und ihre Gelenke, welche ich noch nicht entdeckt oder der Vergessenheit entrissen hatte, zu zeigen. Da Valsalva damit einverstanden war, liess er den Kehlkopf aus den noch nicht beerdigten Teilen heraussuchen und brachte ihn mir, und als ich ihn durch einen hinteren Längsschnitt öffnete, wurde auf einmal klar, was wir suchten. Denn eine weissliche Masse aschenartig aussehenden Eiters von breiiger Beschaffenheit verschloss die Höhle des Kehlkopfs bis weit unter die Glottis wie ein Pfropf, und die Schleimhaut des Kehlkopfs, sowie die, welche die nächstliegenden Ringe der Luftröhre bedeckte, war ulzeriert, jedoch an letzterer Stelle in einer geringeren Ausdehnung. Diese Tatsache, die an dem letzten Tage des Kursus demonstriert wurde, machte auf alle Anwesenden einen grossen Eindruck."

Von nun an machte es sich Morgagni zur Pflicht, bei jeder Sektion den Kehlkopf zu eröffnen. Die hierdurch gewonnenen reichen Kenntnisse hat er in seinem berühmten Buche „De sedibus et causis morborum per anatomen indagatis" (1760) ausführlich niedergelegt.

Seiner Anregung folgend, beschrieben in der Mitte und gegen Ende des 18. Jahrhunderts der Franzose Lieutaud Kehlkopftumoren, die zum Tode geführt hatten, der Italiener Ghisi und der Schotte Home den Croup.

Die nächste grosse Aufgabe war nun die Unterscheidung der verschiedenen Arten destruktiver Prozesse (Lues, Tuberkulose, Karzinom) im Kehlkopfe.

Ihr widmeten zunächst durch fünf Dezennien ausschliesslich französische Forscher ihre Arbeit. Petit hatte 1790 alle die genannten Prozesse unter dem Begriffe „Phthisis laryngea" zusammengefasst. Sauvée (1802), Pravaz (1824) und Louis (1825) begannen schüchtern, diesen Sammelbegriff in verschiedene Krankheitsarten zu zerlegen, aber erst Trousseau und Belloc unterschieden 1837 vier Arten von Phthisis laryngea, die einfache, die syphilitische, die krebsige und die tuberkulöse. Das Vorkommen von wirklichen Tuberkeln im Kehlkopf stellte 1839 J. B. Barth, ebenfalls ein Pariser Arzt, fest, stiess aber noch mehr als $^1/_4$ Jahrhundert lang bei seinen Landsleuten auf Widerspruch, obwohl Rokitansky in Wien schon 3 Jahre nach ihm (1842) die Tuberkelknötchen und die übrigen tuberkulösen Veränderungen im Kehlkopfe so eingehend, wie es die makroskopische Untersuchung nur möglich machte, beschrieben hatte.

Die Kenntnis der Kehlkopftumoren wurde von Ehrmann (1850) und Horace Green (1852) gefördert und kam dann durch den Ausbau der pathologischen Histologie (Virchow) allmählich auf die gegenwärtige Höhe.

Gute theoretische Vorstellungen von den Kehlkopflähmungen finden wir in dem 1829 erschienenen Buche des Bonner Anatomen Albers über die Pathologie und Therapie der Kehlkopfkrankheiten.

Er unterscheidet Aphonia paralytica, bei welcher nur die Stimme Schaden leide, und Laryngoplegia, wenn auch die Atmung beeinträchtigt sei. Diese letztere Art kommt, wie er richtig vermutet, dann zustande, wenn die Glottis-Erweiterer gelähmt sind. Er meint, dass diese Lähmung durch Geschwülste verursacht sein könne, welche so gelagert sind, dass sie auf den Nervus recurrens drücken (Aortenaneurysmen, vergrösserte Bronchialdrüsen etc.).

Wichtig für jeden Kliniker.

Verlag von J. F. Bergmann, Wiesbaden.

Spezielle
Diagnostik und Therapie

in kurzer Darstellung mit Berücksichtigung
:: aller Zweige der praktischen Medizin. ::

Bearbeitet von

Prof. Dr. J. Arneth-Münster i. W., Dr. H. Beuttenmüller-Bad Liebenstein, Prof. Dr. E. Bloch-Freiburg i. B., Prof. Dr. F. Fromme-Berlin, Stabsarzt Dr. W. Guttmann-Mülheim-Ruhr, Oberstabsarzt Dr. H. Hasenknopf-Strassburg, Sanitätsrat Dr. Max Joseph-Berlin, Primärarzt Dr. H. Kaposi-Breslau, Oberstabsarzt Prof. Dr. F. Kayser-Cöln, Geh. Sanitätsrat Prof. Dr. E. Leser-Frankfurt a. M., Prof. Dr. J. Raecke-Frankfurt a. M., Prof. Dr. F. Schieck-Göttingen, Prof. Dr. S. Schoenborn-Heidelberg, Dr. Max Senator-Berlin, Prof. Dr. L. W. Weber-Göttingen.

Herausgegeben von

Ober-Stabsarzt z. D. Dr. **Walter Guttmann**

a. d. Kaiser-Wilhelm-Akademie in Berlin.

Preis geb. Mk. 10.65.

Inhaltsproben siehe nächste Seite und die beiden letzten Seiten.

Die Zeit von der Erfindung des Kehlkopfspiegels bis zur Gegenwart.

An Bemühungen, einen Einblick in den Kehlkopf des lebenden Menschen zu gewinnen, hat es seit dem Anfange des 19. Jahrhunderts nicht gefehlt, aber die Schwierigkeit der Beleuchtung, die störende Reflexerregbarkeit des Schlundes und wohl nicht zum geringsten die Gleichgültigkeit der Versuchspersonen vereitelten alle diese Bemühungen.

Da kam der spanische Gesanglehrer Manuel Garcia 1854 auf den glücklichen Gedanken, mit Hilfe zweier Spiegel und des Sonnenlichtes in seinen eigenen Kehlkopf zu sehen. So konnte er das Ziel erreichen, ohne dass Empfindlichkeit, Ungeschicklichkeit oder Mangel an Interesse bei einer Versuchsperson hindernd im Wege standen.

Er beschreibt seine grosse Entdeckung kurz und drastisch: „Die Idee, mich eines Spiegels zu bedienen, um das Innere des Kehlkopfes während des Gesanges zu studieren, habe ich wiederholt gehabt, aber immer als unausführbar zurückgewiesen. Im September 1854, während eines Aufenthaltes in Paris, beschloss ich, meine Zweifel klarzustellen und zu versuchen, ob meine Idee ausführbar sei. Ich ging zu Charrière und fragte ihn, ob er nicht einen kleinen Spiegel hätte, der mit einem langen Stiele versehen, zur Untersuchung des Schlundes dienen könne. Er antwortete, er habe einen kleinen zahnärztlichen Spiegel, den er 1851 auf die Londoner Ausstellung geschickt habe und den niemand hätte haben wollen. Ich kaufte ihn und, bewaffnet mit einem zweiten Handspiegel, ging ich zu meiner Schwester, sehr ungeduldig, meine Versuche zu beginnen. Ich legte den vorher in heissem Wasser erwärmten und gut getrockneten Spiegel gegen das Zäpfchen. Nachdem ich durch einen Sonnenstrahl, den der Handspiegel zurückgeworfen, Licht gewonnen hatte, sah ich den Larynx weit geöffnet vor mir."

Von Garcias Erfolg wusste der Neurologe Ludwig Türk in Wien nichts, als er 1857 an Leichen und an Kranken laryngoskopische Versuche anstellte und in vielen Fällen zum Ziele gelangte. Da er ausschliesslich mit Sonnenlicht arbeitete, musste er im Winter 1857/58 seine Untersuchungen einstellen. Zu dieser Zeit wollte der Physiologe Czermak, angeregt durch Garcias Mitteilung, an sich selbst zu physiologischen Zwecken Spiegeluntersuchungen anstellen und entlieh sich Türks Spiegel. Er erkannte sofort die Bedeutung des Instrumentes für die Heilkunde und berichtete bereits im März 1858 über seine Erfolge und über die Benutzung des künstlichen Lichtes und des durchbohrten Konkavspiegels. Dies veranlasste nun wiederum Türk, mit seinen vorher gewonnenen Resultaten hervorzutreten.

Czermak demonstrierte bald darauf auf Reisen in die wissenschaftlichen Zentren Europas sein Instrument und trug hierdurch zur schnellen Verbreitung der Laryngoskopie bei, während Türk in zahlreichen Veröffentlichungen eine Menge sorgfältiger Beobachtungen niederlegte.

Es ist heutzutage schwer, sich eine Vorstellung von der Revolution in der Medizin zu machen, die durch die Erfindung des Kehlkopfspiegels herbeigeführt wurde. Wenn jemand an Heiserkeit litt, konnte man vordem nur vermutungsweise beurteilen, ob sie durch Katarrh,

Lähmung, Entzündung, Geschwüre oder Geschwülste verursacht war, und niemals wissen, welche Geschwürs- oder Geschwulstart etwa vorlag, — mit anderen Worten — man wusste nicht, ob das Leiden harmloser Natur sei oder zum Tode führen werde. Da die Kenntnis des Leidens fehlte, beschränkte sich die Behandlung fast immer auf die Bekämpfung einzelner Symptome und erschien wenig aussichtsvoll, wo die Krankheit nicht von selbst heilte. In dieses dunkle Gebiet warf nun mit einem Male der Spiegel helles Licht. Man erblickte das vorher mehr geahnte als gekannte Spiel der Stimmbänder beim Atmen und Intonieren, man sah die krankhaften Veränderungen im Kehlkopfe und lernte die bösartigen von den harmlosen unterscheiden. Und nun war auch die Bahn vorgezeichnet, auf der man unter Leitung des Auges Instrumente in den Kehlkopf einführen und damit manche tückische Krankheit direkt angreifen und beseitigen konnte. Unzählige, die durch den Verlust der Stimme Amt und Brot verloren hatten, konnten sich bald wieder des klaren Wortes und des reinen Tones erfreuen, Unzählige, denen Erstickung gedroht hatte, erquickte bald wieder die ungehindert eingezogene Atemluft.

Einer der ersten Triumphe der klinischen Laryngoskopie war 1860 die Diagnose eines Aortenaneurysmas auf Grund des Nachweises einer Recurrenslähmung mittelst des Kehlkopfspiegels durch Traube.

Gerhardt brachte die Kenntnis der Kehlkopflähmungen 1863 fast bis zu dem heute gültigen Wissen; die gefährlichste und darum wichtigste Lähmung, die des Crico-arytaenoideus posticus, hat er zum ersten Male beschrieben.

von Ziemssen beschrieb die Lähmung des Laryngeus superior.

1880 erkannte Rosenbach, dass bei einer Kompression des Recurrens-Stammes durch ein Ösophaguskarzinom diejenigen Fasern dieses Nerven der Schädigung zuerst erlagen, die den Glottisöffner (Crico-arytaenoideus posticus) versorgen. Bald darauf hat Semon die schon von Rosenbach angenommene Gesetzmässigkeit dieser Erscheinung nicht nur für die Kompression, sondern für jede progressive organische Schädigung des Recurrens-Stammes sichergestellt. Seine Ansicht, dass das Gesetz auch ausnahmslos für die bulbär bedingten Kehlkopflähmungen gelte, hat sich als irrig erwiesen (Arnold Cahn, Körner). Um 1902 bewies Arnold Cahn, dass die Posticuslähmung der Tabiker, die man bis dahin für die Folge einer Erkrankung der bulbären Vaguskerne gehalten hatte, stets und meist allein durch eine periphere Neuritis des Vagus-Recurrens verursacht wird.

Die erste Entfernung eines Kehlkopfpolypen per vias naturales unter Leitung des Spiegels gelang 1861 dem Tübinger Chirurgen Victor von Bruns.

Mit grosser Sorgfalt haben zahlreiche Forscher die Diagnose der vordem als „Phthisis laryngea" zusammengefassten Erkrankungen (Karzinom, Tuberkulose, Syphilis) ausgebaut.

Dies geschah nicht nur durch Verbindung der Spiegeluntersuchung mit der Untersuchung des Gesamtorganismus, nicht nur durch die direkte Beobachtung der Wirkung oder Wirkungslosigkeit antisyphilitischer Kuren auf Geschwüre und Geschwülste, sondern auch durch die intralaryngeale Entnahme von Stückchen der kranken Gewebe zur mikroskopischen Untersuchung. Erst durch das alles ist es möglich geworden, das Karzinom des Kehlkopfs so frühzeitig mit Sicherheit zu diagnostizieren, dass das Leben des Kranken durch die operative Beseitigung der Geschwulst er-

halten werden kann. 1873 hat Billroth die erste Kehlkopfexstirpation beim Menschen wegen Karzinom gemacht.

Die Erkenntnis von der Heilbarkeit der Lungentuberkulose durch Hermann Brehmer (1854) veranlasste Moritz Schmidt zu dem Versuche, auch die Kehlkopftuberkulose zur Heilung zu bringen. 1880 trat er mit reichen günstigen Erfahrungen auf diesem Gebiete hervor.

Sein Sieg über die bis dahin für unheilbar gehaltene Kehlkopftuberkulose ist, vom Standpunkte der Kranken aus betrachtet, noch herrlicher als der Brehmers über die Lungentuberkulose, denn der Tod an Lungentuberkulose ist ein leichter im Vergleiche mit dem qualvollen Ersticken und Verhungern durch Kehlkopftuberkulose.

Schmidts Methoden bestanden teils in der lokalen Anwendung von Medikamenten, teils in endolaryngealen chirurgischen Eingriffen, später auch bei bestimmten Fällen in der Ruhigstellung des kranken Organs durch die Tracheotomie und in der Abtragung der tuberkulösen Epiglottis, die vorher schon von Hajek ausgeführt worden war und später von Alexander vervollkommnet wurde. Dabei legte er den grössten Wert darauf, dass nicht allein das kranke Organ, sondern der ganze kranke Mensch behandelt werde.

Krause hat 1885 die von Mosetig gegen tuberkulöse Gelenkerkrankungen angewendete Milchsäure als Ätzmittel für tuberkulöse Kehlkopfgeschwüre, Heryng die Ausschabung solcher Geschwüre mit der Kürette eingeführt. An Stelle der einfachen schabenden Kürette trat später die doppelte schneidende. Krieg wandte mit grossem Erfolge den galvanokaustischen Brenner an. Für geschlossene Infiltrate empfahl Grünwald den galvanokaustischen Tiefenstich.

Auch die Erscheinungen der Syphilis im Kehlkopfe sind durch die Spiegeluntersuchung klargelegt worden.

Kondylome beschrieben hier zuerst Gerhardt und Roth 1861, Gummata Türk 1866. Syphilitische Narbenstenosen des Kehlkopfs lehrte von Schrötter mittelst eingeführter Metallbolzen erweitern.

Bis 1885 wurden alle operativen Eingriffe im Kehlkopf oft in recht störender Weise erschwert durch die Reflexempfindlichkeit des Organes selbst und der Schlundgebilde. Einen Stimmbandpolypen z. B. zu entfernen, erforderte oft eine wochen- oder monatelang fortgesetzte Einübung des Kranken und des Arztes. Diese Schwierigkeit wurde erst 1885 mit der Einführung des Kokain als lokales Anästhetikum durch Jellinek überwunden.

1895 gelang es Kirstein mit seiner „Autoskopie", das Kehlkopfinnere direkt, ohne Hilfe des Spiegels, dem Auge und den Instrumenten zugänglich zu machen.

Diese Methode bereitete den Weg vor für die Einführung gerader Röhren in den Kehlkopf, die Luftröhre und ihre Verzweigungen (Tracheo- und Bronchoskopie), wodurch namentlich die Auffindung und Extraktion von Fremdkörpern in den tiefen Luftwegen ermöglicht wurde. Diesen grossen Fortschritt (1897), sowie die Erfindung der Schwebelaryngoskopie verdanken wir Killian, dessen Schüler Brünings das Instrumentarium für die endoskopischen Methoden vervollkommnet hat.

2. Die Technik der Oto-, Rhino- und Laryngoskopie, sowie der Tracheo-Bronchoskopie, Schwebelaryngoskopie und Ösophagoskopie, mit Beschreibung der normalen Spiegelbilder des Gehörgangs, des Trommelfells, der Nase, des Nasenrachenraumes und des Kehlkopfs.

Die Lichtquellen und die Beleuchtungsmethoden.

Um die der Beleuchtung zugänglichen Teile des Ohres, der Nase und des Kehlkopfs zu sehen, wenden wir direktes und indirektes (reflektiertes) Licht an.

Bei der Untersuchung mit reflektiertem Licht bedürfen wir einer Lichtquelle sowie eines Spiegels, des Reflektors, mit dem wir die von der Lichtquelle ausgehenden Strahlen auffangen und auf die zu beleuchtende Stelle hinlenken. Der Reflektor ist flachkonkav, so dass er die reflektierten Lichtstrahlen konvergent macht und dadurch in seinem Brennpunkte verstärktes Licht gibt. Gewöhnlich wird er am Kopfe des Untersuchers drehbar befestigt (s. unten). Man dreht ihn so vor dasjenige Auge, mit dem man zu fixieren gewohnt ist, dass er die aufgefangenen Lichtstrahlen auf das zu untersuchende Gebiet wirft, während ein Loch in seiner Mitte dem Untersucher gestattet, die beleuchtete Stelle zu betrachten.

Die Brennweite der gewöhnlich im Handel befindlichen Reflektoren beträgt 15 bis 20 cm; doch gibt es auch solche mit grösserer Brennweite. Die Brennweite soll ungefähr der Entfernung gleich sein, in welcher das Auge am deutlichsten sieht. Je grösser die Brennweite eines Reflektors ist, d. h. je mehr er sich einem Planspiegel nähert, desto grösser muss sein Durchmesser sein, um genügend helles Licht zu liefern.

Von den vielen Arten der Befestigung des Reflektors am Kopfe (Reif aus Hartgummi oder Zelluloid, Stoff- oder Lederband, federnde Metallspange usw.) muss sich jeder die ihm bequemste beim Händler auswählen. Dabei ist zu beachten, dass der Reflektor sehr fest sitzen muss, so dass er sich bei Kopfbewegungen nicht verschiebt. Von den mancherlei Gelenkverbindungen zwischen der Befestigungsvorrichtung am Kopfe und dem Reflektor ist ein doppeltes Kugelgelenk am besten, weil es eine sehr ausgiebige Bewegung gestattet.

Die Wahl der Lichtquelle ist nicht gleichgültig. Sonnenlicht blendet stark und lässt Niveauunterschiede schwer erkennen. Für die Besichtigung des Trommelfells liefern ein leicht bedeckter heller Himmel, eine grosse helle Wolke oder die helle Wand eines Nachbarhauses vorzügliches Licht, während der blaue Himmel, wie beim Mikroskopieren, zu lichtschwach ist. Je kleiner das Fenster ist, durch welches das Licht in das Untersuchungszimmer dringt, desto besser wird die Beleuchtung. Der Vorteil des Tageslichtes ist, dass es das Trommelfell in seiner natürlichen Farbe erscheinen lässt; der überaus störende Nachteil, dass wir dabei von der Tageszeit und vom Wetter abhängig sind. Für

die Rhino- und Laryngoskopie genügt diffuses Tageslicht nur dann, wenn es in einen dunklen Raum durch eine etwa handbreite Spalte oder ein rundes Loch im Fensterladen eindringt (seitliche Abblendung der Lichtstrahlen).

Um von Tageszeit und Wetter stets unabhängig zu sein, benutzen wir künstliches Licht, und zwar das gleiche für Oto-, Rhino- und Laryngoskopie. Vortrefflich ist das Auersche Gasglühlicht, besonders das der hängenden Auerlampe, oder das elektrische Licht einer Nernstlampe, die von mattem, aber hellem Glase umhüllt ist. Auch Petroleumrundbrenner geben ein helles, allerdings sehr rotes Licht. Bei allen Lichtquellen gilt das Gesetz: je schwächer die Lichtquelle ist, desto dunkler muss das Untersuchungszimmer sein.

Mit der Nernstlampe und dem Auerbrenner kann man in tages-, ja sonnenhellen Räumen gute Bilder erhalten; bei einer Petroleumlampe ist schon eine mässige Verdunkelung des Zimmers nötig; im ganz dunkeln Raume reicht das dürftige Licht einer Stearinkerze aus.

Die künstliche Lichtquelle wird am besten neben dem zu Untersuchenden und links vom Arzte angebracht. Sie soll sich etwa in gleicher Höhe mit dem Kopfe des Kranken befinden, oder noch etwas höher. Der Arzt darf etwas höher sitzen als der Kranke. Um Grössenunterschiede zwischen dem Arzte und dem Kranken auszugleichen, benutzt man verschieden hohe Stühle, oder Drehstühle, oder legt je nach Bedarf sich selbst oder dem Kranken Kissen oder Bücher unter.

Wer Anschluss an eine elektrische Lichtleitung oder einen guten Akkumulator hat, kann eine mit einer Sammellinse bedeckte kleine Glühlampe (Meissensche Lampe) ähnlich wie den Reflektor am Kopfe befestigen und zur direkten Beleuchtung verwenden.

Die Lampe befindet sich zwischen den Augen des Untersuchers vor dem Nasensattel. Sie gestattet ebensogut binokulares wie monokulares Sehen und bietet den Vorzug vor dem Reflektor, dass man nicht erst das Licht einstellen und durch unverrückte Kopfhaltung in der gewünschten Richtung erhalten muss, sondern den Kopf mit der Lampe beliebig bewegen kann. — Für die Tracheo- und Bronchoskopie ist die Brüningssche Lampe (s. u.) erforderlich.

Um mit dem reflektierten oder dem direkten Lichte Gehörgang, Nase, Kehlkopf, Luftröhre und Bronchen zu beleuchten, sind weitere Instrumente und Manipulationen erforderlich, die in den folgenden Abschnitten beschrieben werden sollen.

Die Otoskopie. Der normale Gehörgang und das normale Trommelfellbild.

Der Gehörgang besteht aus zwei Abschnitten. Der äussere ist von derbem, an elastischen Fasern reichem fibrillärem Bindegewebe und

Haut gebildet und durch Einlagerungen von Knorpelplatten gestützt (Weichteil- oder knorpeliger Gehörgang). Dieser Abschnitt ver-

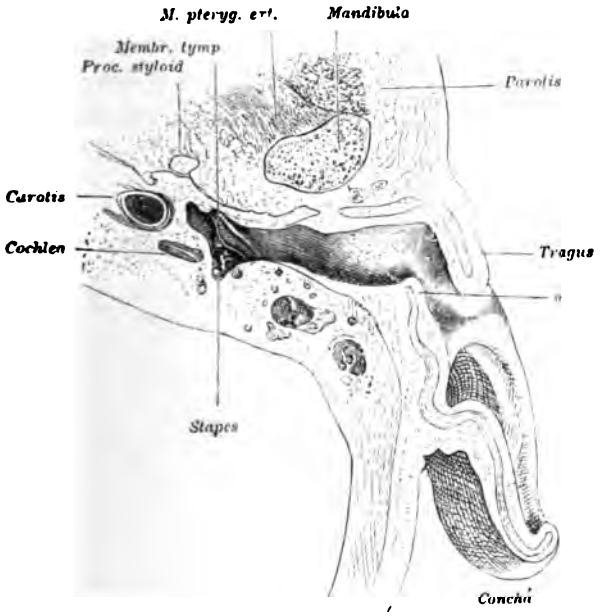

Fig. 8.
Horizontalschnitt des linken Gehörganges. Obere Schnittfläche. (Nach Merkel, Topogr. Anatom. Bd. I.)

Fig. 9.
Horizontalschnitt des linken Gehörganges beim Neugeborenen. Untere Schnittfläche. (Nach Merkel, Topograph. Anatom. Bd. I.)

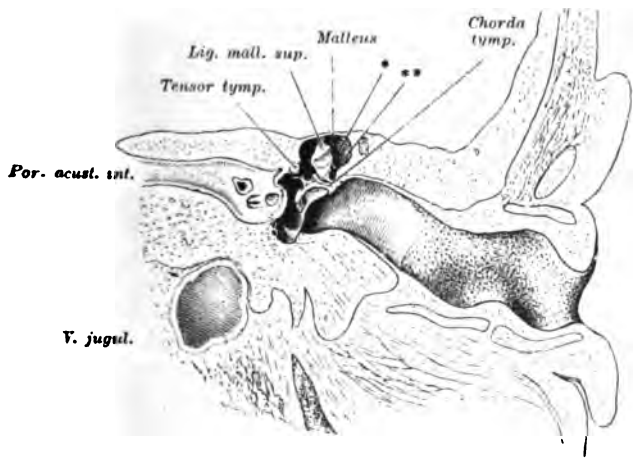

Fig. 10.
Frontalschnitt des rechten Gehörganges. Vordere Schnittfläche. (Nach Merkel, Topogr. Anatom. Bd. I.)

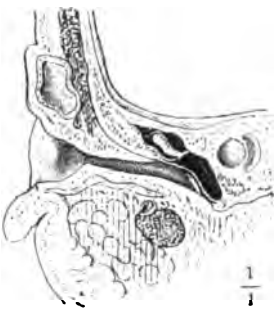

Fig. 11.
Frontalschnitt des linken Gehörganges vom Neugeborenen. Vordere Schnittfläche. (Nach Merkel, Topogr. Anatom. Bd. I.)

einigt sich durch straffes fibröses Gewebe mit dem Rande des inneren, knöchernen Abschnittes. An der Vereinigungsstelle seiner beiden

Abschnitte ist der Gehörgang am engsten (Isthmus). Der knöcherne Gehörgang ist von einer dünnen Haut ausgekleidet, die dem Perioste straff anliegt.

Der Gehörgang ist kein einfaches, gerade gerichtetes Rohr, sondern zeigt im allgemeinen einen leicht S-förmigen Verlauf mit zwei Knickungen, die ihn in drei verschieden gerichtete Abteilungen scheiden. Dies ist am

Von vorn.

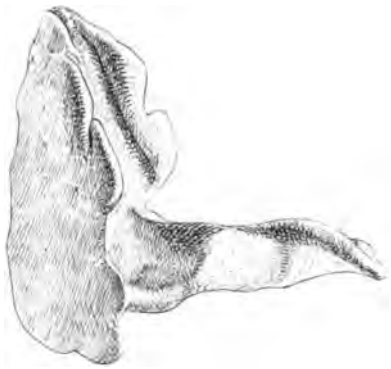

Fig. 12.

Von hinten.

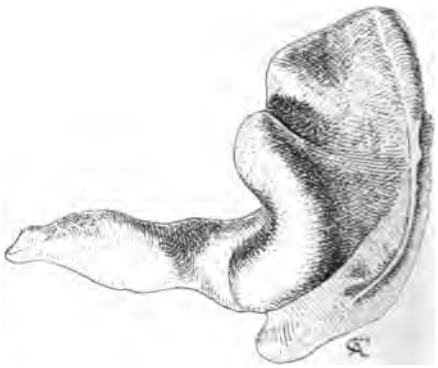

Fig. 13.

Von unten.

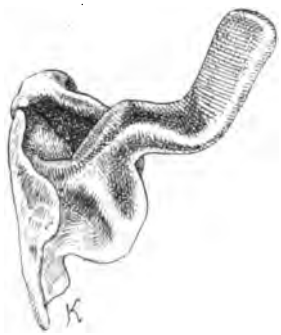

Fig. 14.

Von oben.

Fig. 15.

Fig. 12—15. Ausgüsse des Gehörganges. Nach Bezold, Lehrbuch der Ohrenheilkunde.

besten an einem Horizontalschnitte zu erkennen (Fig. 8 und 9). Ein Frontalschnitt (Fig. 10 und 11) vervollständigt die Anschauung der Krümmungen und zeigt uns eine deutliche Ausbuchtung am Boden des knöchernen Teiles nahe dem Trommelfelle (Sinus meatus). Alles das lässt sich auch an Ausgüssen des Gehörgangs gut erkennen (Fig. 12 bis 15).

Die stärkste Krümmung gehört dem Weichteilgehörgange an. Sie lässt sich durch einen geeigneten Zug an der Ohrmuschel zu Untersuchungs-

zwecken ausgleichen. Um dies zu erreichen, fasst man die Ohrmuschel an ihrem hinteren Rande in der Höhe der äusseren Ohröffnung und zieht sie vom Kopfe ab. Auch dann gelingt der Einblick nicht in allen Fällen, sondern wird noch durch den Tragus und die besonders bei älteren Männern stark entwickelten Haare verwehrt. Um diese Hindernisse zu überwinden, schieben wir mit der einen Hand, während die andere den geraderichtenden Zug ausübt, eine konische Röhre, Ohrtrichter, in den Gehörgang ein.

Die Einführung des Trichters hat vorsichtig und schonend zu geschehen. Tiefer als in die Nähe des Isthmus darf man ihn nicht vorschieben,

Fig. 16.

Fig. 17.

Abziehen der Muschel und Einführung des Trichters mit der linken Hand am linken (Fig. 16) und am rechten (Fig. 17) Ohre.

weil die Berührung der Wand des knöchernen Gehörganges schmerzhaft ist. Um die rechte Hand für die Ausführung reinigender oder operativer Massnahmen frei zu behalten, muss man es lernen, mit dem dritten und vierten Finger der linken Hand die Muschel abzuziehen und dann noch mit Daumen und Zeigefinger den eingeführten Trichter in seiner Lage zu halten und erforderlichenfalls nach verschiedenen Richtungen zu bewegen, um verschiedene Teile des Gehörgangs und Trommelfells einzustellen (Fig. 16 und 17).

Die Weite des Ohrtrichters muss der individuellen Weite des Gehörganges angepasst sein. Mit den im Handel befindlichen Sätzen von 3—4 Grössen kommt man aus. Die Form der Trichter ist ohne grosse Bedeutung; im Handel findet man fast nur gut brauchbare Sorten. Anders ist es mit dem Materiale, aus dem die Trichter gefertigt werden. Die aus Hartgummi sind zu verwerfen, weil sie das Auskochen nicht vertragen; Aluminiumtrichter zeichnen sich durch ihre Leichtigkeit aus, so dass sie, ohne gehalten zu werden, in jeder gewünschten Lage bleiben, aber sie sind nicht dauerhaft. Deshalb benutze ich nur Trichter aus Neusilber.

Das Einführen des Trichters wie auch andere Manipulationen im Gehörgange haben oft eine Reflexhyperämie am Trommelfell zur Folge und erregen bei manchen Leuten einen reflektorischen Husten durch Reizung des in der Gehörgangshaut verbreiteten Ramus auricularis nervi vagi.

Bei kurzem und weitem Gehörgange wird allein mit Hilfe des Trichters das Trommelfell sichtbar, wenn sich der Untersucher mit dem Rücken gegen das Fenster stellt und seinen Kopf soweit von dem des Untersuchten entfernt hält, dass genügendes Licht in den Trichter fallen kann. Dabei wird aber die Entfernung zwischen Auge und Objekt so gross, dass feine Einzelheiten nicht mehr sicher erkennbar sind, und bei engem Gehörgange wird das Trommelfell auf diese Art überhaupt nicht sichtbar. Darum beleuchtet man die Tiefe des Gehörganges und das Trommelfell mit reflektiertem Licht oder mit der elektrischen Stirnlampe.

Selbst wenn wir den Gehörgang gerade richten und den Trichter benutzen, verdeckt uns in vielen Fällen die gewundene Gehörgangswand noch einen Teil des Trommelfelles, am häufigsten seinen vorderen und unteren Rand. Die Enge des Gehörganges gestattet uns meist nur den Einblick mit einem Auge; auf körperliches Sehen müssen wir deshalb verzichten.

Das für den Anfänger schwer zu beurteilende otoskopische Bild des normalen Trommelfelles wird leichter verständlich, wenn wir bei seiner Beschreibung von den anatomischen Verhältnissen ausgehen.

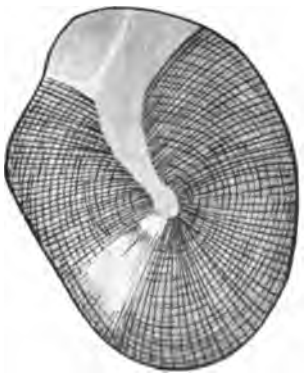

Fig. 18.
Richtung der Fasern des Stratum fibrosum in einem linken Trommelfell. (Schematisch.)

Das Trommelfell ist in einem knöchernen Rahmen, dem Sulcus tympanicus, ausgespannt. Es besteht aus einer Grundschicht (Stratum fibrosum), die aussen von einer Hautschicht (Stratum cutaneum), und innen von einer Schleimhautschicht (Stratum mucosum) überzogen ist.

Das Stratum fibrosum (Fig. 18) besteht aus Bindegewebsfibrillen-Bündeln, die in zwei plattenartigen Lagen angeordnet sind. Die innere Lage hat zirkulär, die äussere radiär angeordnete Fasern. Beide Schichten sind am Rande des Trommelfelles am dicksten, so dass hier ein schmaler Ringwulst (Sehnenring,

Annulus fibrosus) gebildet wird, dessen fest verfilzte fibrilläre Bündel mit elastischen Fasern verwoben sind.

Der Ursprung des Stratum fibrosum im Sulcus tympanicus erleidet an einer kleinen Stelle vorn oben, an der Incisura tympanica (Rivini), eine Unterbrechung, so dass das Trommelfell hier keine Bindegewebsfasern hat, sondern allein aus der Haut- und Schleimhautlage besteht. Diese dünne, wenig resistente Stelle des Trommelfelles wurde von Shrapnell Pars flaccida genannt, im Gegensatze zu seinem widerstandsfähigeren, um ein Vielfaches grösseren Hauptteile, der Pars tensa (vgl. Fig. 18 u. 23).

Infolge pathologischer Vorgänge zeigt die Pars flaccida nicht selten ein kleines Loch, das früher irrtümlich als normaler Befund (Foramen Rivini) beschrieben worden ist.

Gegen die Mitte des Trommelfelles hin setzen sich die beiden Bindegewebslagen an den Hammergriff an, so dass dieser von seinem, dem vorderen oberen Rande des Trommelfelles nahe gelegenen Processus brevis an bis zu seinem, etwa dem Zentrum des Trommelfelles entsprechenden Ende fest mit dem Stratum fibrosum verbunden ist. Da nun der Hammergriff kein einfaches Zentrum des Trommelfelles, sondern gewissermassen einen fast von der Peripherie bis zum Zentrum reichenden Stab darstellt, so muss an ihm die Richtung der radiären Bindegewebsfibrillen eine Modifikation erleiden, indem sie nicht gleichmässig zentralwärts konvergieren, sondern sich, je höher nach oben desto mehr in einem spitzen Winkel an den Hammergriff ansetzen. (Fig. 18.)

Das Stratum mucosum des Trommelfelles ist die einfache Fortsetzung der die Paukenhöhle auskleidenden Schleimhaut und besteht aus einfachem Pflasterepithel ohne Flimmerhaare auf einer dünnen bindegewebigen Grundlage.

Das Stratum cutaneum stellt eine Fortsetzung der häutigen Auskleidung des Gehörganges dar und besteht aus einer bindegewebigen Kutis und einer epithelialen Epidermis.

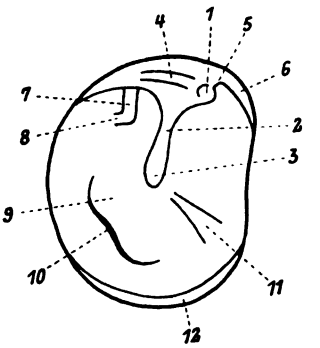

Fig. 19.

Schema des normalen (rechten) Trommelfellbildes. 1 Kurzer Hammerfortsatz. 2 Hammergriff. 3 Hammerende und Nabel. 4 Hintere Falte. 5 Vordere Falte. 6 Ein Teil des Sehnenringes. 7 Durchscheinender Ambossschenkel. 8 Durchscheinende Stapediussehne. 9 Durchscheinendes Promontorium. 10 Schatten der Nische des runden Fensters. 11 Kegelförmiger Lichtreflex. 12 Teil des Sehnenringes und Sulcusreflex.

Die Einwebung des Griffes und kurzen Fortsatzes des Hammers in die dünne Membran hat zur Folge, dass sich das Relief dieser Knöchelchen-

teile an verschiedenen Stellen an der Aussen- und Innenseite aus der Fläche des Trommelfelles heraushebt. Aussen tut dies der kurze Fortsatz (Fig. 19, 1 und 20, a), der wie ein kleiner Kegel mit abgestumpfter Spitze in das Gehörgangslumen hineinragt. Von ihm aus ziehen zwei nach aussen prominente Falten nach vorn und nach hinten oben an den Trommelfellrand und gehen hier in den Ringwulst über. Die hintere Falte (Fig. 19, 4) pflegt länger und stärker ausgeprägt zu sein als die vordere (Fig. 19, 5). Häufig findet sich auch eine mittlere, fast senkrecht zum Processus brevis herabsteigende Falte.

Betrachten wir nunmehr das Trommelfell als Ganzes, so finden wir, dass es im Sulcus tympanicus nicht gerade ausgespannt, sondern flach trichterförmig in die Paukenhöhle eingezogen ist. Die tiefste Stelle des Trichters, der Nabel (Umbo), entspricht dem Ende des Hammergriffes, das um ein weniges nach vorn und unten vom Mittelpunkte des Trommelfelles liegt (Fig. 19, 3).

Die Radien dieses flachen Trommelfelltrichters stellen keine geraden Linien dar, sondern zeigen eine leichte bauchige Wölbung gegen die Trichterhöhle, also gegen das Lumen des Gehörganges hin (Fig. 20). Am stärksten ausgeprägt ist diese Wölbung im vorderen unteren Trommelfellteile.

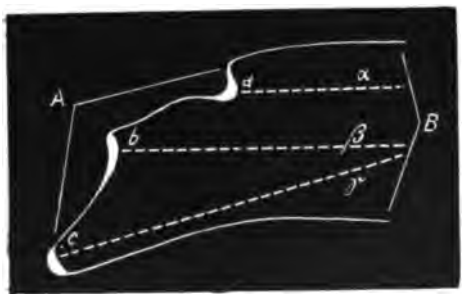

Fig. 20.

Schematische Darstellung der Entstehung von Reflexen am Trommelfell, nach Bezold. A Trommelfell. B Gehörgang. α, β, γ reflektierte Lichtstrahlen. a Reflex am Processus brevis, b kegelförmiger, c Sulcus-Reflex.

Die Stellung des Trommelfelles zur Achse des Gehörganges ist abhängig von der Lage des knöchernen Trommelfellrahmens (Sulcus tympanicus) im Schädel. Die Ebene, in welche dieser Rahmen fällt, steht nicht senkrecht zur Achse des Gehörganges, sondern ist in zwei Richtungen gegen diese geneigt, und zwar liegt ihr oberer Teil weiter nach aussen als ihr unterer, und ihr hinterer Teil weiter nach aussen als ihr vorderer. Betrachten wir also das Trommelfell durch den Gehörgang, so liegen sein hinterer und oberer Rand unserem Auge näher, als sein vorderer und unterer.

An Ausgüssen des Gehörganges (Fig. 12—15) kann man diese Schiefstellung wie auch die Trichterform gut erkennen.

Infolge der Schiefstellung, der Trichtergestalt und der partiellen Auswärtswölbung steht nur ein kleines Segment des Trommelfelles rechtwinkelig zur Gehörgangsachse, nämlich ein schmaler Streifen, der am

Umbo spitz beginnt und, sich in Form eines hohen und schmalen gleichschenkeligen Dreieckes allmählich verbreiternd, nach vorn und unten bis etwa zur Mitte zwischen Umbo und Trommelfellrand hinzieht (Fig. 19, 11). Wir werden sogleich sehen, welche Wichtigkeit die Kenntnis dieser Stelle hat.

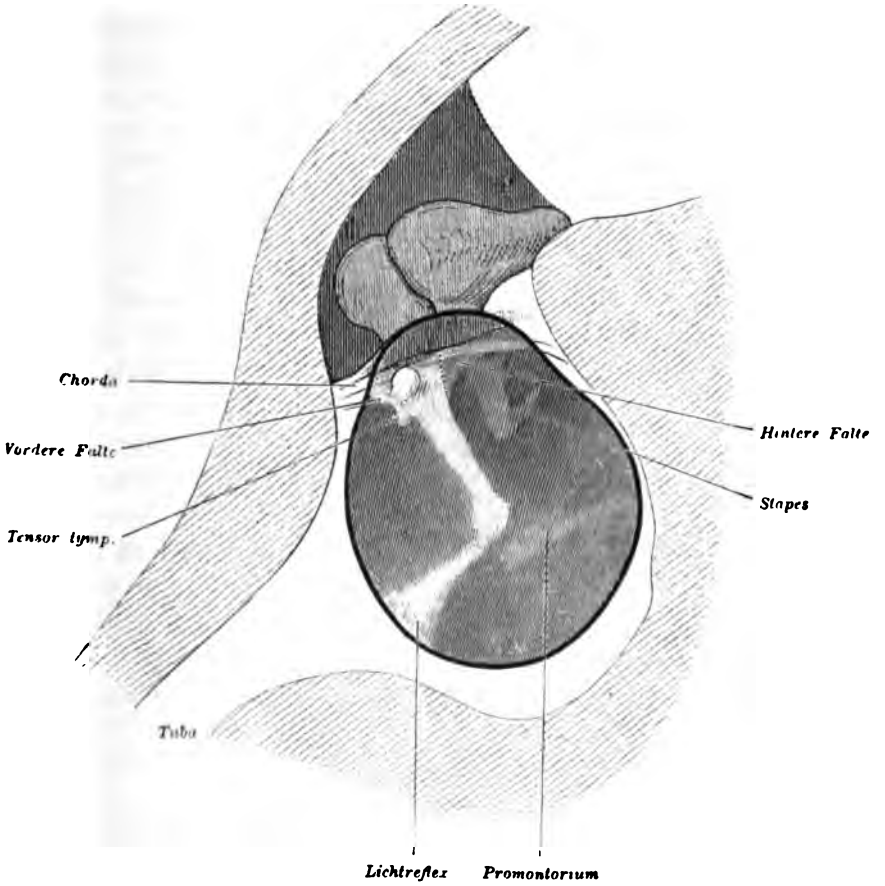

Fig. 21.

Verhältnis des Trommelfells zur Paukenhöhle, nach Merkel, Topogr. Anatom. Bd. I. Weiss: Tube, Hypo- und Mesotympanum. Im dunkel schraffierten Epitympanum Hammerkopf und Amboskörper.

Das Trommelfell, dessen Eigenfarbe ein lichtes Perlmuttergrau ist, trägt einen dünnen Fettüberzug, der nur vom Ohrenschmalze herstammen kann (Schwalbe). Dieser verleiht ihm die Fähigkeit zu glänzen, d. h. Lichtstrahlen stark zu reflektieren. Beleuchten wir es mit dem Reflektor und betrachten es durch dessen zentrales Loch, so sehen wir Lichtreflexe nur an bestimmten Stellen; nach bekannten physikalischen Gesetzen können sie nämlich nur da erscheinen, wo das in den Gehörgang einfallende

Licht auf einen Trommelfellteil trifft, der senkrecht zur Richtung des Gehörgangs steht, denn nur eine solche kann den Lichtstrahl wieder durch den Gehörgang in das Auge des Untersuchers zurückwerfen (vgl. Fig. 20). Wir haben oben die zur Gehörgangsrichtung senkrecht gelagerte Trommelfellstrecke genau beschrieben und brauchen also Form und Richtung des in ihrer ganzen Ausdehnung auftretenden sog. normalen oder kegelförmigen Reflexes (Fig. 19, 11) nicht mehr besonders anzugeben.

Verändert dieser Reflex seine Richtung oder seine Länge, oder erscheint er unterbrochen, oder treten Reflexe an ungewöhnlichen Stellen auf, so schliessen wir, dass die Lage des Trommelfelles oder eines Abschnittes desselben nicht mehr normal ist.

Ein anderer Reflex findet sich auf der Spitze des Processus brevis (Fig. 19, 1) und ein dritter längs des unteren Trommelfellrandes (Sulcusreflex, Fig. 19, 12); dieser gehört jedoch bisweilen schon nicht mehr dem Trommelfelle an, sondern entsteht an der Innenwand des Sinus meatus (s. o.).

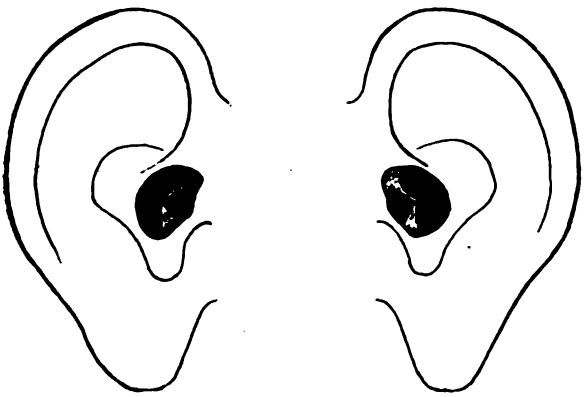

Fig. 22.
Richtung von Hammergriff und Lichtkegel am rechten und linken Ohre. (Dargestellt nach einem Vorschlage von Prof. Lange in Göttingen.)

Nachdem wir Gestalt und Lage des Trommelfelles kennen gelernt haben, wird es uns nicht mehr schwer sein, die Richtung des Hammergriffes (Fig. 19, 2, 3 und Fig. 22), wie wir sie bei der Betrachtung durch den Gehörgang sehen, zu verstehen.

Den Anfänger verwirrt hier leicht eine Verschiedenheit des Trommelfellbildes in anatomischen und otologischen Büchern. Denken wir uns das Trommelfell mit seinem knöchernen Rahmen herauspräpariert und vor uns flach hingelegt, so fällt unser Blick senkrecht auf die Ebene, in welcher der Sulcus tympanicus liegt; der Hammergriff erscheint in aufrechter Stellung. Sehen wir aber den Hammergriff in situ durch den Gehörgang an, so erscheint er infolge der Schiefstellung und Trichtergestalt des Trommelfelles in schräger Richtung, und zwar von vorn oben nach hinten unten herabsteigend.

Die Dicke des Trommelfelles ist nicht überall die gleiche. Wir haben schon den besonders dicken Randwulst erwähnt. Nahe am Umbo findet sich eine weitere Verdickung infolge der Konvergenz der Radiärfasern, die das Hammerende schaufelförmig verbreitert erscheinen lässt und manchmal eine gelbliche Farbe zeigt (Fig. 19, 3). Endlich zieht von der oberen Gehörgangswand ein verdickter Epidermisstreifen längs des Hammergriffes bis zum Umbo herab, in dem am hinteren Rande des

Griffes ein starkes Bündel der radiär angeordneten Trommelfellgefässe verläuft.

Wenn die eben beschriebene, scheinbare schaufelförmige Verbreiterung des Hammergriffendes nicht stark ausgeprägt ist, sehen wir oft zwischen dem Hammerende und der Spitze des Lichtreflexes eine mondsichelartige, meist schwefelgelb erscheinende Figur, die mit ihrer konkaven Seite dem Reflexe wie eine Kappe aufgesetzt erscheint. Diese Sichel entsteht, wenn einige Radiärfaserbündel nicht am Hammergriffende inserieren, sondern sich nahe demselben schleifenförmig miteinander vereinigen.

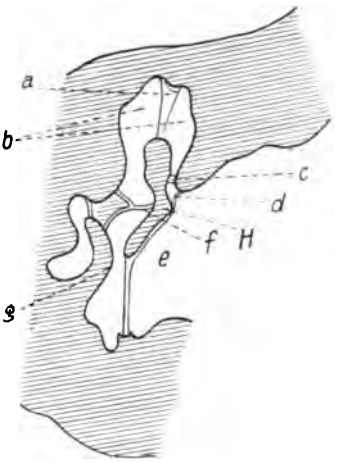

Fig. 23.
Frontalschnitt durch die Paukenhöhle (mit Benutzung einer Abbildung von Schwalbe). Amboss und Steigbügel sind entfernt. e Pars tensa des Trommelfells, d Pars flaccida Shrapnelli, H Hammer, b Kuppelraum (Epitympanum). a und c Hammerbänder, f Sehne des Musculus tensor tympani, g Promontorium.

Die übrigen dünnen Teile der Membran sind unter normalen Verhältnissen etwas, unter pathologischen (Atrophie) mitunter glasartig durchsichtig, so dass wir durch das Trommelfell hindurch mancherlei sehen. Unterhalb der hinteren Falte wird der lange Ambossschenkel (Fig. 19, 7) und, scheinbar von dessen Ende nach hinten und oben ziehend, manchmal auch ein Stückchen von der Sehne des Musculus stapedius erkennbar (Fig. 19, 8), nicht aber, wie oft fälschlich angenommen wird. der nach aussen liegende Steigbügelschenkel (Denker). Hinter dem Umbo kommt die stark in die Paukenhöhle vorgewölbte Wand der Schneckenkapsel, das Promontorium (Fig. 19, 9, vgl. auch Fig. 23, g), dem Trommelfell so nahe, dass die gelbliche Farbe ihres Schleimhautüberzuges durch das Trommelfell schimmert; schliesslich erkennen wir am hinteren Rande des Promontorium als dunklen Schatten die Nische, in welcher das runde Fenster liegt (Fig. 19, 10).

In seltenen Fällen, besonders bei schmaler und dünner hinterer Falte, kann man direkt unter dieser ein Stückchen der Chorda tympani erkennen, die zwischen Hammergriff und langem Ambossschenkel quer durch die Paukenhöhle zieht (Fig. 21).

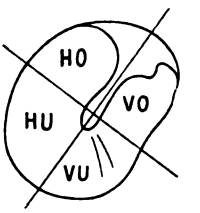

Fig. 24.
Quadranteneinteilung eines (rechten) Trommelfells.

Noch mehr als das Trommelfell im ganzen sind natürlich seine einzelnen Schichten durchsichtig. So sehen wir durch die Kutisschicht den Hammergriff, und in vielen Fällen erkennen wir auch deutlich die Radiärfasern des Stratum fibrosum, besonders in dem vorderen unteren Abschnitte.

Ist das Trommelfell gänzlich zerstört und der Hammer ausgestossen, so sehen wir natürlich alles, was sonst durch die Membran durchschimmert, direkt und finden

auch noch einiges mehr. Zunächst erkennen wir das Promontorium als linsenförmigen Vorsprung der inneren Paukenhöhlenwand. Etwa an der Mitte seines hinteren Randes finden wir die Nische, welche nach dem runden Fenster führt; dieses selbst bleibt uns verborgen. Unter dem hinteren oberen Rande des knöchernen Trommelfellrahmens erkennen wir leicht — falls diese Gebilde noch erhalten sind — den langen Ambossschenkel, seine Gelenkverbindung mit dem Steigbügelköpfchen und die Sehne des Steigbügelmuskels, oder, wenn diese zerstört ist, den nach aussen gelegenen Schenkel des Steigbügels. Unterhalb des Promontorium sind oft riff- oder bienenwabenartige Leistchen und Vertiefungen erkennbar, die am stärksten am Paukenhöhlenboden ausgebildet zu sein pflegen. Nach vorn hin sieht man in seltenen Fällen etwas vom Rande des tympanalen Tubenostium.

Bei Anfängern begegnet man oft der Auffassung, als ob das Trommelfell die ganze Aussenwand der Paukenhöhle bilde. Dies ist aber keineswegs richtig (Fig. 23). Fast das ganze obere Drittel der Paukenhöhle, der Kuppelraum (Recessus epitympanicus, Epitympanum, von älteren Autoren auch Aditus ad antrum, in Amerika Atticus oder Attic genannt), ist nach aussen vom Knochen der oberen Gehörgangswand gedeckt (Fig. 23, b). In diesem Raume liegen Hammerkopf und Ambosskörper verborgen. Auch der tiefste Teil der Paukenhöhle (Hypotympanum, Keller, Fig. 23) wird vom unteren, der vorderste vom vorderen Rande des Margo tympanicus in verschiedener Ausdehnung gedeckt. (Vgl. auch Fig. 21.)

Man hat vielfach versucht, das Trommelfellbild zu vergrössern, um feine Details besser erkennen zu können. In der Tat gewinnt man damit oft klaren Aufschluss in schwer zu deutenden Fällen. Das einfachste Verfahren ist, dass man eine Konvexlinse von 15 Dioptrien direkt an den Rand des eingeführten Ohrtrichters hält (Bönninghaus). Das Trommelfellbild muss dabei gut eingestellt und gut beleuchtet sein, und die Linse muss zur Vermeidung störender Reflexe etwas schief gehalten werden. Das Verfahren ist nicht schwierig und erleichtert namentlich dem Anfänger die Erkennung und richtige Deutung feiner Einzelheiten.

Um die Beschreibung von pathologischen Veränderungen am Trommelfelle zu erleichtern, denkt man sich zwei gerade Linien durch dasselbe gezogen, deren erste durch die ganze Länge des Hammergriffes geht und im Umbo von der zweiten rechtwinkelig geschnitten wird. Wir erhalten so vier Teile oder Quadranten, die als vorderer oberer, vorderer unterer, hinterer oberer und hinterer unterer bezeichnet werden (Fig. 24). Indessen ist diese Quadranteneinteilung überflüssig und auch wertlos, da bei pathologischen Hammerstellungen die Quadranten geradezu vertauscht werden, und dann sich nicht mehr mit den pathologisch wichtigen Trommelfellregionen decken.

Die vordere Rhinoskopie und das normale Bild des Naseninnern.

Die Besichtigung des Naseninnern und des Nasenrachenraumes mittelst der vorderen, mittleren und hinteren Rhinoskopie gilt mit Unrecht für sehr schwierig. Aus Büchern allein ist ihre Technik freilich kaum zu erlernen, es bedarf dazu der Anleitung von seiten des Lehrers.

Viel schwieriger als die Methode der Rhinoskopie ist die richtige Deutung der Befunde. Die Gebilde des Naseninnern zeigen so viele Ver-

schiedenheiten, die noch in die normale Breite fallen, dass nur eine reiche Erfahrung mancherlei individuelle Eigentümlichkeiten von krankhaften Veränderungen unterscheiden lehrt.

Wir beschränken uns hier im wesentlichen auf die Beschreibung der normalen Befunde; die pathologischen sollen dann an geeigneter Stelle geschildert werden. Die normale Anatomie der Nase wird als bekannt vorausgesetzt; immerhin wird es dem Leser nützlich sein, sich die komplizierten Verhältnisse an der Hand der Figuren 25 bis 29 ins Gedächtnis zurückzurufen.

Die Rhinoskopie wird mit künstlichem Lichte — Stirnlampe oder Lichtquelle und Reflektor — ausgeführt. Über die Lichtquellen und den

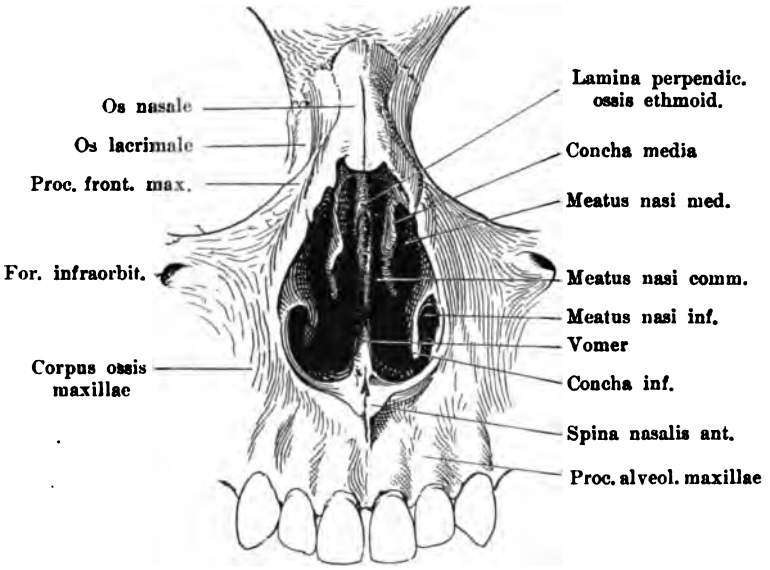

Fig. 25.
Apertura piriformis und Skelet der Nase von vorne gesehen.

Reflektor gilt das, was auf S. 23 gesagt ist. Der Kranke sitzt dem Arzte gerade gegenüber.

Bei der Rhinoscopia anterior gilt es zunächst, die Nasenspitze zu heben und den Naseneingang zu erweitern. Dies geschieht, indem der Arzt ein Nasenspeculum geschlossen und schonend in das Nasenloch einführt und es dann ohne Gewaltanwendung öffnet. Das Speculum darf nur bis an, aber nicht in die Apertura piriformis eingeführt werden, denn nur der häutige Teil der Nase kann erweitert werden. Stark entwickelte Vibrissae lassen sich dabei meist zur Seite drängen; schlimmstenfalls schneidet man sie ab.

Von den vielen verschiedenen Speculis gebrauche ich jetzt nur noch das von Noltenius angegebene.

Ist das Speculum eingeführt, so bringt man sich die verschiedenen Teile des Naseninnern zu Gesicht, indem man mit der freien Hand dem Kopfe des Kranken je nach Erfordernis verschiedene Richtungen gibt.

Unten und seitlich fällt zunächst das vordere Ende der unteren Muschel ins Auge, das wegen des oft wechselnden Schwellungszustandes seiner Schleimhaut verschieden stark, einer Fingerkuppe vergleichbar, in die Nasenhöhle vorspringt. Der Abstand der unteren Muschel vom Septum beträgt in der Norm etwa 4—6 Millimeter. Durch diesen Zwischen-

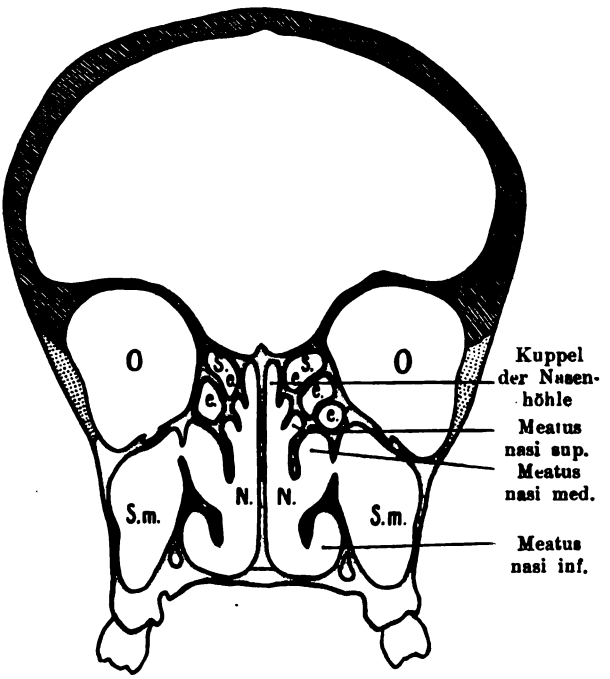

Fig. 26.

Frontalschnitt durch den Schädel. (Halbschematisch.)

Ossa frontalia schraffiert. Ossa jugalia punktiert. Ossa maxillaria sup. gelb. Os ethmoidale blau. Ossa turbinalia grün. Vomer weiss. O. Orbita. S. m. Sinus maxillaris. S. e. Sinus ethmoidales. N. N. Nasenhöhle.

raum kann man oft einen schmalen Streifen der hinteren Rachenwand erkennen und beim Anlauten das Heraufsteigen des Gaumensegels sowie das Vorrücken des Tubenwulstes gegen die Mitte des Schlundes sehen.

Das vordere Ende der mittleren Muschel findet man weiter hinten und oben; es ist kleiner als das der unteren und liegt dem Septum näher. Seine Gestalt ist ausserordentlich verschieden; meist hängt es birnen-

förmig herab, oft auch ist es kugelig und zeigt manchmal eine senkrechte, verschieden tiefe Kerbe.

Die Grösse der mittleren Muschel bestimmt die Weite des aussen und unten von ihr liegenden mittleren Nasenganges und der zwischen Muschel und Septum gelegenen Riechspalte.

An der lateralen Wand der Nase, zwischen mittlerer und unterer

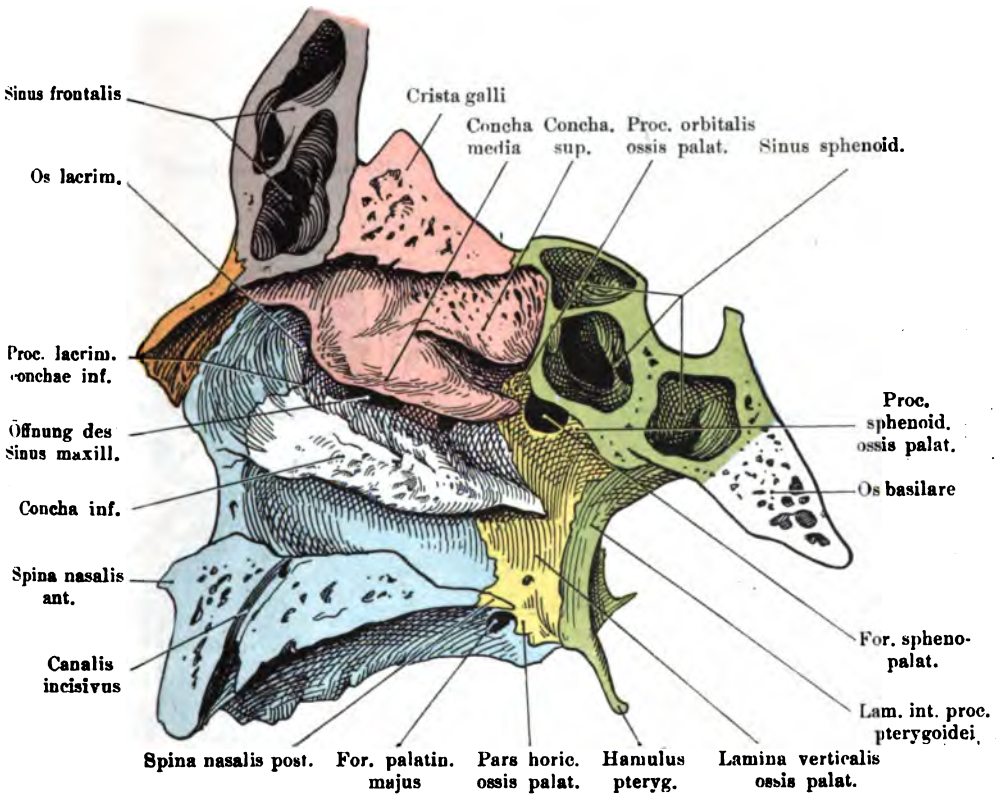

Fig. 27.

Skelet der lateralen Wand der Nasenhöhle, von innen gesehen.

Os nasale orange. Os maxillae blau. Os ethmoid. rot. Os frontale violett. Os palatinum gelb. Os sphenoid. grün. Os lacrimale weiss. Os turbinale weiss. Os basilare weiss.

Muschel, also im mittleren Nasengange, liegt das Infundibulum, eine Bucht, in welche die (bei der Rhinoskopie nicht sichtbaren) Ausführungsgänge der Stirnhöhle, vorderer Siebbeinzellen und der Kieferhöhle münden. Bei Eiterungen in den genannten Nebenhöhlen verdient diese Gegend besondere Beachtung. Lateralwärts vom vorderen Ende der mittleren Muschel liegt der, oft nicht sichtbare, aber manchmal dem Muschelende an Grösse

gleiche Schleimhautwulst auf dem Processus uncinatus. Die natürlichen Öffnungen der Kiefer- und Stirnhöhle liegen immer über und hinter diesem Wulste.

Das Septum ist selten ganz gerade gestellt und selten in seinem Verlaufe eben. Ist es verbogen, oder trägt es Leisten oder Dornen, so ist

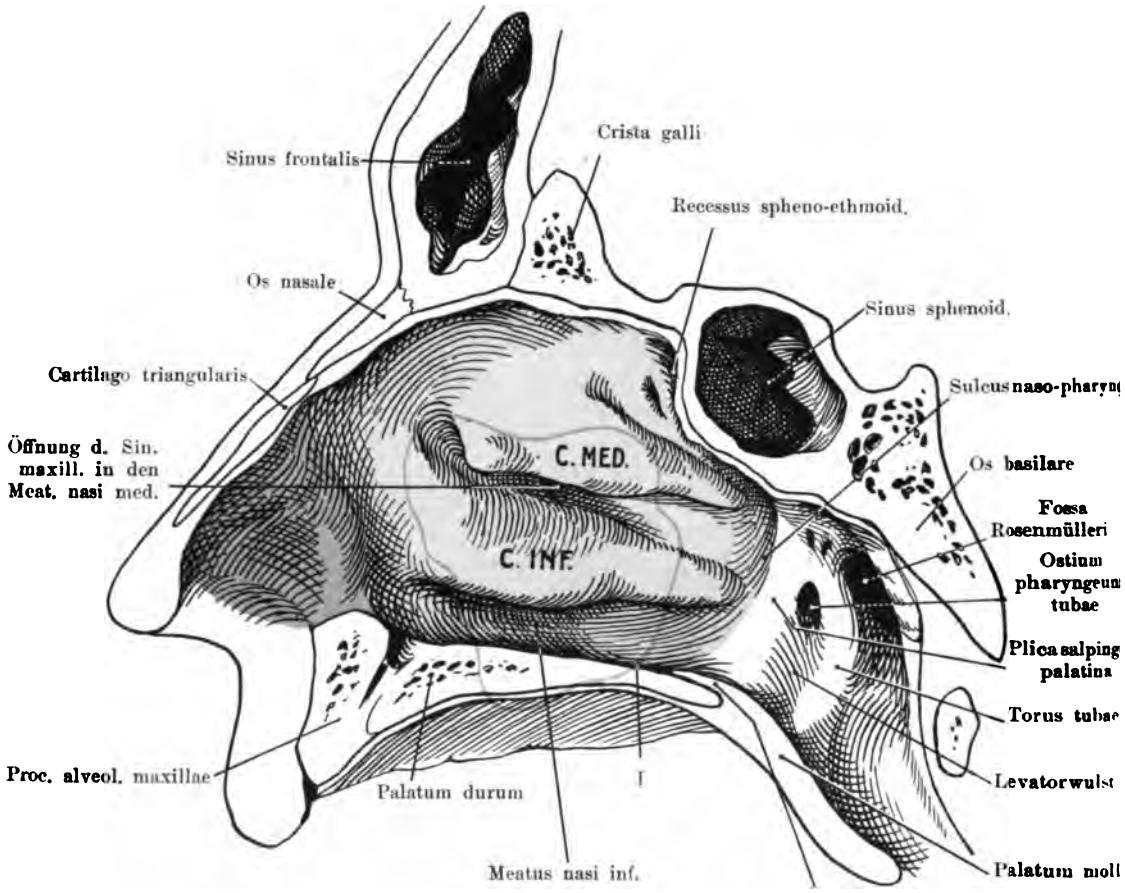

Fig. 28.

Laterale Wand der rechten Nasenhöhle.

Vestibulum nasi braun. Innere Nasenhöhle blau. I Projektion der Umrisse des Sinus maxillaris (rot).

darauf zu achten, ob den Vorsprüngen der einen Seite Höhlungen der anderen entsprechen, oder ob doppelseitige Vorsprünge, also Verdickungen, vorhanden sind.

Oben am Septum, etwa gegenüber dem vorderen Ende der mittleren Muschel, findet sich oft beiderseits eine flache Erhebung, ein weiches

Drüsenpolster, das Tuberculum septi, besser Tuberositas septi genannt, weil die Kranken, die das Wort Tuberculum hören, stets glauben, an Tuberkulose zu leiden.

Für die Untersuchung des mittleren Nasenganges und der Riechspalte (Rhinoscopia media) hat Killian schmale, verlängerte Specula eingeführt.

Sind die Nasenmuscheln atrophisch (Rhinitis atrophica, Ozäna), so kann man bisweilen die vordere Keilbeinwand mit der Keilbeinhöhlenöffnung und als ihre untere Grenze

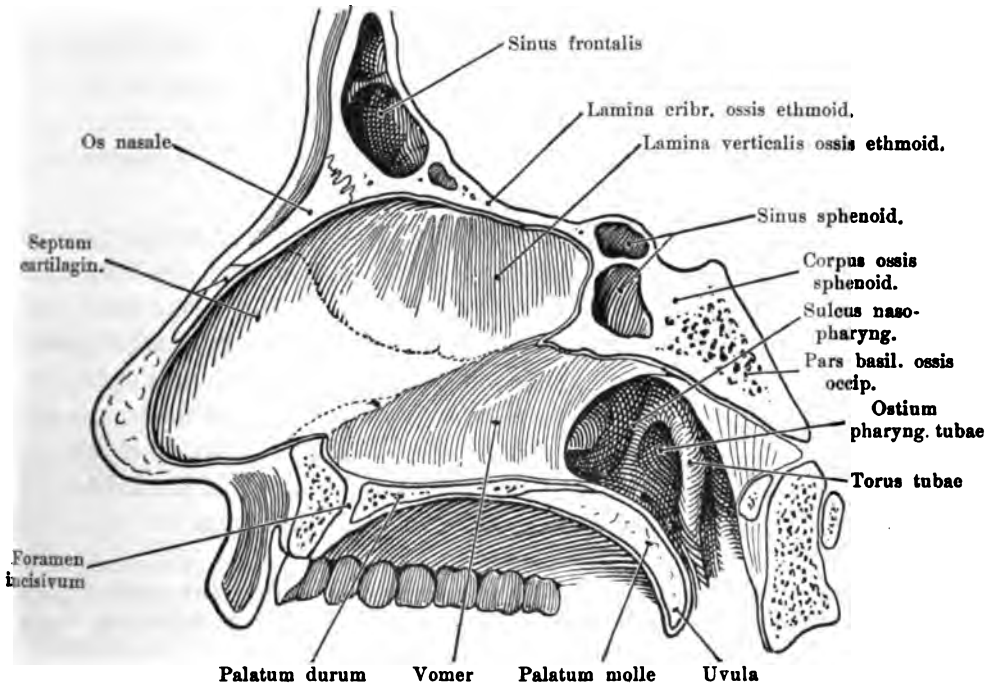

Fig. 29.
Zusammensetzung des Septum nasi.

den oberen Rand der Choane sehen. Der Anfänger ist meist erstaunt, wie tief unten die Choane liegt.

Schliesslich vergesse man nicht, auch ohne Speculum den Naseneingang zu besichtigen. Lässt man den Kranken bei geschlossenem Munde tief atmen, so erkennt man, ob die Nasenflügel normal arbeiten, oder erschlafft sind und bei der Inspiration ventilartig an das Septum angesogen werden.

Den obersten Teil des Vestibulum narium, die oft sehr geräumige und tiefe Spitzentasche, bringt man sich zu Gesicht, indem man einen kleinen erwärmten Kehlkopfspiegel (s. die nächsten Kapitel) mit der Glasseite nach oben in das Vestibulum einführt.

Die Besichtigung der Mundhöhle als Vorbereitung der hinteren Rhinoskopie und der Laryngoskopie.

Es gibt kaum etwas Verkehrteres, als die zur hinteren Rhinoskopie und zur Laryngoskopie nötigen Spiegel ohne weiteres in den Schlund eines in solchen Dingen noch unerfahrenen Kranken einzuführen. Schon das Anwärmen des Spiegels über der Lampe erweckt ihm die Furcht verbrannt zu werden, und die Erinnerung an die Erfahrung, dass Berührungen im Schlunde Erbrechen erregen können, erschreckt ihn. Ein ängstliches Zurückweichen mit dem Kopfe und störende Schlundkontraktionen sind die Folge, und die Untersuchung scheitert. Der Kranke muss erst die Überzeugung gewinnen, dass ihm die richtige Einführung der Instrumente keine Beschwerden verursacht.

Über diese Schwierigkeit kommt man leicht hinweg, wenn man die Untersuchung mit einer Besichtigung der Mundhöhle und des Schlundes ohne Spiegel beginnt. Der Kranke muss den Mund öffnen und ruhig und tief atmen, während der Arzt mit dem Spatel die Zunge sanft niederdrückt. Dabei werden der weiche Gaumen mit Zäpfchen und Gaumenbögen, die Gaumenmandeln und die hintere Schlundwand sichtbar, so dass man sich über ihre Beschaffenheit und, beim Intonieren, über die Beweglichkeit des Gaumens orientieren, sowie die räumlichen Verhältnisse mit Rücksicht auf die Wahl der entsprechenden Spiegelgrösse beurteilen kann.

Auch vergesse man nicht, den weichen Gaumen mit dem Spatel etwas in die Höhe zu heben, um sich von dem etwaigen Vorhandensein einer starken Tuberositas (nicht Tuberculum! s. S. 39) atlantis zu überzeugen. Wie wichtig diese Vorschrift ist, werden wir bei der Operation der Rachenmandelhyperplasie kennen lernen.

Ein solches vorbereitendes Verfahren beruhigt nicht nur den Kranken, sondern bringt auch dem Arzte noch einen anderen Nutzen. Wer sogleich mit Spatel und Spiegel eingeht, dem entgehen oft wichtige Veränderungen im Mund und Schlund, sei es dadurch, dass er gar nicht danach gesucht hat, oder dass er dieselben mit dem Spatel oder dem Spiegel zudeckt. Ein solches Übersehen ist für den Kranken oft sehr nachteilig, denn mancherlei krankhafte Veränderungen in Mund und Schlund (faule Zahnreste, Zahnfisteln, Sekretpfröpfe in den Tonsillen und dergleichen mehr) können die Ursache einer Kehlkopferkrankung sein und müssen erst beseitigt werden, wenn diese heilen soll. Auch ist es beschämend für den Arzt, wenn er sein Urteil über den Kehlkopfbefund abgegeben hat und dann erst von dem Kranken auf pathologische Zustände in der Mundhöhle aufmerksam gemacht wird, die er übersehen hat.

Die hintere Rhinoskopie. Das normale Bild des Nasenrachenraumes.

Einblick in den Nasenrachenraum (Epipharynx) verschaffen wir uns mittelst eines durch den Mund in den Schlund gebrachten Spiegels (Rhinoscopia posterior). Man nimmt dazu die kleineren Nummern der Kehlkopfspiegel, doch muss der Winkel zwischen Stiel und Spiegel sich mehr einem rechten nähern.

Es gibt auch Rachenspiegel, die man während des Untersuchens durch einen Hebeldruck am Griffe je nach Bedarf in verschiedene Lage zum Stiele bringen kann (Michelscher Spiegel).

Der Spiegel darf keinen Belag aus Zinnamalgam haben, sondern muss mit Silber belegt sein, das hinten galvanoplastisch überkupfert ist; dann verträgt er das Sterilisieren durch Auskochen ebenso gut wie die Erwärmung in heissem Wasser oder über der Flamme, die vor der Anwendung nötig ist, damit sich im Schlunde kein Wasserdampf auf ihm niederschlägt.

Man erwärmt den Spiegel über der als Lichtquelle dienenden Lampe oder über einem Spirituslämpchen, und zwar vorn auf der Glas-

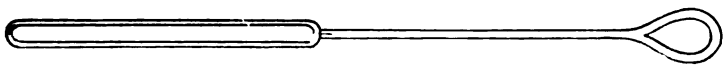

Fig. 30.
Spatel nach M. Schmidt. (Ursprünglich der Czermaksche Zäpfchenhalter.) 1/2 natürl. Grösse.

seite, weil wir hier den Niederschlag des Wasserdampfes vermeiden wollen, nicht hinten auf der Metallfassung. Im ersten Momente der Erwärmung beschlägt er sich; in dem Augenblicke, in welchem der niedergeschlagene Wasserdampf verschwunden ist, hat der Spiegel die nötige Wärme.

Der Anfänger sollte sich jedoch nicht auf die Beobachtung dieses Vorgangs verlassen, sondern sich stets durch Anlegen der hinteren Fläche des Spiegels auf den eigenen Handrücken davon überzeugen, dass er nicht zu heiss geworden ist. Statt durch Anwärmen kann man auch das Beschlagen des Spiegels durch Benetzen mit Seifenwasser oder mit Alkohol verhüten.

Die Untersuchung beginnt mit der vorbereitenden Besichtigung der Mundhöhle, wie sie auf S. 40 beschrieben wurde. Ist das Gaumensegel erschlafft, d. h. hängt es weit von der hinteren Rachenwand entfernt herab, und ist zwischen ihm und dem Zungenrücken genügend Platz, so kann man sogleich den Spiegel bis hinter es bringen. Ist es aber, wie gewöhnlich, nicht erschlafft, oder bäumt sich die Zunge in die Höhe, so muss erst Platz für den Spiegel geschaffen werden. Die Zunge muss dann mit dem Spatel stärker, aber ohne Gewalt, nach unten und namentlich nach vorn geholt

Fig. 31.
Rhinoskopia posterior. In der linken Choane ein Polyp. Nach Mygind, Krankheiten der oberen Luftwege.

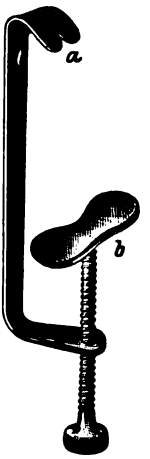

Fig. 32.
Gaumenhaken.

Fig. 33.
Gaumenhaken (ein anderes Modell als Fig. 32) an einem halbierten Kopfe eingelegt.

werden. Sehr gut gelingt das, wenn man nach dem Vorgange von M. Schmidt als Spatel den Czermakschen Zäpfchenhalter (Fig. 30) anwendet. Man darf ihn aber nicht auf die Zungenwurzel aufsetzen, denn das erregt störende Würgreflexe, sondern auf die Mitte der Zunge, die dann durch eine hebelartige Bewegung des Instrumentes nach vorn und unten gedrängt wird. Der Gaumen wird schlaff, sobald der Kranke eine ungezwungene Haltung annimmt; hält er den Nacken steif oder verdreht er die Augen krampfhaft, so kontrahiert sich der Schlund (Mitbewegung), und die hintere Rhinoskopie wird unmöglich. Ruhiges Zureden und kleine Pausen helfen meist über diese Schwierigkeit hinweg. Wird auch bei ungezwungener Haltung der Gaumen nicht erschlafft, so lasse man den Kranken

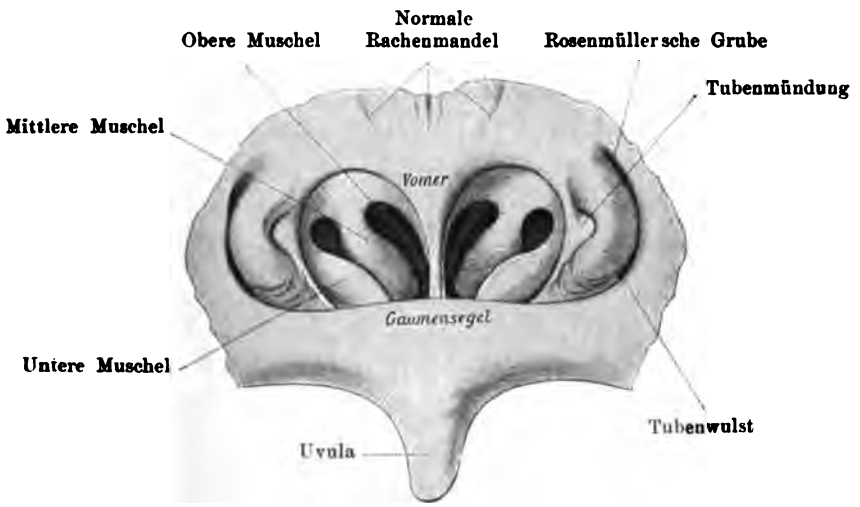

Fig. 34.

Normales postrhinoskopisches Bild, nach M. Schmidt, Krankheiten der oberen Luftwege.

nasale Laute, z. B. das französische on, intonieren, oder bei offen bleibendem Munde durch die Nase atmen, oder, wenn er das nicht fertig bringt, bei offenem Munde schnüffeln, als ob er etwas riechen wollte. Kommt die Erschlaffung auch dann nicht zustande, so muss der Gaumen mit dem Gaumenhaken (Fig. 32 und 33) vorgezogen werden, dessen fischschwanzähnlicher Haken (a) so hinter den Gaumen eingebracht wird dass die Kerbe den unteren Teil des freien Vomerrandes umfasst, während die Pelotte (b) durch Schraubung an die Oberlippe oberhalb der Schneidezähne angepresst wird. Hierzu ist die Anästhesierung des weichen Gaumens nötig (s. u.).

Bei der Einführung des nach oben (Fig. 31) schauenden, leicht

angewärmten Spiegels darf man weder den Zungengrund noch die Gaumenbögen berühren, damit störende Reflexe vermieden werden.

Da nun der zu besichtigende Raum gross und der Spiegel klein ist, kann man nicht alles mit einem Male so übersehen, wie es gewöhnlich in den Lehrbüchern abgebildet wird (Fig. 34). Man gewinnt aber durch Heben, Senken und Seitwärtswenden des Spiegels und leichtes Vorbeugenlassen des Kopfes eine Reihe von Einzelbildern, aus denen man sich das Ganze kombinieren muss. Am besten orientiert man sich, wenn man zuerst den hinteren Rand des Vomer aufsucht. Dieser ist leicht zu erkennen, denn er ist das einzige senkrecht gestellte, lange und schmale Gebilde, das man zu Gesicht bekommen kann. Zu beiden Seiten von ihm sieht man in die Choanen und erkennt in diesen die hinteren Enden der mittleren und unteren Muscheln. Seitlich liegen die Tubenwülste, zwischen ihnen die Tubenöffnung, hinter dem hinteren Tubenwulst jederseits der Recessus pharyngeus (Rosenmüllersche Grube). Unterhalb der Choanen sieht man die Rückseite des Gaumensegels und des Zäpfchens. Verfolgt man den Vomer nach oben, so sieht man, dass er sich hier verbreitert. Oberhalb dieser Verbreiterung wird die normale Rachenmandel als flache, durch einige sagittal verlaufende Spalten geteilte Erhebung sichtbar.

Die indirekte Laryngoskopie. Das normale Kehlkopfbild.

a) Die Technik.

Die Stellung des Kehlkopfes im Körper ist eine solche, dass seine Längsachse, nach oben verlängert, die Achse der Mundhöhle ungefähr rechtwinklig schneidet. Um in ihn sehen zu können, müssen wir entweder diesen Winkel mittelst eines in den Schlund gebrachten Spiegels optisch überwinden (indirekte Laryngoskopie) oder gewaltsam in einen gestreckten verwandeln (Autoskopie, besser direkte Laryngoskopie). Wir besprechen zunächst die indirekte Laryngoskopie.

Haben wir in der auf S. 23—24 und 40 beschriebenen Weise reflektiertes oder direktes Licht in der Richtung unserer Sehachse auf das Gaumensegel des mit weit geöffnetem Munde und etwas zurückgebeugtem Kopfe uns gegenübersitzenden Kranken geworfen, so muss dieser seine Zunge soweit als möglich hervorstrecken. Hierdurch werden Zungenbein und Kehlkopf gehoben und der aufsteigende Teil der Zungenwurzel mit der Epiglottis nach vorn gebracht, wodurch die Laryngoskopie erst möglich wird (s. Fig. 35 und 36). Sie gelingt aber nur, wenn der Kranke die Zunge aktiv vorstreckt, und niemals, wenn diese vom Arzte gewaltsam hervor-

gezogen wird. Die hervorgestreckte Zunge fixiert der Untersuchte mit seiner rechten Hand, indem er die Zungenspitze mit seinem Taschentuche oder mit einem Stücke Verbandgaze bedeckt und den Daumen unter, den Zeigefinger über sie legt.

Bei der ersten Untersuchung, oder wenn der Kranke ungeschickt ist, hält der Arzt die Zunge mit seiner linken Hand; hierbei liegt sein Zeigefinger unter, sein Daumen auf der Zungenspitze.

Nun veranlassen wir den Kranken, ruhig und ununterbrochen zu atmen und bei der Ausatmung den Vokal „e" oder „ä" zu intonieren,

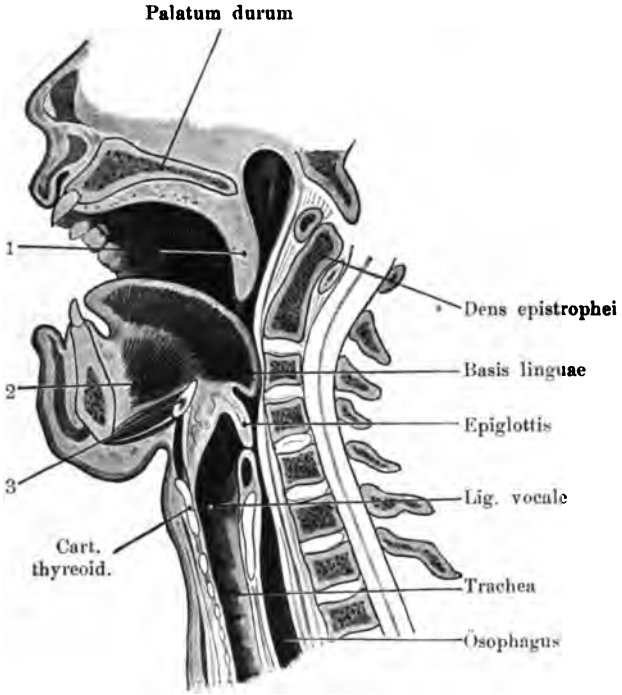

Fig. 35.

Sagittalschnitt durch den Kopf, bei Senkung des Zungengrundes und der Epiglottis. Verschluss des Aditus ad laryngem. — 1 Palatum molle. 2 M. genio-glossus. 3 Corpus ossis hyoidei.

so oft wir ihn dazu auffordern. Gelingt ihm das alles gut, so können wir den Kehlkopfspiegel einführen.

Das Nötige über die Beschaffenheit der Spiegel, über ihre Reinigung durch Kochen und über das Anwärmen vor der Einführung ist schon S. 41 bei der Beschreibung der hinteren Rhinoskopie gesagt worden.

Man wähle stets die grösste Spiegelnummer, die im Schlunde des Kranken Platz hat und von ihm gut vertragen wird. Der Arzt fasst den Stiel wie eine Schreibfeder und führt den Spiegel so zwischen dem harten

Gaumen und dem Zungenrücken ein, dass er zunächst in horizontaler Richtung mit nach unten gerichteter Glasseite über die Zunge hinweg geht; ehe sein Rücken den weichen Gaumen berührt, drehen wir ihn durch eine leichte Supinationsbewegung in diejenige Stellung, in welcher er an den weichen Gaumen angelegt werden muss. Diese Stellung ist so, dass der Stiel des mit der rechten Hand eingeführten Spiegels im linken Mundwinkel des Untersuchten liegt bzw. umgekehrt, und der Spiegel selber mit seinem Querdurchmesser in frontaler Richtung gegen den weichen

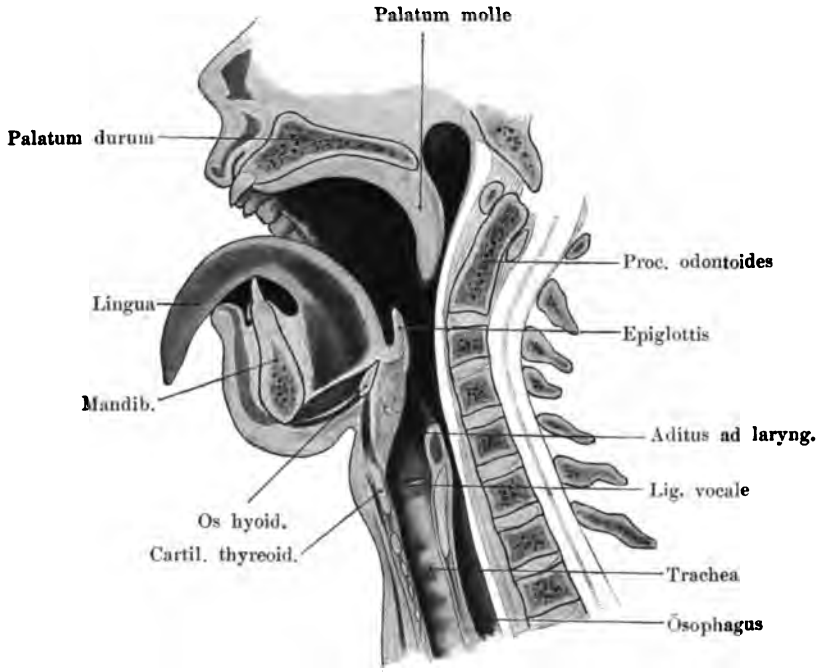

Fig. 36.
Lage der Epiglottis bei gesenktem Unterkiefer und stark nach vorne gezogener Zunge.

Gaumen gelegt wird, während sein Höhendurchmesser eine Stellung zwischen der frontalen und der horizontalen Richtung einnimmt.

Bei der Einführung des Spiegels ist jede Berührung der Zunge wie des harten Gaumens zu vermeiden.

Das Anlegen an den weichen Gaumen erfolgt genau in der Mitte, und zwar so, dass die Basis des Zäpfchens und der darüberliegende Teil des weichen Gaumens sanft und gleichmässig und ohne jede Verschiebung des Spiegels nach hinten und oben gedrängt werden. Der den Spiegel führenden Hand kann man mit dem kleinen Finger einen

Stützpunkt am Unterkiefer des Untersuchten geben. Mit der freien Hand korrigiert man, wenn nötig, jetzt noch schnell die Stellung des Reflektors. Fällt nun das Reflektor- oder Stirnlampenlicht richtig auf den Spiegel, so sehen wir in ihm das Bild des Kehlkopfs (s. u. und Fig. 37).

Wir haben bisher die Haltung des Spiegels mit der rechten Hand beschrieben; wollen wir diese zur Einführung von Instrumenten frei haben, so müssen wir den Spiegel mit der linken Hand einführen.

Dem Anfänger macht es gewöhnlich grosse Mühe, eine Reihe von Schwierigkeiten zu überwinden, die sich der Untersuchung entgegenstellen. Es sind folgende:

1. Mitunter ist das Zungenbändchen so kurz, dass man die Zunge nicht fassen kann; trotzdem gelingt dabei die Laryngoskopie oft ganz gut, wenn man die Zunge mit dem Spatel nach unten und vorn drängt.

2. Das ruhige Anlegen des Spiegels

Fig. 37.
Laryngoskopischer Spiegel in situ. (Nach Mygind, Krankheiten der oberen Luftwege).

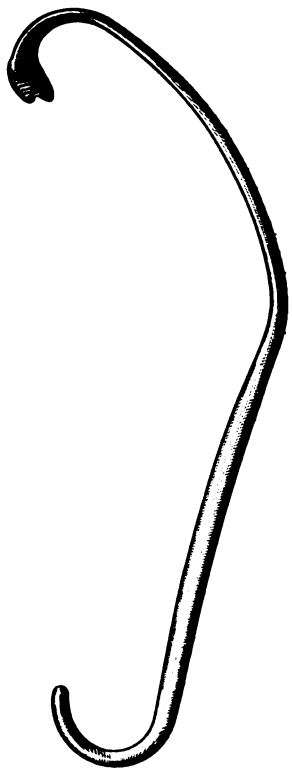

Fig. 38.
Kleiner Mount-Bleyerscher Haken.

an den weichen Gaumen will gelernt sein. Mit leichter Hand muss man mit dem Spiegel Zäpfchen und Gaumensegel nach hinten und oben heben und in der Schwebe halten. Der untere Rand des Spiegels darf dabei einen Stützpunkt an der hinteren Schlundwand suchen, wenn der Kranke die Berührung an dieser Stelle verträgt. Liegt der Spiegel an, so darf man ihn nicht mehr seitlich verschieben, sondern nur noch seine Lage durch

Heben, Senken oder minimale Drehung des Stieles verändern. Jedes Zuviel löst reflektorisch den Würgreflex aus.

3. Bisweilen bilden stark vergrösserte Mandeln ein Hindernis für die Untersuchung. Bei unempfindlichen Leuten kann man sie mit einem grossen Spiegel zur Seite drängen; bei empfindlichen muss man versuchen, einen ganz kleinen Spiegel zwischen ihnen durchzuführen, ohne sie zu berühren.

4. Auch Ungeschicklichkeit und Angst des Kranken kann die Untersuchung stören; fürchtet er, dass ihm die Einführung des Spiegels Würgen oder gar Erbrechen erregen könne, so treten diese Reflexe oft schon ein, sobald er nur den Mund zur Untersuchung öffnen muss (psychischer Reflex). In solchen Fällen hilft Geduld und ruhiges Zureden von

Fig. 39.
Grosser Mount-Bleyerscher Haken am durchschnittenen Kopfe eines Erwachsenen eingelegt.

seiten des Arztes, oder wiederholte Vorübung, wie sie auf S. 40 beschrieben wurde, oder das Vormachen der Untersuchung an einer ruhig haltenden Person.

Manche Kranke sehen mit Angst das Wärmen des Spiegels über der Flamme; ihre Furcht, im Schlunde verbrannt zu werden, beseitigt man, indem man ihnen den gewärmten Spiegel an die Wange drückt.

5. Wirkliche, nicht rein psychische, Schlundhyperästhesie findet man am häufigsten bei Trinkern und Rauchern. Sie wird leicht und sicher durch Anwendung von Kokain beseitigt (s. Anästhesierung), doch ist der Geübte sehr selten gezwungen, bei der Untersuchung zu diesem Erleichterungsmittel zu greifen.

6. Sind Gaumensegel und Zäpfchen sehr lang, so beugt sich letzteres häufig unter dem Spiegel nach vorn, erscheint dann im Spiegelbilde und verdeckt den Einblick in die Tiefe. Man wende dann einen grösseren Spiegel an, oder schlage das Zäpfchen mit dem Rande des Spiegels nach vorn in die Höhe und lade es so mit dem Gaumensegel auf den Rücken des Spiegels. Dies gelingt leicht; das Zäpfchen empfindet nämlich Berührungen mit körperwarmen Gegenständen nicht, und deshalb wird durch seine Berührung mit dem angewärmten Spiegel kein störender Reflex ausgelöst (Körner).

7. Bei kleinen Kindern bietet die Laryngoskopie besondere Schwierigkeiten. Selbst schulpflichtige Kinder sind oft noch ängstlich und nicht zum Öffnen des Mundes, zum Vorstrecken und Haltenlassen der Zunge, und noch weniger zum ruhigen Atmen zu bewegen. Man muss sie von einem Gehilfen auf den Schoss nehmen und festhalten lassen, das Öffnen des Mundes durch Zuhalten der Nase oder mit dem Spatel in der bei der Zangenoperation der Rachenmandelhyperplasie zu beschreibenden Weise erzwingen und dann die Zunge mit dem kleinen Mount-Bleyerschen Zungenhaken (Fig. 38 und 39) vorziehen, dessen fischschwanzartig gestaltetes Ende in die Valleculae zu beiden Seiten des Ligamentum glosso-epiglotticum medium eingesetzt wird. Bei der darauf folgenden Einführung des Spiegels und dem Auffassen des Gesehenen ist Eile nötig, weil unter Schreien und Würgen sogleich Schleimblasen den ganzen Schlund füllen, oder Erbrechen eintritt. Manche Kinder halten bei der Untersuchung den Atem auffallend lange an; dann warte man, indem man den Spiegel in seiner Lage lässt, die nächste, stets sehr tiefe Inspiration ab, die dann einen guten Einblick gestattet. Das Vorziehen der Zunge mit dem Mount-Bleyerschen Haken hat hier auch noch den Vorteil, dass es die bei kleinen Kindern stark nach hinten gerichtete und den Kehlkopf überdeckende Epiglottis (Fig. 40) mit nach vorn zieht.

Fig. 40.
Epiglottis eines kleinen Kindes, den Kehlkopf verdeckend. Von oben gesehen.

Auch bei manchen Erwachsenen findet man eine solche „infantile", bisweilen auch eine lange, schlaff über den Kehlkopf hängende Epiglottis, die die Anwendung eines grösseren Mount-Bleyerschen Hakens oder das Vorziehen der vorher kokainisierten Epiglottis mit einer Hakensonde nötig macht.

Ehe wir zur Beschreibung des laryngoskopischen Bildes übergehen, will ich noch ein paar Worte über den Schutz des laryngoskopierenden Arztes gegen die Infektion durch Kranke einfügen. Am gefährlichsten sind da Diphtheriekranke und Larynxphthisiker, weil sie uns bei der Untersuchung und Behandlung einen Sprühregen von bazillenhaltigen Flüssigkeitströpfchen gegen Nase und Mund atmen und husten. Ich schütze mich dagegen durch einen 15 cm grossen quadratischen Lappen, den ich bei der Beschäftigung mit solchen

Patienten vor Nase und Mund hänge. An den beiden Enden eines Randes dieses Lappens sind Bänder von ebenfalls ca. 15 cm Länge angebracht, an welchen je eine Bleikugel befestigt ist. Mit diesen beschwerten Bändern hänge ich den Lappen an den Ohren auf, so dass er Mund und Nase deckt (Fig. 51).

b) Das laryngoskopische Bild.

Den Anfänger pflegt es ungemein zu verwirren, dass man im Spiegelbilde des Kehlkopfs alles, was in Wirklichkeit vorn liegt (Epiglottis), oben, was hinten liegt (Kehlkopfhinterwand), unten sieht, und dass rechts und links miteinander vertauscht erscheinen.

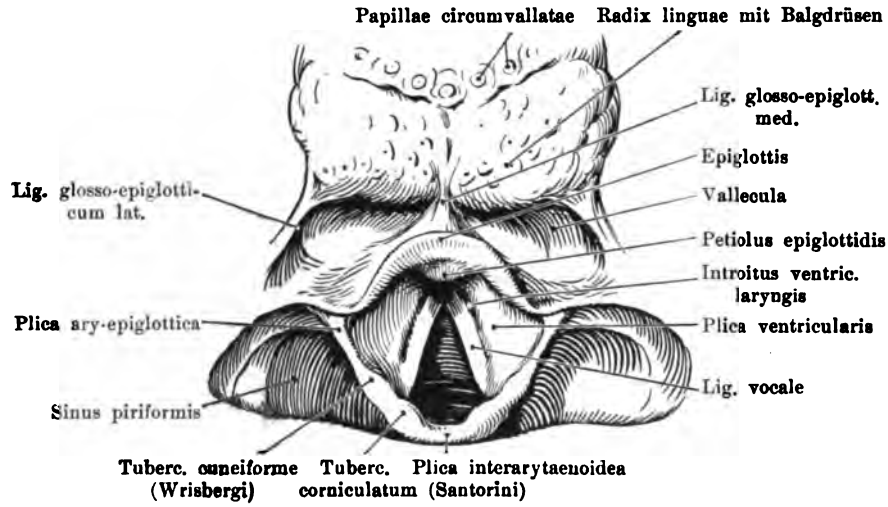

Fig. 41.
Bild des Kehlkopfeinganges und seiner Umgebung, von oben.

Wie die Verkehrung von vorn in oben und von hinten in unten zustande kommt, zeigt der folgende einfache Versuch.

Wir schlagen in diesem Buche irgend ein Kehlkopfspiegelbild (z. B. Fig. 41) auf und legen das Buch umgekehrt vor uns, so dass die Epiglottis wie bei der Untersuchung eines Kranken uns zugewendet ist (vgl. auch Fig. 42). Dann halten wir einen Kehlkopfspiegel darüber und neigen ihn so, dass das Glas mit der horizontalen Fläche des Bildes einen gegen den Beschauer offenen Winkel von 45° bildet. Ungefähr diese Schiefstellung zur horizontalen Glottisebene hat der Spiegel beim Laryngoskopieren. Im Spiegel erscheint nun das untergelegte Bild senkrecht gestellt mit der Epiglottis nach oben. Geradeso erscheint es uns auch beim Laryngoskopieren. Bringen wir jetzt den Spiegel in eine noch steilere Stellung, so legt sich das vorher senkrecht gestellte Spiegelbild mit seinem oberen Teile nach hinten um. Eine solche Spiegelstellung kommt zwar beim Laryngoskopieren nicht vor, ist aber in unserem Versuche instruktiv zur Veranschaulichung des Gesetzes, nach welchem das Kehlkopfspiegelbild aufrecht erscheinen muss. Das Gesetz lautet: Jeder Teil eines in einem Planspiegel gespiegelten Gegenstandes scheint in derselben Entfernung hinter dem Spiegel zu liegen, in der er sich vor ihm befindet. Vgl. auch Fig. 42.

Hervorragung, das Tuberculum cuneiforme, gebildet durch die eingelagerte Cartilago cuneiformis (Wrisbergi), und weiter hinten, auf

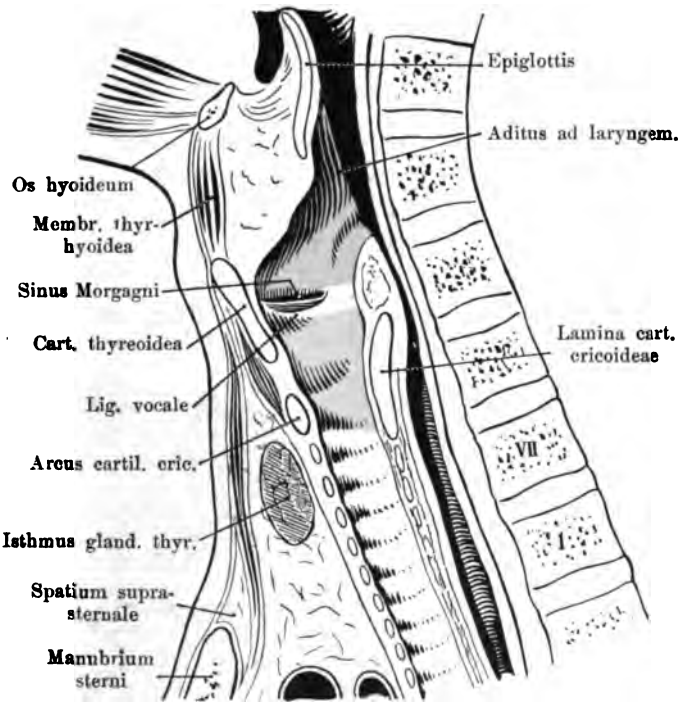

Fig. 44.
„Etagen" des Larynx, auf einem Medianschnitte dargestellt.
Rot „obere Etage", Vestibulum laryngis. Weiss „mittlere Etage", Rima glottidis. Blau „untere Etage".

den Kuppen der Cartilagines arytaenoideae, eine zweite Hervorragung, gebildet durch die Cartilago corniculata (Santorini). Seitwärts

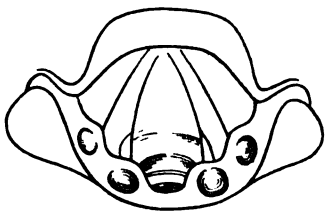

Fig. 45.
Kehlkopfschema. Respirationsstellung.

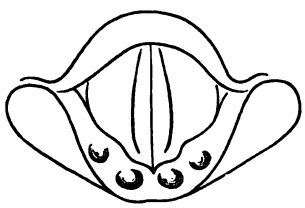

Fig. 46.
Kehlkopfschema. Phonationsstellung.

von den ary-epiglottischen Falten liegen die Sinus piriformes.

Die hintere Kehlkopfwand berührt die hintere Schlundwand.

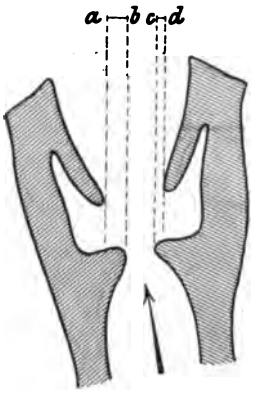

Fig. 47.
Schematischer Frontalschnitt durch einen schief gestellten Kehlkopf. Die Stimmlippe der tiefer stehenden Seite erscheint breiter (a b) als die der höher stehenden (c d).

Fig. 48.
Laryngoskopie in der Killianschen Haltung. Schutzlappen für den Arzt (vgl. S. 49).

Die Glottis, d. h. der Raum zwischen den Stimmlippen, steht bei der Atmung offen und hat dann die Gestalt eines gleichseitigen Dreiecks mit gegen die Epiglottis gerichteter Spitze. Bei der Phonation schliesst sich die Glottis, indem die Stimmlippen sich aneinander lagern. Die Stimmlippenränder berühren sich dann bei gerader Kopfhaltung und normal gestelltem Kehlkopfe in der sagittalen Medianebene des Körpers.

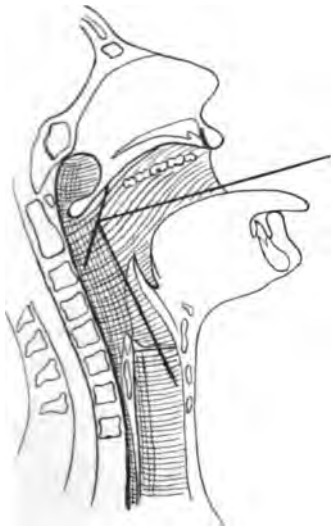

Fig. 49a.

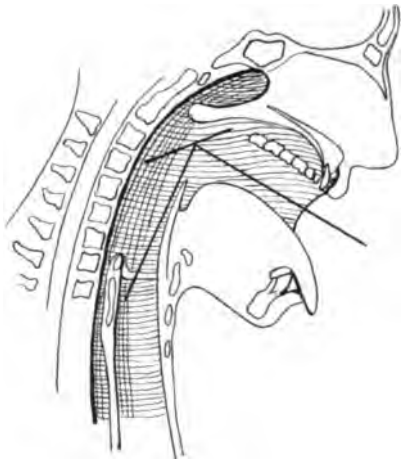

Fig. 50a.

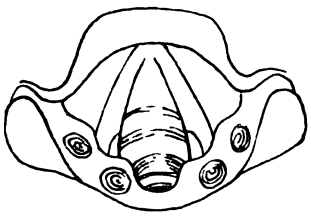

Fig. 49b.

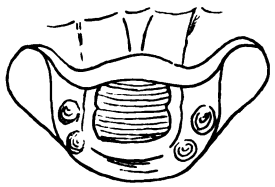

Fig. 50b.

Fig. 49a. Strahlengang bei der Laryngoskopie in gewöhnlicher Haltung nach Brünings. b. Das dazu gehörige Spiegelbild zeigt besonders die vordere Innenwand des Kehlkopfes.

Fig. 50a. Strahlengang bei der Laryngoskopie in der Killianschen Haltung nach Brünings. b. Das dazu gehörige Spiegelbild zeigt besonders die hintere Innenwand des Kehlkopfes.

Verläuft die Stimmritze nicht genau sagittal, so kommt das (abgesehen von gewissen Kehlkopflähmungen [Kap. D, 7]) daher, dass der ganze Kehlkopf etwas um seine Längsachse gedreht ist. Diese Drehung ist meist angeboren, während eine seitliche Verschiebung des oberen oder des unteren Kehlkopfteiles ebensowohl angeboren als durch den Druck eines Tumors, besonders einer Struma, verursacht sein kann. Solche seitlich geneigte (skoliotische) Kehlköpfe erkennt man im Spiegelbilde daran, dass die Stimmbänder verschieden breit erscheinen: auf der höher gelegenen Seite verdeckt das Taschenband mehr, auf der tiefer gelegenen weniger von dem Stimmbande als normal (Fig. 47).

Die Giessbeckenknorpel mit den ihnen aufsitzenden Cartilagines corniculatae sind nicht immer bilateral symmetrisch gestellt; die Kuppe des einen kann mehr nach vorn, die des anderen mehr nach hinten geneigt sein, ja die eine kann beim Glottisschlusse vor der anderen kreuzen.

Fig. 51.
Bifurkation der Trachea im Spiegelbilde.

Um die Hinterwand des Kehlkopfs besser zu sehen, lässt man nach Killians Vorschlag den Kranken bei der Untersuchung stehen und den Kopf nach vorn beugen, während der Arzt sitzt; ist der Kranke klein, so muss der Arzt vor ihm knien (Fig. 48—50). Auf gleiche Art kann man auch tief in die Luftröhre sehen.

Unterhalb der Glottis sieht man vorn meist noch die untere Hälfte der Innenseite des Schildknorpels, die Innenwand des Ringknorpelbogens und einige Trachealringe. Bisweilen kann man in der Trachea bis zur Bifurkation (Fig. 51) hinuntersehen; mittelst der eben erwähnten Killianschen Methode gelingt das fast immer.

Die Hypopharyngoskopie.

In den hinter dem Kehlkopfe liegenden untersten Teil des Schlundes kann man mit dem Spiegel nicht ohne weiteres sehen, weil der Kehlkopf an der hinteren Schlundwand fest anliegt

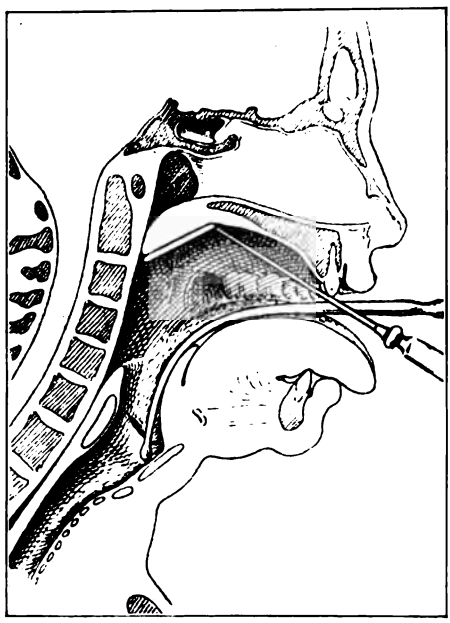

Fig. 52.

Fig. 53.

Hypopharyngoskopie. Fig. 52 erstes Stadium. Fig. 53 zweites Stadium.
(Nach von Eicken.)

und nur beim Schlucken von ihr abgehoben wird. Führt man jedoch nach von Eickens Vorgang eine starke, mit Watte fest umwickelte Kehlkopfsonde bis unter die Glottis in den

kokainisierten (s. u.) Kehlkopf, so gelingt es, denselben bei zurückgebeugtem Kopfe mit einiger Kraftanwendung soweit nach vorn zu hebeln, dass nicht nur seine pharyngeale Hinterwand, sondern auch der ganze Hypopharynx der Spiegeluntersuchung zugänglich wird (Fig. 52 und 53). Bei dem hebelnden Zuge dienen die oberen Schneidezähne als Hypomochlion.

Diese Untersuchungsmethode ist besonders wichtig für die Aufsuchung von Fremdkörpern im untersten Teile des Schlundes und die frühzeitige Erkennung der tiefen Pharynxkarzinome.

Die Autoskopie (direkte Laryngoskopie) und die Schwebelaryngoskopie.

Kirstein hat gezeigt, dass es möglich ist, den Winkel zwischen der Mund- und Kehlkopfachse (s. S. 44) gewaltsam so zu strecken, dass man ohne Spiegelung in den Kehlkopf sehen und gerade Instrumente in ihn einführen kann.

Er benutzte dazu einen breiten und geraden, nur am Ende etwas nach abwärts gebogenen Spatel mit starkem, rechtwinkelig angesetztem Handgriff und eine Stirnlampe mit zentral durchbohrtem Spiegel (s. S. 24). Der Spatel wird von dem stehenden Arzte dem mit zurückgebeugtem Kopfe sitzenden Kranken zwischen Zungen-

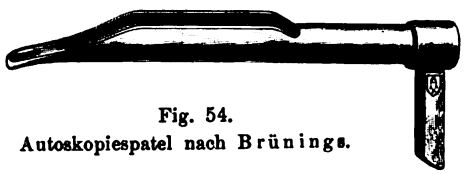

Fig. 54.
Autoskopiespatel nach Brünings.

grund und Kehldeckel eingesetzt, und es gelingt dann in vielen Fällen, durch starken Hebeldruck den Kehlkopf nahezu in die Richtung der Mundachse zu bringen, wodurch ein direkter, wenn auch meist auf die hintere Wand beschränkter Einblick in ihn möglich wird.

An Stelle dieses flachen Spatels hat Killian einen Röhrenspatel mit schnabelartigem Ende eingeführt, der nicht zwischen Kehldeckel und Zungengrund, sondern in die kokainisierte (s. u.), laryngealwärts gerichtete Rinne des Kehldeckels eingesetzt wird. Ein grösseres Gesichtsfeld als der geschlossene Röhrenspatel gewährt der halb offene Rinnenspatel von Brünings (Fig. 54).

Statt des einfach rechtwinkelig zum Schnabelrohre gestellten Handgriffes hat Brünings einen parallel mit diesem stehenden angebracht (Fig. 55), der die Hebelwirkung verstärkt, und ihn mit einem Apparate verbunden, der von aussen her auf den Kehlkopf einen Gegendruck ausübt und damit die zur Geradestreckung des Mund-Kehlkopfachsenwinkels erforderliche Kraftanwendung stark herabsetzt, dem Untersuchten die unumgänglichen Dehnungsschmerzen vermindert und endlich die Fixation des Apparates in der richtigen Lage erleichtert. Ferner brachte Brünings, statt Kirsteins Stirnlampe zu benutzen, an dem Griffe eine Lampe nebst einem Spiegel an, der das Licht in der Richtung der Röhrenspatelachse wirft, hoch und tief gestellt sowie zurückgeklappt werden kann und statt der zentralen Durchbohrung einen durchgehenden Spalt hat, durch den der Arzt gleichzeitig sehen und Instrumente einführen kann.

Die direkte Laryngoskopie ist, wenigstens unter Anwendung des Gegendruckapparates, wohl bei jedem Menschen ausführbar, falls nicht pathologische Veränderungen oder ganz abnorme individuelle Verhältnisse vorliegen.

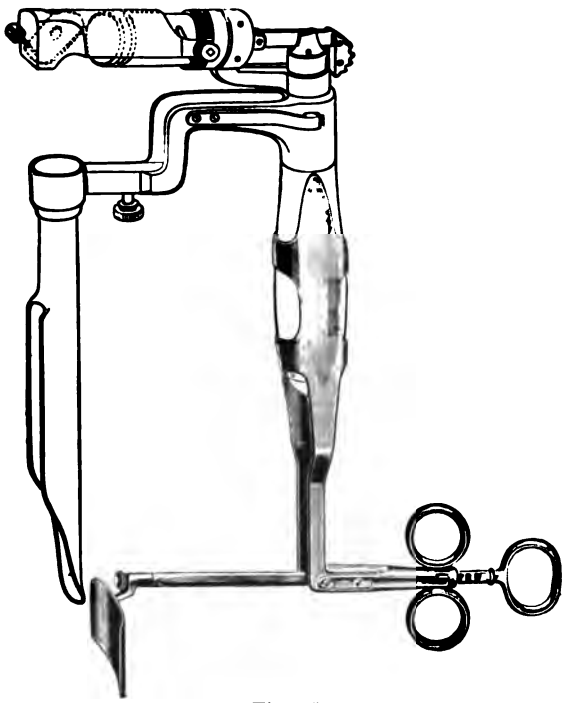

Fig. 55.
Handgriff mit Lampe, Rinnenspatel und Gegendrücker nach Brünings.

Über die „Autoskopierbarkeit" orientiert man sich mittelst des Kirsteinschen Spatels (s. o.). Gelingt es mit diesem leicht, den Kehldeckel zu sehen, und zeigt sich der Abstand zwischen Zungengrund bzw. Kehldeckel und hinterer Rachenwand gross, so ist auch die Einführung des Röhrenspatels in die Rinne des Kehldeckels nicht schwierig, namentlich wenn die Reflexerregbarkeit im Schlunde gering ist und der Dehnungsschmerz gut ertragen wird. Besonders günstig ist das Fehlen der mittleren oberen Schneidezähne; der hierdurch freigewordene Raum lässt das Spatelrohr leichter in die Richtung der Luftröhre bringen, während stark vorstehende obere Schneidezähne ein schweres Hindernis sein können.

Die Untersuchung wird in der Regel am niedrig, mit vorgebeugtem Oberkörper sitzenden Kranken vorgenommen. Zweckmässig ist dabei die Benutzung eines besonderen sehr niedrigen Stuhles (Fig. 56).

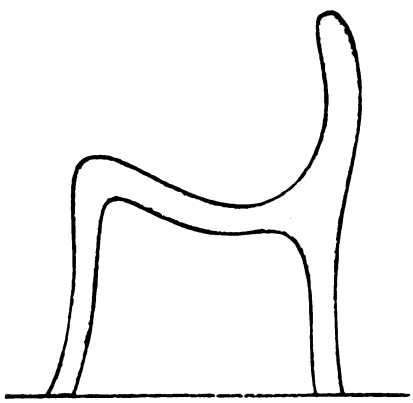

Fig. 56.
Autoskopiestuhl nach Brünings.

Über die nötige Anästhesierung s. u.

Der Untersuchung geht eine Prüfung der Lichteinstellung sowie die Erwärmung des Röhrenspatels über einer Lampe vorher.

Die Handstellung bei der Einführung des Rohres sowie den Schutz der Oberlippe und der oberen Schneidezähne zeigen die Figuren 57 und 58.

Man führt nun das Rohr, während der Kranke den Kopf nur wenig nach hinten beugt und seine Zunge mit der linken Hand festhält, in wenig steiler Richtung genau in der Mittellinie ein, bis beim Niederdrücken der Zunge der obere Kehldeckelrand sichtbar wird. Zur Stütze des Rohres und zur Sicherung seiner Lage in der Medianlinie dient der linke Daumen des Arztes, wie in Fig. 58 abgebildet. Sobald man den oberen Kehldeckelrand erblickt, schiebt man das Rohr etwa 2 cm weit über ihn hinweg, lässt den Kranken die Zunge loslassen und den Kopf stark rückwärts beugen und achtet darauf, dass hierbei das Rohr in

seiner Medianlage wie auch in der angegebenen Tiefe fixiert bleibt. Dann drückt der Arzt durch Hebung des Griffes kräftig nach vorn auf den Zungengrund, ohne das Rohr tiefer einzuführen und ohne die mediane Richtung zu verlieren, während er den Kranken unausgesetzt phonieren lässt. Dabei werden nacheinander die Giessbeckenknorpel, die Hinterwand, die Stimmlippen und schliesslich die Kommissur sichtbar. Sobald die Giessbeckenknorpel eingestellt sind, und man sich von der richtigen Median- und Tiefenlage des Röhrenspatels überzeugt hat, lässt man den Gegendrücker (Fig. 55) wirken, der dem Arzte die zur Verdrängung nötige Kraftleistung abnimmt und, sobald die vordere Kommissur im Gesichtsfelde erscheint, durch einen Hebel festgestellt wird. Nun kann der ganze Apparat allein am Gegendrücker gehalten bzw. dirigiert werden (Fig. 59 u. 60).

Fig. 57.

Fig. 58.

Handstellung bei Einführung des Rohres (Lippen-Zähneschutz). Nach Brünings.

Über die Ausführung der Untersuchung am Liegenden s. u. bei der Tracheo-Bronchoskopie.

Eine besondere Art der Autoskopie, welche namentlich die hinteren Abschnitte des Kehlkopfs deutlich zeigt und gut zugänglich macht, ist die Killiansche Schwebelaryngoskopie.

Hierbei wird der von der Hand des Arztes oder vom „Gegendrücker" zu leistende Druck durch das Kopfgewicht des Kranken ersetzt, indem der Arzt einen besonderen hakenförmigen Spatel in die Epiglottisrinne des auf dem Rücken liegenden Kranken einsetzt,

dann den Spatel an einem am Operationstische befestigten Galgen aufhängt und hochschraubt, bis der Kopf schwebt. Das Verfahren gelingt am besten im Morphium-Skopolamin-Dämmerschlaf.

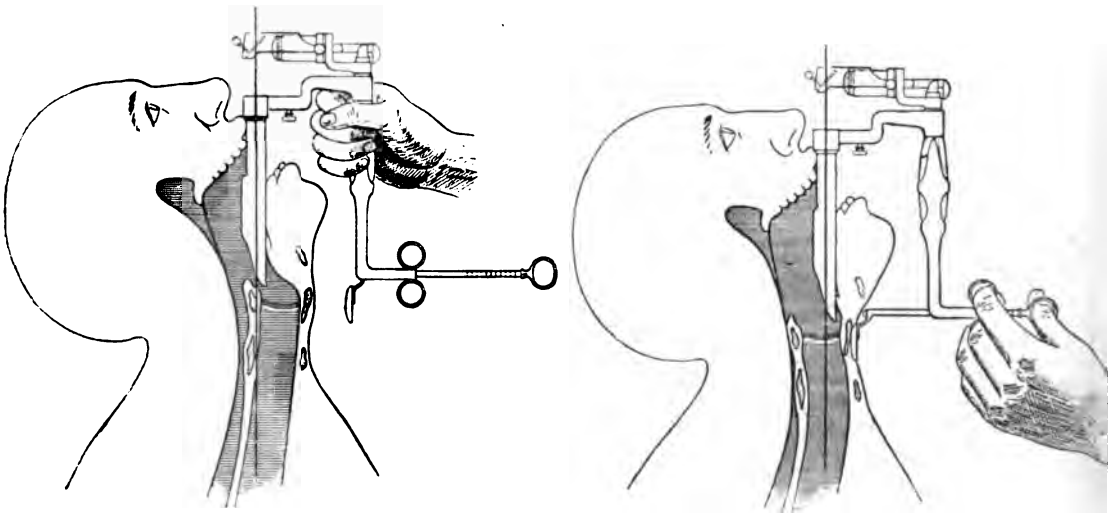

Fig. 59.
Wirkungsweise der Gegendruck-Methode. Nach Brünings.

Fig. 60.
Direkte Larynx-Operation in Gegendruck-Autoskopie. Nach Brünings.

Bei Kindern wird die direkte Laryngoskopie wesentlich in gleicher Weise wie beim Erwachsenen mit entsprechend kleinerem Röhrenspatel ausgeführt. An sich ist die „Autoskopierbarkeit" bei Kindern besonders wegen der Dehnbarkeit der Weichteile und der Biegsamkeit der Wirbelsäule grösser als bei Erwachsenen, aber dieser Erleichterung der Untersuchung stehen grosse Schwierigkeiten gegenüber.

Vor allem muss die Untersuchung fast immer erzwungen werden und erfordert deshalb und wegen der Gefährlichkeit des Kokains im Kindesalter meist die allgemeine Narkose. Da die Untersuchung beim Liegenden sehr viel schwieriger ist, wird das narkotisierte Kind in sitzender Haltung untersucht, wobei zwei Gehilfen nötig sind, von denen der eine den Kopf hält.

Wie die indirekte wird auch die direkte Laryngoskopie der Kinder durch krampfhaften Kehlkopf- und Schlundverschluss, sowie durch massenhaften Speichelschaum erschwert (s. S. 49); man sucht das alles zu überwinden, indem man bei der Einführung geduldig die tiefe Inspiration nach dem langen Pressen abwartet und den massenhaften schaumigen Speichel von einem Assistenten fortwährend mit einer Speichelpumpe wegschaffen lässt.

Der Vorteil der direkten Laryngoskopie gegenüber der meist leichter ausführbaren und für den Kranken weniger lästigen indirekten besteht darin, dass man mittelst Tiefereinschiebens des Rohres auch den subglottischen Raum und die Trachea besichtigen, bei missgestalteter oder herabhängender Epiglottis den vordersten Teil des Kehlkopfs besser ins Gesichtsfeld bringen und therapeutische Massnahmen mit geraden Instrumenten unter direkter Kontrolle des Auges ausführen kann (Fig. 60). Dazu kommt, dass die direkte Laryngoskopie den ersten Akt der oberen Tracheo- und Bronchoskopie darstellt.

Die Tracheo- und Bronchoskopie

ist von Killian eingeführt und zu einer ungemein wichtigen Methode ausgebildet worden, die namentlich zur Aufsuchung und Entfernung von Fremdkörpern, aber auch zur Erkennung von Geschwülsten, Stenosen und anderen pathologischen Zuständen in den tiefen Luftwegen geeignet ist.

Man unterscheidet die obere und die untere Tracheo-Bronchoskopie, je nachdem das Untersuchungsrohr durch Mund und Kehlkopf oder durch eine Tracheotomiewunde eingeführt wird.

Die obere Tracheo-Bronchoskopie schliesst sich an die direkte Laryngoskopie an: das Autoskopierohr wird etwas tiefer in den Kehlkopf, bis unter die Stimmlippen, geschoben, was bei dem schnabelförmigen Ende leicht gelingt; oder es wird gleich an Stelle des kurzen Autoskopierohres ein fast bis zur Bifurkation der Trachea reichendes Rohr mit dem Griffe in Verbindung gebracht. Will man die Bronchoskopie an die Tracheoskopie anschliessen, so wird ein zweites Rohr durch das schon in der Trachea liegende unter ständiger Kontrolle des Auges in die Bronchen eingeschoben.

Dieses Rohr (Fig. 61) läuft in einer Führung des Aussenrohres und kann in beliebiger Tiefe mittelst einer an ihm ausserhalb des Gesichtsfeldes befestigten Uhrfeder festgestellt werden.

So wird es möglich, zuerst die fortschreitende Tracheoskopie mit kurzem weitem Rohre vorzunehmen; erweist sich dann die Bronchoskopie nötig, so wird das innere Rohr eingeschoben. Nach Absuchen des Bronchialbaumes der einen Seite kann, ohne dass die Lage des äusseren Rohres geändert wird, das innere bis zur Bifurkation zurück- und in den anderen Bronchus eingeschoben werden.

Die untere Tracheo-Bronchoskopie, welche weit leichter als die obere auszuführen ist, wird angewendet, wenn bereits die Tracheotomie gemacht worden war oder wegen drohender Erstickungsgefahr sogleich gemacht werden muss. Bei Kindern, bei welchen die obere Methode nicht gelingt, muss man tracheotomieren und die untere Methode anwenden. Der kindliche Kehlkopf reagiert oft auf die Durchführung des Rohres mit einer starken subglottischen Schwellung, die zur nachträglichen Tracheotomie nötigt. Deshalb verdient hier die sofortige Tracheotomie und die anschliessende untere Methode den Vorzug, zumal bei den

erforderlichen engen Röhren die kürzeren, für die untere Methode bestimmten, ein weit grösseres Gesichtsfeld bieten als die langen für die obere.

Beide Methoden lassen sich am bequemsten am sitzenden Kranken ausführen, müssen aber bei längerer Untersuchungs- bzw. Operationsdauer am liegenden vorgenommen werden. Ein hoher flacher Tisch, mit Nackenrolle wie bei der Tracheotomie, überhängender, von einem Assistenten gehaltener Kopf des Kranken und Sitz des Arztes hinter diesem auf einem Drehstuhle machen die Methode am Liegenden möglich. Erschwert wird in der Lage nur die obere Methode, weil der komplizierte Autoskopieapparat von dem hinter dem Kranken befindlichen Arzte in umgekehrter Haltung gehandhabt werden muss, während man bei der unteren Methode mit der Stirnlampe und dem Rohre ohne Griff auskommt.

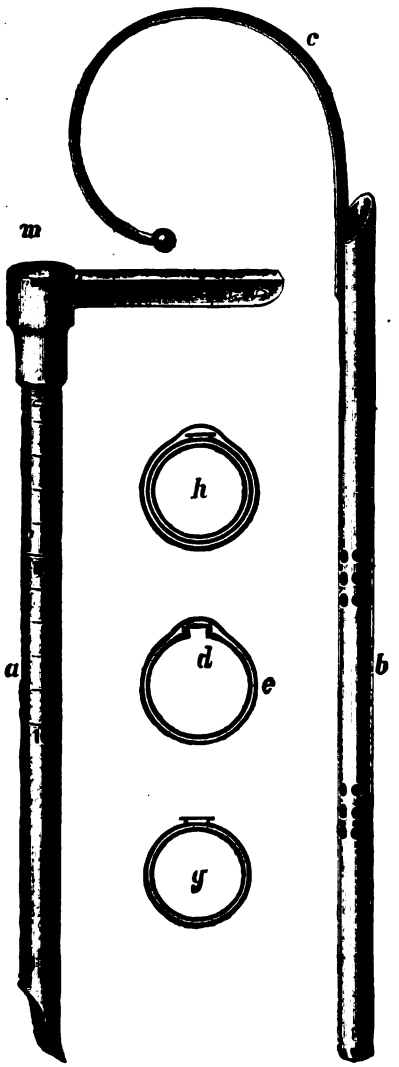

Fig. 61.
Verlängerbares Doppelrohr nach Brünings.

Über die Anästhesierung von Trachea und Bronchen s. u. Die Allgemeinnarkose ist nötig, wo sie auch bei der direkten Laryngoskopie nötig ist; also besonders bei unbändigen Kindern, ferner bei erschöpften Kranken sowie bei vermutlich langer Untersuchungs- bzw. Operationsdauer. Muss man erst tracheotomieren, so kann das bei Erwachsenen in lokaler Anästhesie geschehen, bei Kindern macht man die Tracheotomie mit sofortiger Tracheo-Bronchoskopie in Allgemeinnarkose. Man vergesse jedoch bei der oberen wie bei der unteren Methode nicht, dass die Allgemeinnarkose die lokale Anästhesierung des Kehlkopfs und der Bifurkationsgegend (s. im nächsten Abschnitte) nicht überflüssig macht.

Bei Kindern kann man auch das Rohr ohne Kontrolle des Auges unter Leitung des Fingers durch den Kehlkopf einführen. Dazu ist ein elastischer Mandrin nötig, der etwa 4 cm aus dem Rohrende herausragt und durch Fingerdruck so gekrümmt wird, dass er den Weg entlang der Rinne des Kehldeckels findet. Man darf ihn erst herausziehen, wenn das Rohr so weit in die Trachea eingedrungen ist, dass es nicht mehr ausgewürgt werden kann.

Je weiter und je kürzer das angewendete Rohr ist, ein desto grösseres und heller beleuchtetes Gesichtsfeld liefert es.

Die Abbildung Fig. 62 zeigt die topographische Lage der in Betracht kommenden Teile des Bronchialbaumes, sowie die relative Weite und Richtung seiner Hauptäste, von hinten.

Die umständliche spezielle Technik der Rohreinführung in die Luftröhrenverzweigungen erster bis dritter Ordnung kann hier nicht eingehend geschildert werden. Wer sich dafür interessiert, findet das Nötige in dem Buche von Brünings „Die direkte Laryngoskopie, Bronchoskopie und Ösophagoskopie". Wiesbaden, Verlag von J. F. Bergmann, 1910.

Die Ösophagoskopie.

Wenn auch die Krankheiten der Speiseröhre in diesem Buche nicht abgehandelt werden, erscheint es doch zweckmässig, die Ösophagoskopie kurz zu besprechen, weil sie zur Beurteilung der Art oder Ursache mancher Schädigungen der tieferen Luftwege mit herangezogen werden muss.

Zu ihrer Ausführung wird das gleiche Instrumentarium benutzt wie bei der oberen Tracheoskopie. Man führt ein möglichst weites Schnabelrohr und ein Verlängerungsrohr

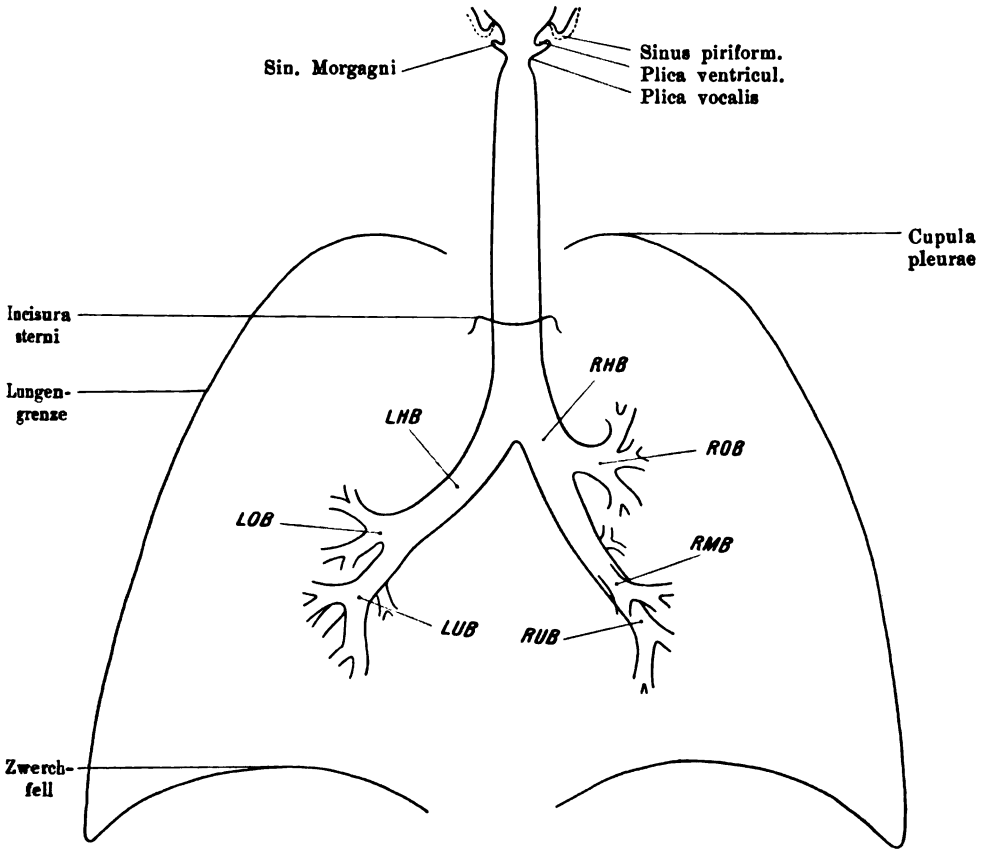

Fig. 62.
Erklärung auf S. 62 unten.

(ohne seitliche Löcher) unter Leitung des Auges geradeso und in der gleichen Körperhaltung des Kranken ein, wie bei der Tracheoskopie. In der Regel wird die Ösophagoskopie unangenehmer empfunden wie die Tracheo-Bronchoskopie, so dass eine vorherige Morphiuminjektion ausser der Kokain-Pinselung der Sinus piriformes und des Hypopharynx nötig ist.

Im Halsteile ist die Speiseröhre geschlossen (transversaler Spalt, etwas tiefer unten rosettenförmig gefalteter Verschluss), im Brustteile zeigt sie ein weit offenes Lumen, das an der Kreuzungsstelle mit dem Aortenbogen und dem linken Hauptbronchus von vorn her etwas verengert ist, und erst nahe der Cardia erscheint wieder die rosettenförmige Verschlussfigur.

Die obere Enge (Ösophagusmund) liegt 15 cm hinter der Zahnreihe, die mittlere 25, die Cardia 40.

Die Deutung der pathologischen Bilder in der Speiseröhre ist nur bei einfachen Stenosen und bei Fremdkörpern leicht.

Die lokale Anästhesierung in der Rhinologie, Laryngologie und Otologie.

Die lokale Anästhesierung der Schleimhaut in den Luftwegen hat eine grosse Bedeutung für unser Gebiet gewonnen (s. S. 22). Alle dazu dienlichen Mittel beseitigen die bei der Untersuchung und Behandlung störenden Reflexe (krampfhaften Verschluss des Schlundes und Kehlkopfs, Würgen und Erbrechen, Husten und Niesen) und machen die Schleimhaut nicht nur gefühllos, sondern auch mehr oder minder blutleer. Diese anämisierende Nebenwirkung erleichtert die Übersicht des Operationsgebietes, indem sie, namentlich an den Nasenmuscheln, eine Volumverminderung der Schleimhaut herbeiführt, wodurch oft erst die Besichtigung in der Tiefe verborgener Teile möglich wird.

Das am besten wirkende, aber nicht ungefährliche Mittel hierfür ist das salzsaure Kokain. Man wendet es in wässerigen Lösungen von 1 bis 20% an. Die Maximaldosis (0,05) ist bei der Applikation auf die Schleimhaut der Luftwege nicht massgebend; wir müssen sie oft stark überschreiten, um die gewünschte Wirkung zu erzielen, denn das Eindringen in die Schleimhaut wird von der Stärke ihrer jeweiligen Blutfülle beeinflusst und zu Zeiten starker Sekretion, z. B. nach einer Mahlzeit, erschwert. Bei leerem Magen des Kranken kommt man deshalb mit geringeren Dosen aus als bei gefülltem. Bei Kindern wirkt das Kokain stärker und schneller als bei Erwachsenen, wird aber nur in sehr geringen Dosen vertragen, so dass man hier besser Novokain (s. u.) oder die Allgemeinnarkose anwendet.

Bei Anwendung des Kokains im Schlunde wird zunächst der bittere Geschmack, dann ein unangenehmes Fremdkörper- oder Knollengefühl, sowie eine vermehrte zähflüssige Sekretion lästig.

Die Gefährlichkeit des Mittels nötigt zu dem spärlichsten Gebrauche. Die chronische Kokainvergiftung nach häufiger Anwendung des Mittels (Kokainismus) kommt für uns nicht in Betracht; aber nicht gerade selten sehen wir akute Intoxikationen. Parästhesie in den Händen, Geschwätzigkeit, Aufregung, Angstzustände mit kleinem, frequentem Pulse und Blässe, Störungen des Bewusstseins, tiefe Ohnmachten, Zuckungen, Amaurose, Wahnvorstellungen, ja sogar Hemiparese mit Aphasie wie durch eine Apoplexie kommen vor. Auch an die leichteren dieser Störungen schliesst

sich meist ein 12 bis 18 Stunden und länger dauerndes schweres Krankheitsgefühl an. Ein sicheres Gegenmittel kennen wir nicht; meist werden Analeptika angewendet, z. B. schwarzer Kaffee oder Kampferinjektionen.

Vielleicht erweisen sich hier auch Injektionen von $^1/_2$ bis 1 ccm der üblichen $1\,^0/_{00}$igen Adrenalinlösung in eine Vene nützlich, wie sie von John (Münchener med. Wochenschrift 1909, Nr. 24) bei schweren Herz- und Gefässkollapsen mit glänzendem Erfolge angewendet worden sind (Brünings).

Die nicht geringe Häufigkeit und die Gefahren der Intoxikation machen das Suchen nach weniger gefährlichen Ersatzmitteln des Kokains verständlich. Das beste unter diesen scheint das Novokain zu sein, das in denselben Lösungsverhältnissen angewendet wird wie das Kokain. Ein Zusatz von $^1/_{10}$ Adrenalinlösung ($1\,^0/_{00}$) verstärkt die Wirkung beider Mittel. Kranken, bei denen Kokain oder Novokain erfahrungsgemäss ungenügend wirken, gebe man vor der nächsten Anwendung, die frühestens am folgenden Tage gemacht werden sollte, eine Morphiuminjektion.

Die Applikation des Anästhetikums geschieht am besten durch Pinselung, weil man damit das Mittel auf den Ort der beabsichtigten Wirkung beschränken und an ihm beliebig lange einwirken lassen kann, während die Aufstäubung mit dem Sprayapparate (siehe Kap. D. 1) am gewünschten Orte ungenügend wirkt und allzuviel des Mittels in gefährlicher Weise nutzlos auf die Umgebung verschwendet.

Zur Anästhesierung der Nasenschleimhaut kann man den Spray (s. Kap. D. 1) nicht gut entbehren, wenn es sich um diffuse Schwellungen handelt. Es genügt dann aber eine $2\,^0/_0$ige Lösung, von der man nur soviel anwende, dass die Schleimhaut gerade benetzt wird. Beim Einstäuben muss der Kranke durch den Mund atmen und danach sogleich den Kopf vorbeugen, damit möglichst wenig Kokain in den Schlund gerät und verschluckt wird. Immerhin fliesst, wenn die unteren Nasengänge nicht völlig verlegt sind, soviel Kokain in den Schlund, dass die Rückseite des weichen Gaumens mit anästhetisch wird, eine Erfahrung, die ich mir z. B. bei der Entfernung der Rachenmandel bei Erwachsenen, bei der Einlegung des Gaumenhakens (s. S. 42) und beim Katheterismus der Tuben zunutzen mache. Ich begnüge mich bei diffusen Schwellungen der Nasenschleimhaut mit der einmaligen Einstäubung und warte 2 bis 3 Minuten. Dann pflegt die Abschwellung schon so merklich zu sein, dass eine etwa nötige stärkere Kokainisierung, durch Pinseln mit einer $10\,^0/_0$igen Lösung, auf den Ort der beabsichtigten Wirkung beschränkt werden kann.

Auch ein kleiner, mit der Lösung schwach getränkter Wattepfropf kann an die zu anästhesierende Stelle gebracht und einige Minuten dort belassen werden.

Die anästhesierende Wirkung dauert $^1/_4$ bis $^1/_2$ Stunde. Gleichzeitig mit ihrem Nachlassen stellt sich eine Gefässerweiterung in dem vorher durch Gefässverengerung blutarmen Gebiete ein, und es kommt dann leicht zu postoperativen Blutungen, weshalb man die Operierten noch etwa eine Stunde überwachen muss. An anderen Stellen als in der Nase habe ich solche Nachblutungen nicht gesehen.

Für die Anästhesierung der Kehlkopfschleimhaut zur Vornahme intralaryngealer Eingriffe sowie zur Einführung des Autoskopierohres ist eine grössere Menge und eine stärkere Konzentration der Lösung (beim Erwachsenen 10 bis 20%) und dementsprechend die grösste Vorsicht nötig, da die Toleranz für Kokain und seine anästhesierende Wirkung im Kehlkopf sehr verschieden sind.

Die Applikation des Mittels muss unter Leitung des Auges, also mit Hilfe des Kehlkopfspiegels, oder bei „leicht autoskopierbaren" Leuten unter Anwendung des Kirsteinschen Spatels geschehen. Man kann mit einem Kehlkopfspray (s. Kap. D. 1) beginnen, sollte aber dabei nur eine schwache Lösung (5%) anwenden. Der Kranke muss dann sogleich aushusten, ausspucken und den Mund spülen und darf nicht schlucken. Nach einigen Minuten folgt dann die Pinselung mit einer stärkeren Lösung (10 bis 20%). Vor allem kommt es darauf an, die laryngeale Seite des Kehldeckels gefühllos zu machen, weil deren Berührung bei den intralaryngealen Eingriffen selten vermieden werden kann. Man bringt dazu den gut getränkten Pinsel ohne Nebenberührungen für 2 bis 3 Sekunden in die Rinne des Kehldeckels und lässt den Kranken wieder ausspucken und den Mund spülen. Nach 1 bis 2 Minuten wiederholt man dieses Verfahren, geht aber etwas tiefer ein und sucht sogleich die Stelle des beabsichtigten Eingriffes zu berühren. Wie weit die Anästhesierung vorgeschritten ist, merkt man dabei an den noch auftretenden oder bereits fehlenden Reflexen; auch prüfe man die Anästhesie mit der Kehlkopfsonde; sie ist genügend, wenn nicht nur bei Berührungen, sondern auch bei streichenden Bewegungen keinerlei Reflex mehr auftritt. Muss man die Pinselung öfter wiederholen, so achte man sorgfältig auf Gesichtsfarbe, Puls und psychisches Verhalten des Kranken, um beim Eintritt von Intoxikationserscheinungen sofort aufhören zu können.

Die Anästhesierung der Trachea und der Bronchen, insbesondere der stark reflexempfindlichen Bifurkationsstelle, zur Einführung der Endoskopieröhren geschieht mittelst eines entsprechend langen Pinselträgers durch eine Tracheotomiewunde bzw. durch den in den anästhesierten Kehlkopf eingeführten Röhrenspatel (s. S. 61).

Submuköse Injektionen.

Submuköse Injektionen der anästhesierenden Flüssigkeit wenden wir bei der Ausschälung der Gaumenmandel, bei allen Operationen an der Nasenscheidewand und bei allen Methoden der Eröffnung der Kieferhöhlen an. Hier lässt sich das Kokain vortrefflich durch das weniger giftige Novokain in Verbindung mit Adrenalin ersetzen.

Man löse zwei der im Handel befindlichen Tabletten der Höchster Farbwerke, welche je 0,1 g Novokain und 0,00045 g Suprareninum boricum enthalten, in 10 ccm steriler physiologischer Kochsalzlösung, welcher auf 100 ccm 2 Tropfen Acidum hydrochloricum dilutum zugesetzt worden sind, und sterilisiere durch Kochen. Mit 3 bis 4 ccm dieser Lösung erzielt man vollkommene Anästhesie und fast vollkommene Anämie für alle Septumoperationen, und mit 4 bis 6 cm für alle Methoden der Kieferhöhlenoperationen.

Die Injektionsstellen bei der Ausschälung der Gaumenmandel liegen direkt über derselben in der Mitte zwischen der Uvula und dem hintersten Backenzahn, sowie am Übergange des vorderen Gaumenbogens zur Zunge.

Die gleichmässige Verteilung der Flüssigkeit in der Submukosa des Septum ist Übungssache. Zur Eröffnung der Kieferhöhle von der Fossa canina nach Desault oder von einer Alveole aus nach Cowper infiltriert man die Submukosa des Alveolarfortsatzes direkt unter der Umbiegungsstelle seiner Schleimhaut in die Wangenschleimhaut, etwa in der Gegend des zweiten Prämolarzahnes. Der Einstich soll nach oben, in der Richtung nach der Austrittsstelle des 2. Trigeminusastes aus dem Knochen, gehen. Zwei Minuten später infiltriert man auch die Gaumenschleimhaut in der gleichen Höhe. Aussen sind etwa 3 bis 4, am Gaumen 1 bis 2 ccm nötig. Die Anästhesie ist 5 Minuten nach der zweiten Injektion vollkommen, nicht nur für die breite Eröffnung der Kieferhöhle, sondern auch für die Extraktion eines jeden in ihrem Bereiche stehenden Zahnes. Bei den Methoden von Luc-Caldwell und von Denker ist ausserdem die Schleimhautanästhesierung im unteren Nasengange und an der unteren Muschel nötig.

Auch die Operation der Stirnhöhlenempyeme nach Killian ist in Lokalanästhesie möglich. Man verwendet dazu in Verbindung mit der intranasalen Kokainanästhesierung der Siebbeingegend die regionäre

subkutane Infiltration

im Bereiche des Operationsgebietes mittelst der Novokain-Adrenalin-Lösung.

Die subkutane regionäre Infiltration nach Schleich oder die zirkuläre Analgesierung nach Hackenbruch lässt sich auch bei äusseren Operationen am Kehlkopfe und der Luftröhre (Laryngofissur, Tracheotomie), ja sogar bei der Exstirpation des Kehlkopfs verwenden.

Ferner gelingt es mit diesen Methoden, alle Operationen an der Ohrmuschel und im Gehörgange, sowie die Aufmeisselung des Warzenfortsatzes und die Eröffnung und Ausräumung sämtlicher Mittelohrräume, die sogenannte Radikaloperation, schmerzlos auszuführen.

Zur Anästhesierung der Ohrmuschel ist die zirkuläre Infiltration mit Novokain-Adrenalin (s. o.) unter oberflächlichen flachen Einstichen in der Ansatzlinie geeignet. Man braucht nur wenige Einstiche, da man von einem aus, nachdem man eine Quaddel erzielt hat, die Nadel parallel der Hautfläche weiterschieben und dann weiter infiltrieren kann. Will man einen Gehörgangsfurunkel schmerzlos aufschneiden, so infiltriere man den mittleren Teil der hinteren Ansatzlinie, warte zwei Minuten und steche dann in der Ansatzlinie 1 ½ bis 2 cm tief zwischen den häutigen und knöchernen Gehörgang ein. Bei dem Einstechen

muss man jeden Druck auf den Furunkel vermeiden und dann sehr langsam in der Tiefe infiltrieren.

Für die Aufmeisselung des Warzenfortsatzes und die Radikaloperation infiltriere man die Haut in der ganzen Ansatzlinie der Muschel sowie auf dem Warzenfortsatze, und zuletzt die Weichteile zwischen häutigem und knöchernem Gehörgange wie beim Furunkel.

Zur Anästhesierung des Trommelfells empfiehlt Ruprecht folgendes Verfahren: eine etwa bohnengrosse Menge von Alypin wird mit zwei Tropfen Suprareninlösung (1 : 1000) verrührt; in diesen Brei wird ein Watteflöckchen getaucht und dann mit dem Brei auf das Trommelfell gebracht, so dass dieses, namentlich in seinem oberen Teil, von dem Brei bedeckt wird.

Über die Analgesierung im Gebiete des Nervus laryngeus superior durch Alkoholinjektion s. bei der Kehlkopftuberkulose.

3. Ohren-, Nasen- und Halsverbände.

Weder die Lehrbücher der Chirurgie noch die der Verbandlehre geben eine genügende Anleitung zur Anlegung von Ohren-, Nasen- und Halsverbänden. Da nun ein schlecht sitzender Verband den Kranken belästigt und ihn nicht genügend vor Wundinfektionen schützt, sollen die schwierigeren in unserem Gebiete vorkommenden Verbände hier beschrieben und abgebildet werden.

Fig. 63.
Isolierung der Ohrmuschel mit Watte.

Bei Eingriffen an der Ohrmuschel und im Gehörgange müssen wir das äussere Ohr so isolieren, dass die benachbarten Haare nicht mit der Wunde und den Instrumenten in Berührung kommen. Hierzu dient ein durchlöchertes Stück einer Wattelage, dessen Anwendung aus Fig. 63 ersichtlich ist. Auch bei der Nachbehandlung der Totalaufmeisselung der Mittelohrräume vom Gehörgange aus ist diese Isolierung der Ohrmuschel empfehlenswert.

Ein ebensolches durchlöchertes Wattestück dient zur Unterpolsterung des freistehenden Ohrmuschelteiles beim Ohrverbande, kann aber hier auch durch Gazebäusche ersetzt

Fig. 65 und Fig. 66. Doppelseitiger Ohrverband.

Fig. 64.
Einseitiger Ohrverband.

Fig. 67.
Funda nasi.

werden. Der Ohrverband wird in gleicher Weise bei Erkrankungen und Operationen an der Ohrmuschel wie auch am Warzenfortsatze angelegt. Im letzteren Falle geht

ihm natürlich die Tamponade der Operationswunde voraus. Der Verband selbst (Fig. 64) beginnt mit der eben beschriebenen Unterpolsterung der Muschel. Darauf folgt die Bedeckung der Muschel und ihrer Umgebung mit dem Verbandmateriale und schliesslich die Fixierung des Ganzen mit Bindentouren. Dabei ist es nicht nötig, wie noch vielfach geschieht, die Bindentouren um den Unterkiefer oder gar um den Hals herum zu führen. Ich verwende seit 23 Jahren Verbände, die Hals und Kiefer freilassen, zur grossen Zufriedenheit derjenigen Kranken, die vorher einmal das Miteinwickeln des Unterkiefers und des Halses am eigenen Leibe kennen gelernt hatten. Meine sogleich zu beschreibenden Verbände, die für alle Krankheiten des Ohres und fast alle ihre Komplikationen brauchbar sind, sitzen, wenn sie genau nach Vorschrift angelegt wurden, so gut, dass sie nur bei ganz unbändigen Kindern noch mit einer Stärkebinde befestigt werden müssen. Selbst für den doppelseitigen Verband genügt eine Binde von 5 m Länge; ihre Breite ist je nach der Grösse des Kopfes 4—6 cm. Die erste Bindentour beginnt auf der Haargrenze an der Stirn und geht über die Mitte des das Ohr und seine Umgebung dekkenden Haufens Gaze. Die nächste

Fig. 68.
Nasenverband.

Fig. 69.
Fixation des Halsverbandes am Thorax.

Tour fasst den Vorderkopf etwas höher, die Gaze etwas tiefer, die folgende den Vorderkopf tiefer und die Gaze höher, und so abwechselnd fort, bis die Gaze von der Mitte an allmählich bis zu ihrer oberen und unteren Grenze bedeckt ist und der Verband, einerseits am breit umfassten Vorderkopfe, andererseits schmal in die Nackenbeuge eingefügt, festen Halt gewonnen hat. Das gesunde Ohr bleibt frei, die Bindentouren gehen über ihm hin und dürfen nicht auf der Muschel reiten. Wie der doppelseitige Verband anzulegen ist, ergibt sich aus dem Gesagten und den Abbildungen Fig. 65 und 66 von selbst.

Feuchte Ohrverbände bedürfen, ehe sie mit der Binde fixiert werden, der Bedeckung mit einem weichen, impermeabelen Stoffe (Öllinnen, Billroth-Battist).

Unter welchen Verhältnissen auch der Gehörgang mit dem trockenen oder feuchten Verbandstoffe auszufüllen ist, wird an geeigneten Stellen gesagt werden.

Bei dem Verbande nach der Operation eines Stirnhöhlenempyems läst sich die Bedeckung des gleichseitigen Auges nicht umgehen. Vor Druck schützt man dieses durch Auflegung dicker flacher Verbandstofflagen, die auf Stirn, Jochbogen und Nasenrücken ruhen. Die Bindentouren, welche über das Auge gehen, dürfen nicht fest angezogen werden.

Die Fixation von Nasenverbänden mit der beiderseits bis nahe zur Mitte längsgeschlitzten und über den Schlitz gekreuzten Binde (Funda nasi, Fig. 67) ist nicht sicher genug. Man nimmt besser (s. Fig. 68) eine ungeschlitzte schmale (4 cm) Binde, gibt derselben durch mehrere, sich völlig deckende Touren um den grössten Umfang des Kopfes einen sicheren Halt, führt dann eine Tour von oben her unten um die Nase und dann wieder um den grössten Umfang des Kopfes, geht darauf in die Nackenbeuge hinunter und von der anderen Seite oben über die Nase, um den Nacken herum und wieder hinauf zu den ersten Fixationstouren; schliesslich fixiert man die Touren an allen Kreuzungsstellen untereinander mit Sicherheitsnadeln.

Einfache zirkuläre Halsverbände rutschen bei Kopfbewegungen von oben und unten zusammen, so dass sie schmal werden und die Wunde oft nicht mehr völlig decken, und wenn der Kranke den Kopf oft dreht, verschieben sie sich auch ringsum. Die Halsverbände bedürfen deshalb sowohl einer Befestigung ihrer Touren untereinander mit Sicherheitsnadeln, als auch, zur Verhütung der zirkulären Verschiebung, einer Fixation am Thorax, wie aus Fig. 57 ersichtlich ist.

Steht eine Wunde am Halse in Verbindung mit einer solchen in der Ohrgegend (Operation einer Mastoiditis mit Senkungsabszess am Halse oder mit gleichzeitiger Jugularisunterbindung), so kann man die retroaurikuläre und die Halswunde mit einem Verbande decken. Man beginnt mit dem Ohrverbande wie oben beschrieben, legt dann mit der gleichen Binde die nötigen Touren um den Hals und führt die letzten Touren wieder über den Ohrverband. Hierzu ist eine längere Binde nötig als zum einfachen Ohrverbande.

B. Die Krankheiten der Nase und ihrer Nebenhöhlen.

1. Anatomische, physiologische, pathologische und therapeutische Vorbemerkungen.

Anatomie und Physiologie.

Die Anatomie der Nase und ihrer Nebenhöhlen wird als bekannt vorausgesetzt, doch möge sich der Leser mit Hilfe der Figg. 25 bis 29 auf S. 35 bis 39, sowie der Abbildungen im Kap. B. 10 die komplizierten Verhältnisse ins Gedächtnis zurückrufen.

Physiologisch kommen der Nase zwei Hauptfunktionen zu: sie dient der Respiration als Anfangsteil des Atemweges und vermittelt die Geruchswahrnehmung. Ferner ist sie von Bedeutung als Resonanzraum für Stimme und Sprache, und schliesslich dient sie als Schutzorgan für die tieferen Luftwege, ja für den ganzen Organismus, indem sie die Atemluft vorwärmt, durchfeuchtet und von Staubbeimengungen reinigt, sowie das Vorhandensein giftiger Gase in der Atemluft durch den Geruch anzeigt.

Über den Geruchsinn s. Kap. B, 9.

Folgen der behinderten Nasenatmung.

Vorbedingung für den normalen Ablauf aller dieser Funktionen ist die freie Durchgängigkeit der Nase und des Epipharynx. Fehlt diese, so treten mancherlei Schädigungen auf. Schon die einfache Beschränkung des Atemweges in einer oder beiden Nasenhälften schädigt auf rein mechanischem Wege die Schleimhaut im ganzen Tractus respiratorius: das Einatmen führt notwendig bei jeder Art von Nasenenge zur Verdünnung der hinter ihr in den Atemwegen befindlichen Luft. Die Folge dieser Luftverdünnung ist ein Ansaugen von Blut in die Schleimhaut des ganzen, hinter der engen Stelle gelegenen Luftweges.

Diese inspiratorische Schleimhauthyperämie wird natürlich während der Exspiration wieder rückgängig, falls das Herz normal arbeitet; aber die regelmässige abnorme Ansaugung

bei jedem der ca. 26000 täglichen Atemzüge kann nicht ohne Wirkung auf die Ernährungsverhältnisse der Schleimhaut bleiben. Erfahrungsgemäss bildet in solchen Fällen — namentlich bei gleichzeitiger Anämie und Herzschwäche, welche den Ausgleich stören — die Schleimhaut des ganzen Tractus respiratorius einen Locus minoris resistentiae, und jede Art von Schädigung führt da zu einem „Katarrh". Auch eine Kollapsinduration der Lungenspitzen, die leicht mit einer beginnenden tuberkulösen Spitzeninfiltration verwechselt werden kann, will man infolge mangelhafter Nasenatmung beobachtet haben. Zum Tractus respiratorius gehören auch die pharyngealen Tubenmündungen und unter Umständen sogar die Paukenhöhlen; so kann man bei Leuten mit Nasenenge und atrophischen Trommelfellnarben bisweilen eine regelmässige inspiratorische Einziehung und exspiratorische Vorwölbung der dünnen schlaffen Narben beobachten.

Ist der Luftweg in der Nase oder im Epipharynx stark verengt oder gar völlig geschlossen, so wird die Nasenatmung durch die Mundatmung ersetzt. Diese zieht dann weitere Schädigungen nach sich. Die durch den Mund eingeatmete Luft wird nicht so ausgiebig vorgewärmt, durchfeuchtet und von Staub gereinigt wie auf dem längeren und engeren Wege durch die Nase; sie schädigt deshalb die tieferen Atemwege durch ihre ungeeignete Beschaffenheit. Im Schlafe wird dazu noch die Mundatmung zeitweilig unterbrochen, so dass Erstickungsanfälle auftreten können, denn im Schlafe mit verlegter Nase und offenem Munde sinkt die Zunge leicht zurück und wird dann gegen den weichen Gaumen aspiriert, wodurch dem Kranken die letzte Möglichkeit zum Atmen genommen ist; in der Erstickungsnot wirft er sich unruhig umher und erwacht dann soweit, dass er die Zunge wieder in die richtige Lage bringen kann; kaum ist er wieder eingeschlafen, so beginnt dasselbe Spiel von neuem.

Bei Kindern sind diese quälenden Zustände oft von ängstlichen Träumen begleitet, die, wie es auch Angstzustände im Wachen tun, zum unfreiwilligen Abgang des Urins führen können. Diese Art von Enuresis nocturna hört nach meiner und anderer Erfahrung stets auf, sobald die Nasenatmung (z. B. durch Entfernung einer hyperplastischen Rachenmandel) wiederhergestellt ist, und darf nicht mit der weit häufigeren Enuresis aus anderen Gründen verwechselt werden.

Die Verlegung der Nasenatmung stört ferner die Ernährung, denn wer durch den Mund atmen muss, kann nicht ordentlich kauen: der Bissen wird schlecht verkleinert und hastig geschluckt, damit der Atemweg schnell wieder frei wird. Säuglinge mit verlegter Nase müssen, um beim Trinken atmen zu können, die Brust oder die Flasche häufig loslassen.

Müssen Kinder lange Zeit durch den Mund atmen, so treten Veränderungen am wachsenden Oberkiefer ein. Bei der Mundatmung liegt die Zunge nur im Unterkiefer; dem Oberkiefer fehlt infolgedessen der normale Gegendruck der Zunge gegen den durch das Offenstehen des Mundes gesteigerten äusseren Wangendruck. Dadurch wird der Gaumen eng, schmal und hochgewölbt.

Merkwürdig ist, dass bei Verlegung der Nasenatmung durch Hyperplasie der Rachenmandel der Oberkiefer noch eine besondere Eigentümlichkeit zeigen kann, die bei angeborenen

Nasenverschlüssen (z. B. Choanalatresie), sowie bei früh erworbenen andersartigen Verlegungen (traumatische Septumdeviation) stets fehlt. Ist nämlich die Nasenatmung durch Rachenmandelhyperplasie zur Zeit des Wechselns der mittleren Schneidezähne dauernd behindert, so knickt der Alveolarrand an der Verbindungsstelle der beiden Oberkieferknochen

Fig. 70 und 71.
Missgestaltung des Oberkiefers infolge von Hyperplasie der Rachenmandel.

ein, so dass er in der Horizontalebene vorn nicht abgerundet, sondern spitz V-förmig (Fig. 70 und 71) erscheint (Körner). Es muss das an bisher nicht genügend aufgehellten Ernährungsstörungen bei den an Rachenmandelhyperplasie Leidenden liegen.

Auch die Thoraxwölbung bildet sich bei frühzeitig eingetretener Behinderung der Nasenatmung nicht in normaler Weise aus. Der vermehrte Zwerchfellzug bei der nächtlichen Atemnot bewirkt eine Einziehung der vorderen unteren Teile des Thorax (Fig. 72), die nicht mit rachitischen Thoraxveränderungen (Pectus carinatum, Rosenkranz) verwechselt werden darf.

Für die intakte Funktion des Geruchsinnes ist neben der Durchgängigkeit der Nase eine weitere Vorbedingung, dass das Einstreichen des inspiratorischen Luftstromes in die Regio olfactoria nicht behindert ist (s. Kap. B, 9).

Für den Wohlklang der Sprache und Stimme ist ausser der Durchgängigkeit der Nase auch noch der intakte Abschluss des Epipharynx gegen den Mesopharynx durch den weichen Gaumen Vorbedingung. Der Wohlklang wird aufgehoben sowohl durch jede Verbindung der Mundhöhle mit der Nase (Gaumenspalten oder Defekte, Lähmung des weichen Gaumens) als auch durch jede Verlegung der Nasengänge; dadurch entsteht die Rhinolalia aperta bzw. clausa, die man am Klange sofort unterscheiden kann.

Rhinolalia aperta (offene Nasensprache). „Der Abschluss der Nase durch das Gaumensegel wird erfordert zur Bildung der reinen Vokale und aller Konsonanten, mit Ausnahme der Resonanten m, n, ng, bei denen das Gaumensegel hängen und der Weg zur Nase offen sein muss. Bei der offenen Nasensprache werden die Vokale unrein und näselnd

und die Resonanten drängen sich ungebührlich vor, während die Verschlusslaute durch die Ablenkung eines mehr oder minderstarken Luftstroms durch die Nase mehr oder weniger undeutlich werden" (Kussmaul).

Rhinolalia clausa. „Wenn der Luft beim Sprechen durch hypertrophische Mandeln, Verwachsung des Gaumens mit der Rachenwand, Polypen u. dgl. der Zutritt zu den Choanen verwehrt ist, oder wenn die Choanen selbst durch entzündliche Schwellung, Schleim, Polypen, fremde Körper u. dgl. verschlossen sind, so entsteht der sog. gestopfte Mundton, die vokale Klangfärbung wird unrein und die Bildung der Nasenlaute leidet in verschiedenem Grade Not, je nach dem Grad und dem Ort der Verstopfung" (Kussmaul).

Schliesslich sei noch des störenden Einflusses der behinderten Nasenatmung auf die geistigen Fähigkeiten gedacht. Derselbe macht sich am stärksten geltend, wenn der Nasenverschluss im schulpflichtigen Alter

Fig. 72.
Thoraxveränderung infolge von Hyperplasie der Rachenmandel.

zustande kommt, und wird am häufigsten als Symptom der hyperplastischen Rachenmandel beobachtet. Die Kinder folgen nur mit Mühe dem Unterrichte und werden deshalb oft von Eltern und Lehrern für träge und unaufmerksam gehalten.

Für diesen Zustand hat Guye ohne Not die barbarische Bezeichnung Aprosexia nasalis erfunden (von a privativum und *προσέχειν τὸν νοῦν*, d. h. Unfähigkeit, den Geist dauernd auf etwas zu richten). Er hat als Erklärung dafür die Hypothese aufgestellt, dass die Erkrankung der Nasenschleimhaut die Kommunikation zwischen den Lymphbahnen der Nase und des Hirnes beeinträchtige, und dass es sich also um eine cerebrale Störung handle. Es handelt sich aber nur um ein Ermüdungssymptom. Ein Kind, dessen Nachtruhe

beständig gestört ist, kommt müde zur Schule, und wenn es dann noch infolge eines den Nasenverschluss oft begleitenden Tubenkatarrhs schlecht hört und seine Aufmerksamkeit deshalb besonders stark anstrengen muss, um den Lehrer zu verstehen, ist es bald mit allen seinen Kräften am Ende.

Allgemeine Therapie der Nasenkrankheiten.

Wenn auch eine wirksame Desinfektion im Innern der Nase nicht möglich ist, wird man doch bestrebt sein, vor jedem operativen Eingriffe die Nasengänge von Blut, Schleim oder Eiter (in flüssigem oder angetrockneten Zustande) auf eine Weise zu reinigen, die keinerlei Verletzung der Schleimhaut herbeiführt. Wenn hierzu ein sanftes Ausschnauben (jeder Seite für sich) nicht genügt, kommen Verfahren in Betracht, die bei den betreffenden Krankheiten besprochen werden sollen.

Die Anästhesierung der Nasenschleimhaut ist bereits auf S. 64 bis 67 besprochen.

Die Tamponade der Nase wird bei der Epistaxis und bei der Ozäna besprochen werden.

Über die Anwendung der Galvanokaustik in der Nase s. bei Rhinitis hypertrophica. Ebenda findet man das Nötige über Nasenduschen und Nasenspülungen.

2. Die Krankheiten der Nasenhaut und des Vestibulum nasi.

Die vorderen Synechien

zeigen sich in einer Verwachsung eines oder beider Nasenflügel mit dem Septum. Sie können angeboren sein; am häufigsten sind sie aber die Folge von geschwürigen Prozessen (Lues, Lupus, Diphtherie) oder von Verätzungen. Die Verwachsung liegt meist $^1/_2$—1 cm hinter dem Rande des Nasenloches; hier stösst die Sonde auf einen blindsackartigen Verschluss. Ist die Verwachsung beiderseitig, so macht sie eine operative Trennung nötig.

Um die Wiederverwachsung zu verhindern genügen die Trennung und das Einlegen von Prothesen nicht; es sind vielmehr umständlichere Methoden nötig, von denen nach meiner Erfahrung die Exzision des ganzen im Bereiche der Synechie liegenden Septumteiles die besten Erfolge aufweist.

Die sonstigen Krankheiten der Nasenhaut sind naturgemäss die gleichen wie die der ganzen Körperhaut und verlaufen ebenso wie diese. Sie werden deshalb hier nicht besprochen. Nur wenige Besonderheiten seien im folgenden erwähnt.

Die Nasenspitze ist leicht dem

Erfrieren

ausgesetzt. Sie wird dabei anfangs blass und gefühllos (Kontraktion der Kapillaren), später hochrot, wobei brennender Schmerz auftritt (Lähmung der Kapillaren). Die Volksmedizin widerrät die Anwendung der Wärme und wendet Reibungen mit Schnee an; doch vergeht dieser Zustand auch ohne Behandlung meist schnell. Schwerere Grade von Erfrierung mit Bläschen- und Geschwürsbildung sind hier wegen der reichlichen Gefässversorgung äusserst selten. Eine dauernde Röte der Nasenspitze,

das Erythem,

ist selten die Folge einer Erfrierung; häufiger stellt es sich nach Sonnenbrand ein. Bei Frauen findet man es in Verbindung mit Menstruationsstörungen oder als Folge des Schleiertragens; manchmal ist es auch durch entzündliche Vorgänge im Innern der Nase verursacht. Die Behandlung besteht bei den letzteren Fällen in der Beseitigung der Ursache; beim Sonnenbrande in Bestreichung mit irgend einer Salbe. Chronische Nasenröte lässt sich durch tägliches Anstreichen mit Collodium elasticum bessern.

Unter den

Verletzungen

der äusseren Nase sind die Abtrennungen durch scharfe Instrumente oder Waffen und durch Tier- oder Menschenbisse von Bedeutung. Das abgetrennte Stück heilt nach sorgfältigem Nähen bisweilen wieder an, selbst wenn schon einige Zeit zwischen Verletzung und Naht verstrichen ist.

Dem Heidelberger Paukarzte Hoffacker gelang die Anheilung abgehauener Nasenspitzen wiederholt, einmal sogar noch nach 25 Minuten; ja es werden einige Fälle berichtet, in denen bis zur Naht Stunden verstrichen waren und doch noch Anheilung zustande kam. Sicherer ist der Erfolg, wenn noch eine Hautbrücke erhalten ist.

Häufiger als die Abtrennungen sind die Aufreissungen der Nase durch Haken oder Nägel an Wänden und Türen, Dornen und Aststümpfen an Bäumen, Zwingen von Regenschirmen und Spazierstöcken usw.

In jedem Falle von Abtrennung oder Aufreissung der Nase ist die Blutung vor der Naht auf das Sorgfältigste zu stillen, die Wundränder sind genau aneinander anzulegen und die Fäden dünn zu wählen und nahe aneinander zu legen. Ein Verband ist dann völlig überflüssig. In geeigneten Fällen wird auch innen genäht und die Nase im Bereiche der Verletzung mit Jodoformgaze tamponiert.

Über den Ersatz fehlender Nasen mittelst der Rhinoplastik findet man Ausführliches in den Lehrbüchern der Chirurgie. Hier sei nur der schönen Methode von König jun. gedacht, der fehlende Nasenflügel durch Stücke aus der Ohrmuschel ersetzt hat.

Als Prothesen dienen künstliche Nasen aus Silber oder Aluminium, die in der Farbe der Haut bemalt und an einem Brillengestelle befestigt werden. Einer meiner Kranken formte

sich alltäglich die durch Lupus zerstörte Nasenspitze aus einem hautfarbigen Gemenge von weissem Bleipflaster, vegetabilischem Wachs und Karmin vor dem Spiegel und brachte auf ihr mittelst eines Zahnstochers auch „Talgdrüsenlöcher" an. Wer sein Geheimnis nicht schon kannte, merkte es nicht; ehe ich es wusste, hatte ich ihm die Nasenspitze gehoben,



Fig. 73.
Rhinophyma.

um den Tubenkatheter einzuführen; er zog entsetzt den Kopf zurück und die Nasenspitze klebte an meinen Fingern.

Unter den

Tumoren

ist ein einziger der äusseren Nasenhaut eigentümlich: das Rhinophyma (Fig. 73).

Es besteht in einer einfachen zirkumskripten Hypertrophie, an der alle Hautelemente, die Drüsen, die Haarbälge und das Unterhautzellgewebe, teilnehmen. Man trägt es mit dem Messer ab und deckt die Schnittfläche mittelst Transplantationen nach Thiersch. —

Die ventilartige Verengerung des Naseneinganges durch inspiratorisches

Ansaugen der Nasenflügel

ist die Folge einer Erschlaffung oder mangelhaften Innervation des Musculus levator alae nasi. Man findet sie bei anämischen und heruntergekommenen Leuten, ferner bei solchen, die sich infolge einer tiefer gelegenen Nasenstenose der Nasenatmung entwöhnt haben, und schliesslich auch als Teilerscheinung der Lähmung des Nervus facialis. Die Behandlung des Leidens besteht in Bekämpfung der genannten Ursachen und wird durch Übungen im Heben der Nasenflügel, die der Kranke vor dem Spiegel kontrolliert, wirksam unterstützt. Während körperlicher Anstrengungen, die ein vermehrtes Luftbedürfnis zur Folge haben, und in der Nacht hält man die Nasenflügel durch einen geeigneten Dilatator vom Septum ab. Das Feldbauschsche Instrument (Fig. 74) ist hierzu geeignet. Der Arzt muss die richtige Nummer aussuchen und eventuell durch Biegen den räumlichen Verhältnissen anpassen. Noch bequemer ist die Einbringung je eines festgeballten kirschkerngrossen Watteknollens in beide Spitzentaschen (s. u.), wodurch die Flügel nach aussen gedrängt werden, ohne dass der Atemweg verlegt wird (Heermann).

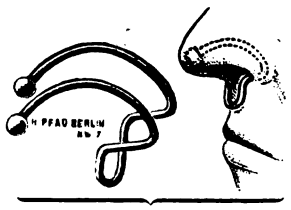

Fig. 74.
Feldbauschs Nasenerweiterer.

Über die einseitige Ansaugung des Nasenflügels bei Septumluxationen siehe S. 83.

Entzündungen in den Spitzentaschen.

Die oben erwähnte Spitzentasche ist der vorderste und oberste Teil des Vestibulum nasi. Sie ist nur nach hinten offen, sonst überall, auch unten, von der Haut der Nasenspitze und vom Septum gebildet. Man macht sie dem Auge zugänglich, indem man einen kleinen Kehlkopfspiegel in das Nasenloch einführt. Ihre innere Auskleidung ist eine Fortsetzung der äusseren Haut mit allen ihren Elementen: Haaren (Vibrissae) mit tiefen Haarbälgen und den dazu gehörigen Schweiss- und Fettdrüsen, sowie verhorntem Plattenepithel. Entzündungen in den Haarbälgen ver-

raten sich durch ein stechendes oder spannendes Gefühl, sowie durch Rötung an der Nasenspitze; mitunter führen sie hier auch zur Bildung eines Furunkels, oder ein Erysipel nimmt von ihnen aus seinen Ursprung. Um die lästige Haarbalgentzündung zu beseitigen, muss man die Haare aus den kranken Bälgen mit einer Zilienpinzette ausreissen und Wattekugeln, die mit einer Salbe überzogen sind, in den Spitzentaschen tragen lassen.

Schrunden am Naseneingang

finden sich oft neben den Entzündungen in den Spitzentaschen, ferner bei allen inneren Nasenkrankheiten, welche ein eitriges Sekret liefern, endlich bei Kindern mit lymphatischer Diathese. Sie zeigen sich als oberflächliche Einrisse mit Entblössung des Corium und sind meist schmerzhaft. Die Behandlung besteht neben der Bekämpfung der Ursache in Ätzungen, z. B. mit Argentum nitricum, und nachfolgender Anwendung von Salben.

3. Die Krankheiten des knöchernen und des knorpeligen Nasenskelettes.

Zur anatomischen Orientierung sind die Figuren 25 bis 29 auf S. 35 bis 39 zu beachten.

Als Bildungsstörungen am knöchernen Nasenskelett sind zu nennen: die Atresie der Choanen, das Auftreten von Zähnen in der Nase, sowie die Concha bullosa.

Die Atresie der Choanen

ist fast immer ein angeborener Zustand; eine oder beide hintere Nasenöffnungen zeigen sich durch ein knöchernes, selten nur membranöses Diaphragma verschlossen. Ein erworbener narbiger Verschluss an der gleichen Stelle kommt sehr selten infolge von Lues vor. Der angeborene beiderseitige Choanenverschluss verrät sich schon beim Neugeborenen durch ausschliessliche Mundatmung und Störung des Saugens (s. S. 73). Allmählich bildet sich dann die auf S. 74 beschriebene Gaumenveränderung aus. Die Diagnose ist leicht. Beim Erwachsenen sieht man mittelst der hinteren Rhinoskopie die Choane durch eine glatte Wand verschlossen. Bei Säuglingen misst man mit der Sonde den Abstand der hinteren Rachenwand vom Rande der Oberlippe, führt dann die Sonde durch den unteren Nasengang ein, bis sie auf Widerstand stösst, misst dessen Entfernung vom unteren Rande des Nasenloches und vergleicht beide Masse: war die Sonde durch die Nase 1 1/2—2 cm weniger tief eingedrungen als durch den Mund, so ist die Choane verschlossen. Zugleich lässt die Sondierung erkennen, ob der Verschluss knöchern oder membranös ist. Bei offener Choane kann man die durch die Nase eingeführte Sonde mit dem Finger im Epipharynx fühlen, bei verschlossener natürlich nicht. Eine operative Beseitigung dieser Atresie ist nur bei Erwachsenen möglich, aber auch hier haben die verschiedensten Operationsmethoden einen narbigen Wiederverschluss selten verhüten können.

Das Auftreten von

Zähnen in der Nase

und in der Kieferhöhle ist die Folge einer Verlagerung und Inversion einzelner Zahnkeime oder der Verdrängung überzähliger Zähne (Fig. 75).

Fig. 75.
Nasenzahn.

Concha bullosa.

Eine versprengte Siebbeinzelle am vorderen Ende der mittleren Muschel kann durch Knochenabbau innen und Knochenansatz aussen wachsen und dann den ganzen mittleren Teil einer Nasenhälfte ausfüllen und das Septum nach der entgegengesetzten Seite verdrängen. Das Wachstum einer solchen Knochenblase erfolgt ohne Symptome, bis die betreffende Seite für die Luft undurchgängig wird oder der Druck auf das Septum Schmerz zwischen Nasensattel und Augenhöhle, oder auch reflektorisches Tränenträufeln auf der gleichen Seite erregt. Von der Schleimhauthypertrophie am vorderen Ende der mittleren Muschel lässt sich die harte Concha bullosa leicht mit der Sonde unterscheiden. Sie ist leicht zu entfernen, indem man ein Loch in sie einbricht und von diesem aus mit schneidenden

Nasenzangen (Conchotomen) die Wände stückweise abträgt. Manchmal gelingt auch die Abtragung mit dem Drahtschlingenschnürer. Die Knochenblasen enthalten oft polypöse Schleimhautexkreszenzen und bisweilen Eiter.

Osteome.

Knochengeschwülste in der Nase und ihren Nebenhöhlen sind sehr selten. Sie entstehen gewöhnlich in der Stirnhöhle oder im Siebbeine und verdrängen beim Wachstum die Nachbarteile. Oft sind sie dünn gestielt und manchmal ist der Stiel unterbrochen, so dass der Tumor frei wie ein Fremdkörper in der Nase oder in einer der Nebenhöhlen liegt. Man kann sie an ihrer Härte erkennen, wenn sie in der Nase der Sonde, oder an der Stirn und in der Orbita dem fühlenden Finger zugänglich werden.

Knochen- und Knorpelfrakturen der Nase.

Die Nasenbeine bilden einen starken Schutz des knöchernen Septumteiles, so dass Brüche des knöchernen Septums nur zusammen mit solchen der Nasenbeine vorkommen, während der nicht von den Nasenbeinen geschützte Septumknorpel auch allein gebrochen und aus seinen Verbindungen heraus luxiert werden kann.

Bei frischen Knochen- und Knorpelfrakturen der Nase findet man gewöhnlich das Septum durch submuköse oder subperichondrale Blutergüsse (Hämatome) stark verdickt. Zunächst ist Ruhe und Eisapplikation zu empfehlen. Sobald der Einblick in die Nase möglich ist, versuche man, wenn nötig in Narkose, die dislozierten Teile durch äussere und innere Manipulationen wieder in die richtige Lage zu bringen und durch Tamponade mit Jodoformgaze in ihr zu erhalten. Die Gaze muss nach zwei Tagen gewechselt werden, und kann nach etwa 5 bis 6 Tagen oder schon früher weggelassen werden.

Die sehr häufigen

Verbiegungen (Deviationen) und Leisten- oder Dornbildungen (Cristae und Spinae) an der Nasenscheidewand

sind entweder die Folge einer, nicht selten schon im frühen Kindesalter erfolgten Fraktur — Kinder fallen ja oft auf die Nase — oder sie entstehen durch abnorm starkes Wachstum des zwischen Nasenboden und Nasendach eingefügten Septum oder auch durch Hinaufrücken des harten Gaumens infolge dauernder Mundatmung (s. S. 73).

Die Knorpelbrüche sind zumeist senkrecht und führen dann zu vertikal gerichteten Deviationen, während die Wachstumsanomalien mehr horizontal verlaufende Abweichungen und Ausbiegungen zur Folge haben. Der Vomer nimmt selten Teil an diesen Veränderungen; meist betreffen sie die Lamina perpendicularis des Siebbeins und die Cartilago quadrangularis,

oder letztere allein. Einer Ausbiegung im vorderen oder unteren Teile des Septum entspricht meist eine nach der anderen Seite gerichtete im hinteren oder oberen Teile. Leisten- und Dornbildungen entstehen an der Grenze der Lamina perpendicularis bzw. der Cartilago quadrangularis und des Vomer, indem Lamina und Knorpel ganz oder teilweise aus der oberen Rinne des Vomer seitlich herausgleiten. Auch der vordere freie Rand des Knorpels kann stark seitlich abweichen (sogenannte Septumluxation), so dass er einen Nasenflügel fast berührt, wobei der Flügel während der Inspiration an den abgewichenen Septumrand angesogen, und damit die betreffende Nasenhälfte bei der Atmung ausgeschaltet wird.

Die Diagnose der Verbiegungen, Leisten und Dornen des Septum gelingt leicht mit Spiegel und Sonde. Schwieriger kann die Indikationsstellung zu ihrer Beseitigung sein. Natürlich muss man operativ vorgehen, wenn sie die Nasenatmung völlig aufheben, oder so stören, dass der Betroffene darunter leidet (s. S. 72 bis 76), oder wenn sie Reflexneurosen auslösen (s. Kap. B, 8), oder andere notwendige Eingriffe in der Nase, z. B. die Behandlung von Nebenhöhlenempyemen, verhindern. Wurden sie aber viele Jahre ohne merklichen Nachteil ertragen, so lasse man sie in Ruhe, namentlich bei älteren Leuten!

Über die Behandlung infizierter Hämatome s. u. beim Septumabszesse.

Alle Operationen am Septum können nach lokaler Anästhesierung und Anämisierung (s. S. 67) ausgeführt werden. Zur Beseitigung von schlanken Dornen und dünneren Leisten kommen nur noch schneidende Zangen, besonders das Struykensche Conchotom, und Meissel, seltener Uhrfedersägen, in Betracht. Die Anwendung des galvanischen Brenners und der Elektrolyse ist wohl allseitig verlassen. Die sogenannten Septumluxationen beseitigt man einfach durch Abtragen des verbogenen und oft auch aus der Nase hervorragenden, abgewichenen Septumrandes in toto mit der Cooperschen Schere, schiebt dann Schleimhaut und Perichondrium mit einem kleinen Raspatorium etwas von der Knorpelwunde zurück, trägt auch den so entblössten Knorpelteil ab, vereinigt dann die Weichteilwunde durch 2 bis 3 Catgutnähte und deckt sie durch Aufstreichen irgend einer Salbe.

Reicht die Deviation des Septum weiter in die Tiefe, oder besteht sie nur in der Tiefe, so kommt die Killiansche subperichondrale Resektion in Anwendung.

Diese ist eine ausserordentlich erfolgreiche, aber recht schwierige Operation. Ein vertikaler Schnitt, je nach der Art des Falles auf der konkaven oder konvexen Seite des verbogenen Septum, durchtrennt Schleimhaut und Perichondrium. Von ihm aus wird das Perichondrium stumpf vom Knorpel abgelöst, erst auf der Seite des Schnittes, dann auf der

anderen, indem man entweder den freien Rand des Septum subperichondral umgeht oder den Knorpel bis zum Perichondrium der anderen Seite durchtrennt. Ist die Weichteilbedeckung des Septum — eventuell auch am knöchernen Teile — beiderseits abgehoben, so wird der entblösste Knorpel und Knochen herausgeschnitten, wobei aber vorn oben soviel stehen bleiben muss, dass der Nasenrücken nicht einsinken kann. Bei guter Ausführung hat man dann nur eine lineäre, nicht penetrierende Septumwunde, die gewöhnlich per primam heilt, nachdem man die beiden Weichteilblätter durch Tamponade beider Nasengänge aneinander gelegt hat.

Schussverletzungen

der Nase sind meist mit Zertrümmerung des Schädels verbunden und dadurch tödlich. Ist die Schädelhöhle intakt geblieben, so ist die Prognose günstig, und das Geschoss, dessen Sitz man mit dem Röntgenverfahren erkennt, heilt, wenn es nicht entfernt wird, leicht ein.

Ich habe zwei Nasenschüsse mit günstigem Ausgange gesehen. Ein junger Mann hatte sich mit einem Revolver in die rechte Schläfe geschossen. Die Kugel hatte den rechten Nervus opticus durchtrennt und das Auge wurde blind. Sieben Jahre später traten Schmerzen links neben dem Nasensattel auf. Von vorn und von der Seite aufgenommene Röntgenbilder zeigten, dass die Kugel etwa in der Mitte des linken Siebbeinlabyrinthes sass. Bei der Rhinoskopie war nichts Abnormes zu entdecken. Ich trug deshalb zunächst die linke mittlere Muschel soweit als möglich ab und liess erst diesen Eingriff heilen. Nach 14 Tagen fühlte ich dann die Kugel mit der Sonde und extrahierte sie mit einer gewöhnlichen Kugelzange. Sie war stark deformiert und mit einigen Knochenfragmenten fest verbunden. Der Kranke war von seinen Kopfschmerzen befreit. — Der zweite Fall betraf einen Mann, dem ein Schrotkorn von der Seite her unter dem maxillaren Ansatze des rechten Jochbogens eingedrungen war. Sogleich nach der Verletzung stellte sich eine starke Blutung aus der gleichseitigen Nasenhälfte ein. Elf Tage später kam er zu mir. Ich fand das Schrotkorn, eingehüllt in einen nekrotischen Gewebsfetzen, frei im unteren Nasengange liegen.

4. Die dem Septum narium als Ganzem eigentümlichen Erkrankungen.

Während die Verbiegungen und Missgestaltungen des vorderen Teiles der Nasenscheidewand lediglich eine Veränderung des Knorpels bei normalem Perichondrium und normaler Schleimhaut darstellen, gibt es idiopathische Septumerkrankungen, die sowohl die Schleimhaut als auch die Knorpelhaut und den Knorpel befallen. —

Entzündungen am Naseneingange (s. S. 79) veranlassen den Kranken häufig, wegen des spannenden und stechenden Gefühls mit dem Finger in der Nase zu bohren. Am vordersten Teile des Septum entstehen dadurch leicht kleine Schleimhautverletzungen, die oberflächliche Erosionen und Blutungen in das Stroma der Schleimhaut zur Folge haben. In anderen, vielleicht in den meisten Fällen treten diese Veränderungen auch ohne das Bohren mit dem Finger aus unbekannten Ursachen auf. Die Blutungen in die Schleimhaut führen allmählich zur Bildung gelblicher oder schmutzig

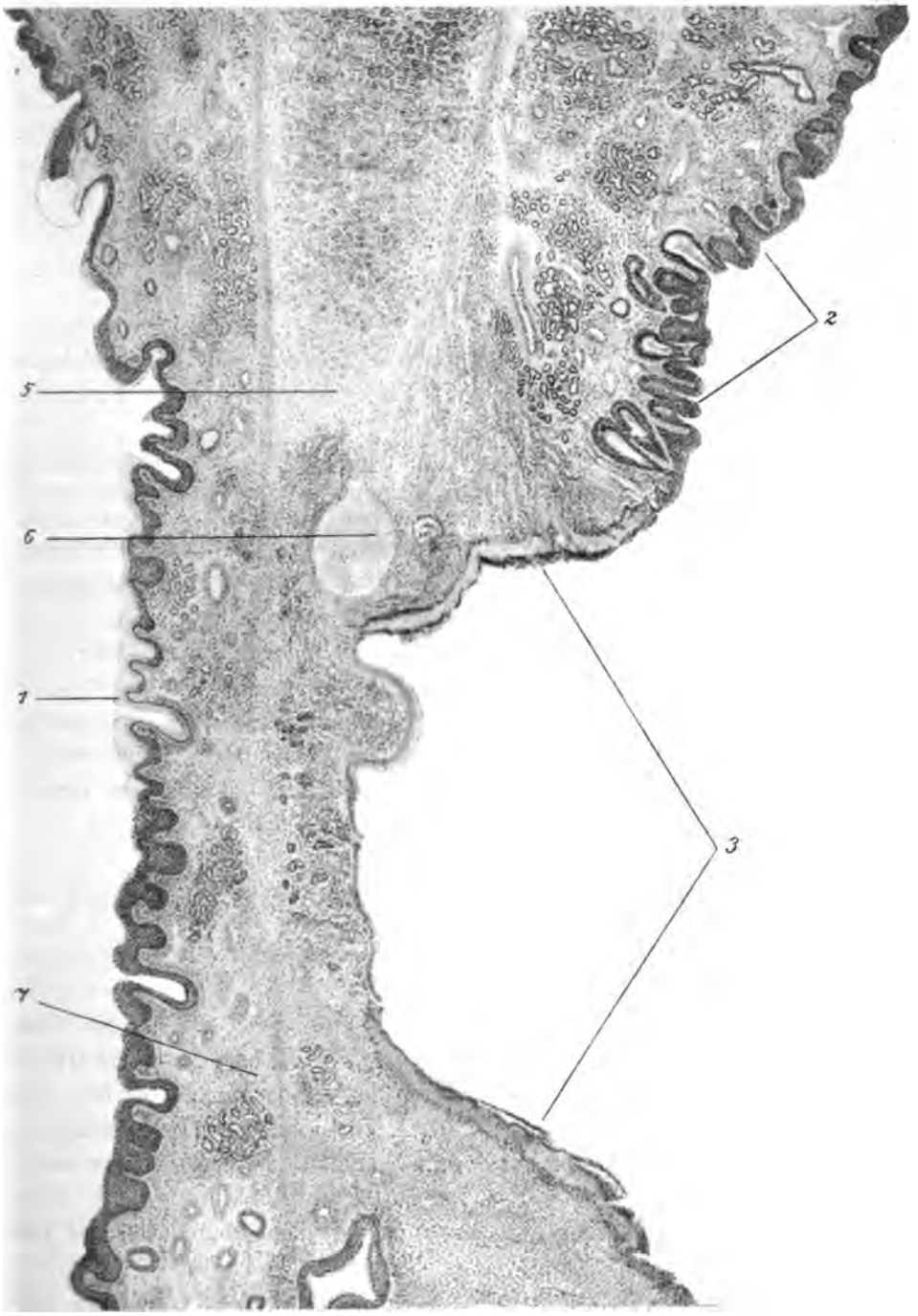

Fig. 76.

Schnitt durch ein Septum narium mit Rhinitis sicca anterior (Ulcus septi perforans). 1. Grossen Teils gut erhaltenes Epithel der gesunden Seite. 2. Normales Epithel auf der Seite des „Ulcus". 3. „Ulcus" mit Epithelmetaplasie. 4. Gesunder Knorpel. 5. Knorpelatrophie am Rande des „Ulcus". 6. Frische Hämorrhagie. 7. Rest des Perichondrium.

gelbbrauner Flecken (Xanthose), und das blutig-eitrige Sekret der Erosionen trocknet zu missfarbigen Krusten am Septum an. Dabei wird die Schleimhaut atrophisch und ihr Flimmerepithel verwandelt sich in Plattenepithel. Schliesslich verfällt auch der Knorpel der Atrophie und es entsteht eine Perforation der Scheidewand. Den ganzen Vorgang (s. Fig. 76) bezeichnet Siebenmann als

Rhinitis sicca anterior,

und die dazu gehörigen Perforationen müssen als idiopathische streng von den durch Syphilis oder Tuberkulose (siehe Kap. B, 6) entstandenen unterschieden werden.

Es ist sehr zu bedauern, dass immer noch viele Ärzte jede Septumperforation für ein Zeichen von Syphilis halten; damit ist schon viel irreparables Unglück angerichtet worden. Eine kleine Perforation lediglich des knorpeligen Teiles des Septum ist niemals syphilitisch, sondern entweder die Folge von Rhinitis sicca anterior oder von Tuberkulose.

Die Rhinitis sicca anterior lässt sich bisweilen mit Erfolg bekämpfen, wenn man die Krusten durch halbe Tage langes Einlegen von Salbentampons aufweicht; sie haften dann am Tampon und werden leicht mit ihm entfernt. In den meisten Fällen erreicht man aber damit nichts; der Prozess schreitet fort, bis sich die Perforation gebildet hat. Darum erspare ich dem Kranken die monatelange und meist vergebliche Salbenbehandlung, indem ich die ganze kranke Stelle aus dem Septum herausschneide.

Aus dem traumatischen Hämatome des Septum (s. S. 82) bildet sich, wenn es infiziert wird, der

Septumabszess.

Gewöhnlich zeigt sich die Erkrankung auf beiden Seiten: die Eitersäcke kommunizieren durch die Bruchstelle des Knorpels. Beim Heben der Nasenspitze sieht man ohne weiteres beide Nasengänge bis fast zum Naseneingange von roten, tumorähnlichen Vortreibungen der Schleimhaut ausgefüllt, die ihren Ursprung am Septum nehmen. Oft ist auch der untere Teil des Nasenrückens geschwollen; bei Druck auf ihn werden beide Eitersäcke dicker, und bei Druck auf den einen derselben mehrt sich der Umfang des anderen.

Ohne Rücksicht darauf, ob es sich noch um ein Hämatom oder bereits um einen Abszess handelt, spaltet man solche Tumoren ausgiebig und fahndet mit der Sonde nach beweglichen Knorpelstücken, die natürlich extrahiert werden müssen. Waren die Abszesse gross, so kann man ein

Stück ihrer Wand ausschneiden, damit sie sich nicht wieder füllen. Tamponade oder Drainage der Abszesse ist selten nötig. Ist ein noch nicht infiziertes Hämatom eröffnet worden, so tamponiert man die Nasengänge locker mit Jodoformgaze. Sieht man den Kranken erst, wenn der Abszess schon durchgebrochen ist, so sind die Säcke kollabiert, und die Durchbruchsstelle kann wie ein syphilitisches oder tuberkulöses Geschwür aussehen.

Bei Influenza und anderen Infektionskrankheiten wurde Perichondritis des Septum beobachtet, die genau so aussah und verlief wie ein gewöhnlicher Septumabszess.

5. Die auf die Nasenschleimhaut beschränkten Erkrankungen.

Nasenbluten (Epistaxis)

ist eine regelmässige Begleiterscheinung der Kontusionen und Brüche der Nase, sowie der Schädelbasisfrakturen, wenn diese durch die Siebbeinplatte oder bis in eine der Nasennebenhöhlen gehen.

Symptomatisch tritt Nasenbluten ein bei bösartigen Geschwülsten in der Nase oder ihren Nebenhöhlen (Karzinom, Sarkom) und bei Nasen-Rachenfibromen, ferner — infolge von Erkrankungen der Gefässwand bzw. Blutdrucksteigerung — bei Arteriosklerose, Hämophilie, Anämie jugendlicher Personen, Morbus maculosus Werlhofii, Skorbut, Leukämie, Nephritis, Leberzirrhose, Herzklappenfehlern und bei akuten Infektionskrankheiten. Auch Stauungen durch äusseren Druck, wie z. B. durch einen zu engen Hemdkragen, sowie Verminderung des Atmosphärendruckes (im Hochgebirge, bei Luftschiffahrten und beim Ausschleussen aus dem Caisson), ferner körperliche Anstrengungen führen oft zu Nasenbluten.

Auch vikariierendes Nasenbluten an Stelle oder vor der Menstruation soll beobachtet worden sein.

Nicht selten, namentlich im Pubertätsalter, sehen wir Nasenbluten auftreten, ohne eine der genannten Ursachen dafür auffinden zu können: spontanes oder, wenn es sich oft wiederholt, habituelles Nasenbluten.

Von besonderer Wichtigkeit sind die Blutungen nach operativen Eingriffen in der Nase. Sie treten, namentlich wenn man in Kokain-Anästhesie operiert hat, oft erst nach $^1/_2$ bis $^3/_4$ Stunden (s. S. 66), manchmal aber auch noch viel später nach der Operation auf.

Noch vor 20 Jahren waren starke postoperative Blutungen aus der Nase viel häufiger als sie heutzutage sind. Dies liegt vor allem an der fast völligen Verdrängung kratzender, quetschender und zerrender Instrumente für die intra- und retronasalen Operationen durch glatt schneidende; ferner an der zunehmenden Erkenntnis der Ärzte, dass auch kleinere

intra- und retronasale Eingriffe nicht ambulatorisch, sondern in der Klinik gemacht werden müssen, damit von den Operierten jede körperliche Anstrengung, die Nachblutungen zur Folge haben kann, wie das Nachhausegehen und Treppensteigen, ferngehalten wird. Nicht selten ist die Ursache des postoperativen Nasenblutens ein enger Hemdenkragen oder Hemdenbund, der das Blut im Kopfe staut. Deshalb muss schon vor dem Eingriffe der Hals von allen beengenden Kleidungsstücken befreit werden.

Mit dem Konstatieren der Blutung ist die Diagnose noch lange nicht fertig. Es kommt darauf an, ihren Sitz und ihre Ursache festzustellen, denn danach richten sich Prognose und Behandlung. Sieht man ab von den Blutungen nach Operationen, sowie bei Tumoren, Hämophilie, Leukämie und Skorbut, so liegt die blutende Stelle fast immer ganz vorn im Bereiche des knorpeligen Septum (Hartmann, Kiesselbach [nach dem die Stelle Locus Kiesselbachi genannt wurde]). Man sieht da häufig erweiterte Gefässchen, die wie rote Fadenstückchen aussehen. Sie liegen oberflächlich und zerreissen leicht.

Behandlung. Kommt die Blutung aus einem dieser Gefässchen, so steht sie nicht selten, wenn der Kranke den Nasenflügel einige Minuten lang fest nach hinten und oben gegen das Septum drückt und damit das blutende Gefässchen komprimiert. Wiederholen sich die Blutungen, so muss man solche Gefässe im Intervall durch Ätzungen veröden. Dies gelingt mit der an eine Sonde angeschmolzenen Höllenstein- oder Chromsäureperle; die überschüssige Chromsäure muss nach der Ätzung durch Aufblasen von pulverisiertem Natron bicarbonicum neutralisiert werden.

Will die Blutung nicht von selbst stehen, so lasse man den Kranken zunächst alle Blutgerinnsel ausschnauben, dann den Kopf zurückbeugen und das nun in den Schlund laufende Blut schlucken. Währenddessen sucht man mit Hilfe der Rhinoscopia anterior und ständigem Abtupfen mit Wattebäuschchen die blutende Stelle auf, um sie, wie oben angegeben, zu verätzen. Man soll hierbei systematisch von vorn nach hinten vorgehen, indem man die Schleimhaut Strecke für Strecke mit dem Wattebausche komprimiert und nach Abheben des Bausches besichtigt (Zarniko). Findet man dabei das blutende Gefäss nicht, so kann man als blutstillende Mittel eine Novokain-Suprarenin-Lösung (s. S. 65), eine Ferripyrin-Lösung oder Hydrogenium peroxydatum mit dem Sprayapparate oder Wattetupfern einbringen.

Mitunter kommt eine spontane Blutung spritzend aus einer kleinen Arterie am Nasenboden. In solchen Fällen verschorft man am besten das blutende Gefäss mit dem galvanischen Brenner.

Lässt sich mit allen diesen Mitteln die Blutung nicht zum Stehen bringen, so ist die Tamponade mit steriler Watte oder Gazestreifen zu versuchen.

Fast immer genügt die vordere Tamponade.

Vor dem Befeuchten der Watte mit Liquor ferri sesquichlorati kann ich nur warnen; er verätzt die Schleimhaut in grosser Ausdehnung und führt leicht zur Verwachsung benachbarter Schleimhautteile.

Die hintere Tamponade ist immer nur in ganz verzweifelten Fällen zulässig. In meiner Klinik ist sie in den letzten 12 Jahren nur zweimal nötig gewesen, und zwar bei einer Blutung durch Leukämie und bei einer postoperativen Blutung. Sie ist sehr gefährlich für die Ohren, weil sie die pharyngealen Tubenmündungen verschliessen kann und dann infektiöse Sekrete geradezu in diese hineintreibt. Die dadurch entstehenden Mittelohreiterungen gehören zu den schlimmsten, die wir kennen.

Gewöhnlich wird sie mit dem Bellocschen Röhrchen ausgeführt. Statt dieses überflüssigen Instrumentes nimmt man besser einen elastischen Katheter, den man durch die Nase einführt und, sobald er im Schlunde erscheint, mit der Kornzange durch den Mund hervorzieht, um den Tampon mit einem starken Faden daran zu binden und dann rückwärts in die Choanen zu ziehen. Vom Munde aus kann dabei der Finger nachhelfen.

Jeder Tampon muss 24 Stunden liegen bleiben. Entfernt man ihn früher, so riskiert man eine neue Blutung. Auch nach 24 Stunden kann dies noch vorkommen; deshalb wartet man, wenn kein Fieber eintritt, besser 36 bis höchstens 48 Stunden, aber niemals länger wegen der ohnehin grossen Gefahr für die Ohren. Der Tamponierte gehört ins Bett, in dem auch die Entfernung des Tampons vorzunehmen ist. Um dabei eine erneute Blutung zu vermeiden, muss man den Tampon durch Benetzung mit verdünntem Hydrogenium peroxydatum erweichen, etwas vorziehen, wieder erweichen und so fort. Je mehr Erfahrung man hat, desto mehr Zeit verwendet man darauf.

Besonders gefährlich ist die Tamponade bei postoperativen Blutungen, namentlich wenn eine Nebenhöhleneiterung besteht. Da kommt es, abgesehen von den schon erwähnten Otitiden, leicht zur Eiterverhaltung und zu septico-pyämischen Infektionen. Ich habe mich oft gewundert, wie schnell manche Ärzte mit der hinteren Tamponade wegen postoperativer Blutungen bei der Hand sind; sie überschätzen die Gefahr der Blutung und unterschätzen die der Tamponade. Unser Bestreben muss es sein, vor allem starke Blutungen zu vermeiden und, wenn solche dennoch eintreten, ohne Tamponade auszukommen. Wenn nach der Operation eine starke Blutung eintritt, so soll man geduldig warten, ob sie nicht von selbst zum Stehen kommt. Ein ruhiges Verhalten und ein paar beruhigende Worte des Arztes bringen auch ängstliche Kranke zur Ruhe, die ihnen vor allem nötig ist. Manche Blutung steht, sobald die Luft frei durch die blutende Nasenhälfte streichen kann. Man lasse deshalb von Zeit zu Zeit die Gerinnsel bei leicht vorgebeugtem Kopfe sanft ausschnauben. Steht die Blutung nach längerem Warten nicht, so sucht und behandelt man die blutende Stelle in der oben angegebenen Weise. Wird der Kranke ohnmächtig, so steht die Blutung und kehrt nach dem Erwachen aus der Ohnmacht gewöhnlich auch nicht wieder.

Findet sich die Blutung nicht im hinteren Teile der Nase, sondern im Nasenrachenraume, so versuche man, diesen durch die Nase hindurch zu tamponieren, denn ein

Tampon, der die bakterienreiche Mundhöhle nicht passiert hat, ist für die Ohren wenige gefährlich (Kümmel, nach mündlicher Mitteilung).

Natürlich ist es mit der Stillung der Blutung in vielen Fällen nich getan; es muss auch die ursächliche Erkrankung bekämpft werden.

Nach erschöpfenden Blutungen können subkutane oder intravenös Infusionen von sterilisierter körperwarmer 0,9%iger Kochsalzlösung nöti werden.

Von den akuten infektiösen Schleimhauterkrankungen komm nur eine, die Rhinitis fibrinosa, allein in der Nase vor, eine andere die Rhinitis gonorrhoica tritt gewöhnlich zugleich mit einer gonorrhoischen Infektion der Conjunctiva auf.

Die übrigen befallen gleichzeitig oder vorzugsweise den Schlund und werden deshal bei den Schlundkrankheiten besprochen. Selbst der gemeine Schnupfen befällt nur sekundä die Nasenschleimhaut; seine Ursprungsstelle und sein Hauptsitz ist die Rachenmand (Kap. C. 2).

Unter der Bezeichnung

Rhinitis fibrinosa

werden gewöhnlich einige ätiologisch und prognostisch sehr verschiedene aber symptomatisch durchaus gleiche Erkrankungen mit akutem oder sub akutem Verlaufe zusammengefasst.

Ein Teil der Fälle gehört sicher zur Diphtherie: man findet neben den Belägen i der Nase auch solche im Rachen und kann an beiden Stellen echte Diphtheriebazillen nach weisen. Diese Fälle sollte man stets Nasendiphtherie, nicht Rhinitis fibrinosa, nenne

In anderen Fällen, die allein an der Nasenschleimhaut ab laufen, findet man ebenfalls Diphtheriebazillen, aber der klinische Verlau ist leicht, die Krankheit ist prognostisch günstig und wird nur sehr selte auf Familienmitglieder übertragen, selbst wenn diese mit dem Kranken in demselben Bette schlafen. Diese Form habe ich recht oft, aber nur bei Kindern gesehen.

In einer dritten Reihe von Fällen finden sich im Nasensekrete keine Diphtheriebazillen, sondern entweder Streptokokken oder Staphylokokken.

Bei Kindern und bei Erwachsenen tritt schliesslich dasselbe Krank heitsbild in Anschluss an Ätzungen in der Nase auf, namentlich nach der Anwendung des galvanischen Brenners. In diesen Fällen wurden wenigstens in meiner Klinik, nur Streptokokken oder Staphylokokken gefunden.

Der klinische Befund in der Nase ist bei allen den genannten verschiedenen Erkrankungen genau derselbe. Die Nasenatmung ist ganz oder fast ganz aufgehoben. Das Sekret ist gelblich-serös oder schmutzig

braunrot, fliesst reichlich und führt oft zu Exkoriationen am Naseneingange und an der Oberlippe. In der Nase sieht man kleine, mitunter auch recht grosse, weisse Beläge, die sehr dick werden können und zäh auf der geschwellten Schleimhaut haften.

Abgesehen von der erstgenannten Form, der zweifellosen Nasen- und Rachendiphtherie, ist das Allgemeinbefinden wenig gestört, die Kranken klagen nur über die Verstopfung der Nase, und die Temperatur ist normal. Trotzdem wird der Arzt jeden Fall solange für Diphtherie halten und isolieren müssen, bis die Abwesenheit von Diphtheriebazillen nachgewiesen ist. Finden sich solche, so ist auch bei sehr gutem Allgemeinbefinden die Serumtherapie zu empfehlen. Lokal behandele ich die Erkrankung nur mit dem Borsäurespray; die Ablösung der Beläge ist nutzlos, da sie sich meist sogleich wieder bilden.

Die Rhinitis gonorrhoica (Nasentripper)

tritt oft zusammen mit einer Conjunctivitis gonorrhoica auf. Die Infektion erfolgt bei der Geburt durch das Vaginalsekret der Mutter. Wenige Tage später beginnt unter Niesen ein schleimig-eitriges Sekret aus der Nase zu fliessen, das die Haut an den Nasenlöchern und der Oberlippe in stark entzündliche Reizung versetzt. Zugleich ist die Nase durch Schleimhautschwellung verlegt, so dass das Saugen erschwert wird (s. S. 73). Bei Erwachsenen ist die gonorrhoische Rhinitis sehr viel seltener als die gonorrhoische Conjunctivitis (bakterizide Eigenschaft des Nasensekretes?).

Die Diagnose wird durch den Nachweis des Gonokokkus im Nasensekrete gesichert.

Die Prophylaxe des Nasentrippers der Neugeborenen ist dieselbe wie die der gleichartigen Conjunctivitis: Ausspülung des infektiösen Vaginalsekretes der Mutter vor der Geburt und Einträufelung einer schwachen Lösung von Zincum sulphuricum in Augen und Nase des Neugeborenen.

Die Behandlung besteht in regelmässigem Ausblasen des Sekretes aus der Nase mit einem Gummiballon. Dabei darf man das andere Nasenloch nicht zuhalten, damit das Sekret nicht in die Tuben getrieben wird und die Paukenhöhlen infiziert. Lässt die Sekretion nach, so kann man Borsäurepulver in die Nase einstäuben.

Die chronischen Schwellungen der Nasenschleimhaut werden in zwei Formen beobachtet: als diffuse oder zirkumskripte Hypertrophien: Rhinitis hypertrophica, und als zirkumskripte ödematös-fibröse Schwellungen: Nasenpolypen.

Die Rhinitis hypertrophica

betrifft zumeist die Schleimhaut der Nasenmuscheln, besonders der unteren (Muschelhypertrophie), seltener beschränkt sie sich auf die Gegend der Tuberositas septi (s. S. 39) oder auf den hintersten Teil des Vomer, wo man sie im post-rhinoskopischen Bilde beiderseits als kissenartige Erhebungen sieht.

Die Muschelhypertrophien findet man am häufigsten bei Leuten, die sich viel in staubgeschwängerten Räumen aufhalten (Müller, Mehlhändler, Getreidehändler, Zementarbeiter). Ihr Auftreten wird begünstigt durch das Vorhandensein eines sehr schwellungsfähigen Gefässgeflechtes in der Schleimhaut, namentlich der unteren Muscheln (Schwellkörper). Hypertrophien an den hinteren Enden der unteren Muscheln bilden sich auch häufig bei Leuten, deren Nasengänge vorn zu eng sind (Ansaugen der Flügel, Deviatio septi); denn bei jeder Inspiration wird dann, wie auf S. 72 auseinandergesetzt, das Blut in die Schwellkörper gesogen. Ist die vordere Nasenenge einseitig, so pflegt sich die hintere Hypertrophie nur auf der engen Seite auszubilden. — Die Schwellungen werden oft plötzlich unter Niesanfällen und mit reichlicher dünnflüssiger, wässeriger oder schleimiger Sekretion sehr stark und können ebenso schnell wieder kleiner werden. In der Nacht schwillt gewöhnlich die Nase auf der Seite zu, auf welcher der Kranke liegt. In anderen Fällen ist der Schwellungszustand dauernd stark, zwingt zur beständigen Mundatmung und hat natürlich auch Anosmie zur Folge. Sitzt die Schwellung am hinteren Ende der unteren Muschel, so berührt sie oft die pharyngeale Seite des weichen Gaumens und erregt hier ein Fremdkörpergefühl, das der Kranke durch fortwährendes Rückwärtsräuspern zu beseitigen sucht.

Befällt die Schwellung das vordere Ende der unteren Muschel, so ist sie schon beim einfachen Heben der Nasenspitze zu sehen; gewöhnlich berührt sie den Nasenboden und das Septum. Sitzt sie am hinteren Ende, so kann man sie ebenfalls bei der vorderen Rhinoskopie zu Gesicht bekommen, wenn man mit einer Sonde auf dem Nasenboden eingeht und sie emporhebt; über ihre Grösse gibt aber nur die hintere Rhinoskopie Aufschluss; die Schwellung kann die Choane fast völlig verlegen. Nicht selten ist auch die ganze untere Muschel geschwollen. Bisweilen haben diese Muschelschwellungen eine höckerige Oberfläche (Maulbeerform Fig. 77).

In leichten Fällen genügt zur Behandlung eine konsequente Anwendung von Nasenspülungen (s. u.), in schweren muss die geschwollene Schleimhaut zerstört oder abgetragen werden. Dauernde Erfolge er-

zielt man aber nur, wenn keine vordere Nasenenge (s. o.) besteht, bzw. wenn eine solche beseitigt worden ist. Es ist nicht immer leicht zu erkennen, welche Teile der Schleimhaut normal und welche abnorm geschwollen sind. Teile, deren Volumen sich nach dem Kokainisieren auffallend stark vermindert, sind als krankhaft schwellbare zu betrachten.

Zur Zerstörung der hypertrophischen Schleimhaut nahm man früher den galvanokaustischen Brenner. Dieses Verfahren hat fast stets eine starke reaktive Schwellung der gebrannten Muschel und die Bildung stark aufquellender, sich nur langsam lösender Schorfe (s. S. 90) zur Folge. Ist dazu noch die Septumschleimhaut angebrannt worden, oder hat sie auch nur durch strahlende Hitze gelitten, so bilden sich flächen- und brückenartige Verwachsungen zwischen Muschel und Septum, die durch keine Art der Nachbehandlung verhütet werden können, und deren Beseitigung zu den schwierigsten Aufgaben des Spezialisten gehört. Wer gegen die Verwachsung wieder mit dem Brenner vorgeht, macht die Sache nur noch schlimmer. Ich habe einen jungen Menschen gesehen, dem drei Ärzte auf solche Weise nach und nach eine ganze Nasenseite zur völligen Obliteration gebracht hatten. Die Verwachsungen sollen nur mit dem Messer getrennt werden; man muss aber dabei

Fig. 77.

Postrhinoskopisches Bild der „Maulbeerschwellung" am hinteren Ende der beiden Conchae inff. Nach Mygind, Krankheiten der oberen Luftwege.

Fig. 78.

Hintere Hypertrophien der Nasenmuscheln, besonders der unteren. Nach Mygind, Krankheiten der oberen Luftwege.

das Septumstück im Bereiche der Verwachsung exzidieren, sonst bildet sich alsbald eine neue Verwachsung, auch wenn man eine solche durch Einlage von Gazestreifen, Gummiröhren oder Elfenbeinbolzen zu verhüten sucht.

Ferner tritt nach ausgedehnten Schleimhautzerstörungen mit dem Brenner oft eine lästige Trockenheit in der Nase ein.

Besseres leisten Ätzungen mit der an eine Sonde angeschmolzenen Chromsäureperle oder mit Trichloressigsäure in konzentrierter Lösung auf dünnem Watteträger; der Schorf ist dabei dünn und quillt nicht auf, auch bleiben reaktive Schwellungen aus. Die Säuren dürfen natürlich mit dem Septum nicht in Berührung kommen. Nach der Ätzung muss die überschüssige Chromsäure durch Aufbringen von Natrium bicarbonicum neutralisiert werden.

Am besten ist die Abtragung der geschwellten Schleimhaut mit der kalten Drahtschlinge oder der Beckmannschen Schere.

Handelt es sich um eine vordere Hypertrophie, so gelingt die Entfernung mit der Schlinge sehr leicht; hintere Hypertrophien in die Schlinge zu fassen, erfordert genaue Lokalkenntnis und grössere Übung. Hat man die Hypertrophie in die Schlinge gefasst, so zieht man fest zu und wartet eine halbe Minute, ehe man sie völlig abtrennt, wodurch die Blutung geringer wird. Die Kokain-Anästhesie ist dabei nicht immer anwendbar, weil Kokain die Schleimhaut manchmal so stark zum Abschwellen bringt, dass nichts mehr da ist, was man fassen könnte.

Betrifft die Schwellung die ganze Muschel, so schneide man das Zuviel der Schleimhaut nicht aber den knöchernen Rand, mit der Beckmannschen Schere ab.

Die Nachbehandlung besteht in 1—2tägiger Ruhe. Nachblutungen kommen fast nur vor, wenn die Entfernung in Kokainanästhesie gemacht wurde (s. o.) oder wenn der Kranke sich nicht absolut ruhig verhält. Die prophylaktische Anwendung der Tamponade ist deshalb und aus den S. 89 angegebenen Gründen zum mindesten überflüssig; ich mache sie nicht und bin mit dieser Zurückhaltung ebenso zufrieden wie die Operierten.

Wie schon gesagt, genügen zur Beseitigung leichterer Grade der Rhinitis hypertrophica monatelang konsequent angewandte Nasenspülungen.

Wir unterscheiden Nasenduschen und Nasenspülungen. Bei der Nasendusche, die fast ganz entbehrlich geworden ist, leitet man die Flüssigkeit mittelst eines mit durchbohrter Olive versehenen Schlauches aus einem Gefässe bei vornübergebeugtem Kopfe in die eine Nasenhälfte, so dass sie, den Epipharynx durchströmend, durch die andere Nasenhälfte wieder abläuft. Ist dabei der Druck stark, oder schluckt der Kranke, so dringt die Flüssigkeit leicht in die Tuben ein. Um das möglichst zu vermeiden, lässt man das Gefäss nur so hoch heben, dass die Flüssigkeit eben noch — unter schwächstem Drucke — abläuft. Die Flüssigkeit (hier in der Regel physiologische Kochsalzlösung) muss lauwarm sein.

Weniger gefährlich für die Ohren sind die Nasenspülungen. Sie werden in jeder Nasenhälfte gesondert vorgenommen, und die mittelst eines Teelöffels bei etwas zurückgebeugtem Kopfe in das Nasenloch gegossene Flüssigkeit wird geschluckt, sobald sie in dem Schlunde anlangt. Da die hier angewendete Flüssigkeitsmenge gering ist, darf sie Zimmertemperatur haben; sie härtet dann auch die Schleimhaut ab, während körperwarme Flüssigkeiten verweichlichend wirken. Am zweckmässigsten benutzt man auch hier die etwa 1%ige physiologische Kochsalzlösung (ca. einen Teelöffel Salz in einem gewöhnlichen Wassertrinkglase voll Wasser). Dreimal täglich für jede Nasenhälfte drei Teelöffel voll Salzwasser ist die gewöhnliche Verordnung. In den nächsten 10 Minuten soll die Nase nicht geschneuzt werden, damit nichts in die Tuben kommt.

Auch pulverförmige Medikamente, die wie Schnupftabak angewendet werden, wirken manchmal gut gegen geringere Schleimhautschwellungen. Am meisten im Gebrauch sind hier Pulver aus Menthol (0,2) und Sacchar. alb. (6,0—10,0), oder aus Menthol, Antipyrin (ana 1,0) und Acid. boric. (10,0).

Die Nasenpolypen

sind zirkumskripte ödematöse Fibrome der Schleimhaut, die oft auch entzündliche Erscheinungen (submuköse Rundzelleninfiltration, namentlich in der Umgebung der Drüsen und Gefässe) zeigen. Sie sind oft in Unzahl vorhanden, füllen eine, meist aber beide Nasenhälften teilweise oder ganz

und können vorn aus den Nasenlöchern, hinten aus den Choanen herauswachsen. (Fig. 79)

Ihre Erkennung ist leicht: sie bilden glatte, glasig-glänzende Tumoren von grauer oder gelblich-grauer, seltener graurötlicher Färbung, die die Nasengänge ausfüllen. Vorn in der Nase können sie taubeneigross werden und, wo sie äusseren Insulten ausgesetzt sind, infolge von Epithelverdickung und -metaplasie mattweiss aussehen. Ragen sie aus den Choanen in den Epipharynx, wo sie Platz zum Wachstum haben (Choanalpolypen), so werden sie bisweilen so gross wie ein kleiner Apfel. Selten entspringen sie mit breiter Basis von der Schleimhaut, meist sind sie gestielt, und der Stiel pflegt um so dünner zu sein, je grösser der Polyp ist.

Die Ursprungsstelle der Nasenpolypen ist fast immer die mittlere Muschel, namentlich in ihrem vorderen Teile, und die Gegend des Infundibulum. Dieser Sitz im Gebiete des Siebbeinlabyrinthes und an den Ausmündungsstellen der Stirn- und Kieferhöhle lässt vermuten, dass der Reiz, der zur Polypenbildung führt, in Erkrankungen der Nasennebenhöhlen zu suchen ist. In der Tat verrät oft schon bei der Rhinoskopie Eiter, der zwischen den Polypen hervorquillt, die Anwesenheit eines Nebenhöhlenempyems. Doch ist ein solches keineswegs immer vorhanden, und leichtere, nicht eitrige Entzündungen, namentlich in Siebbeinzellen, scheinen dann die Ursache der Polpenbildung zu sein. Die Choanalpolypen entspringen meist mit dünnem Stiele aus der Kieferhöhle (Killian), seltener aus der Keilbeinhöhle.

Fig. 79.
Postrhinoskopisches Bild. Am hinteren Ende der linken Concha media entspringt ein „Choanalpolyp". Nach Mygind, Krankh. d. oberen Luftwege.

Die Behandlung besteht in der Entfernung der Polypen und der ursächlichen Nebenhöhlenerkrankung. Besteht nur eine leichte Entzündung in Siebbeinzellen, so heilt diese zuweilen nach der Extraktion der Polypen ohne weiteres aus. Besteht aber die ursächliche Nebenhöhlenerkrankung fort, so rezidivieren die Polypen in kurzer Frist. An dieser Stelle besprechen wir nur die Entfernung der Polypen und verweisen bezüglich der Behandlung ursächlicher Nebenhöhlenerkrankungen auf Kap. B. 10.

Zur Entfernung der Nasenpolypen dient die kalte Drahtschlinge. Kokainanästhesie ist dabei kaum nötig, weil der Eingriff nur geringen

Schmerz verursacht, übrigens auch das Kokain selten bis zur Ursprungsstelle der Polypen gebracht werden kann. Doch mag man das empfindliche Septum kokainisieren, soweit es erreichbar ist. Bei guter Beleuchtung führt man die senkrecht gestellte Schlinge längs des Septum ein und fasst durch eine Seitendrehung den vordersten Polypen von unten, geht dann unter langsamem Zuziehen der Schlinge und unter Kontrolle des Gesichtes und Gefühles bis zur Ursprungsstelle des Polypen hinauf, zieht dann fest zu und löst ihn durch leichten Zug ab. Es ist gut, in einer Sitzung wenigstens eine Nasenhälfte möglichst auszuräumen, weil der Kranke dann sogleich ordentlich Luft bekommt und weil die meist geringe Blutung ganz steht, sobald die Luft frei durch die Nase strömen kann.

Die Entfernung von Choanalpolypen ist schwierig und gelingt oft nur dem Geübten mit besonderen Instrumenten (Langescher Haken). Doch ist es manchmal leicht, sehr grosse Choanalpolypen, welche den ganzen Epipharynx ausfüllen, mit dem hinter den weichen Gaumen eingeführten Finger so nach unten zu drängen, dass der dünne Stiel abreisst.

Wie die Hypertrophien der Nasenschleimhaut sind auch die Atrophien von grosser Bedeutung.

Die Rhinitis atrophica

ist ein Zustand von noch nicht genügend aufgeklärter Genese. Man sieht sie in zwei Formen, die je nach Vorhandensein oder Fehlen eines besonders auffälligen Symptomes als Rhinitis atrophica cum foetore oder Ozäna und als Rhinitis atrophica sine foetore bezeichnet werden.

Früher verstand man unter Ozäna jede stinkende Nasenerkrankung, also auch syphilitische Ulzerationen und Nebenhöhleneiterungen. Diese monosymptomatische Bezeichnung für ganz verschiedene Krankheiten musste allmählich der besseren ätiologischen Erkenntnis weichen; aber man verfiel dann wieder in den gegenteiligen Irrtum und wollte von einer besonderen, das heisst nicht durch Lues oder Nebenhöhleneiterung bedingten Stinknase nichts mehr wissen. Heutzutage nehmen wir an, dass es dennoch eine solche Erkrankung gibt, die als „genuine" Ozäna (Rhinitis atrophica cum foetore) bezeichnet wird und folgenden Symptomenkomplex bietet:

1. Atrophie der Nasenschleimhaut, in vorgeschrittenen Stadien vereint mit Atrophie der Nasenmuschelknochen, wodurch die Nasengänge abnorm weit werden,

2. Sekretion der Schleimhaut, die an den Wänden der Nasengänge zu dicken Borken antrocknet, und

3. Gestank, der nur von den Borken, nicht von dem noch flüssigen Sekrete, ausgeht.

Fehlt neben der Atrophie die Sekretion, oder trocknet diese nicht zu stinkenden Borken an, so spricht man von Rhinitis atrophica sine foetore.

Die genuine Ozäna findet sich vorzugsweise beim weiblichen Geschlechte und beginnt oft schon vor der Pubertät. Schlechte Ernährung, Anämie, auch Syphilis und Tuberkulose, sowie eine weite Nase sollen dazu disponieren. Als Ursache der Erkrankung wird von Strübing und Abel der Bacillus mucosus foetidus angesehen, während andere diesen Mikroben nur für einen Trabanten der Ozäna ansehen. Der Gestank, den übrigens die Kranken selber nicht merken, weil auch die Regio olfactoria der Schleimhaut atrophisch wird, entsteht durch Fettsäurebildung bei der Zersetzung des Sekretes.

Die Diagnose der Ozäna ist aus den genannten Symptomen leicht zu stellen, jedoch ist es nötig, jede andere mit Gestank einhergehende Nasenerkrankung, namentlich jede Nebenhöhleneiterung, auszuschliessen (s. Kap. B. 10).

Da der penetrante, äusserst widerliche Gestank die Kranken gesellschaftlich unmöglich macht, so ist die Behandlung der Ozäna eine wichtige Aufgabe nicht nur für den Spezialisten, sondern auch für jeden Allgemeinpraktiker. Die Krankheit selbst können wir nicht beseitigen, wohl aber die Träger des Gestankes, die Borken. Häufig gelingt das, wenn wir den Kranken anweisen, die Sekrete, ehe sie antrocknen, oder die noch weichen Borken durch täglich ein- oder mehrmalige Nasenduschen (s. S. 94) auszuspülen, wozu jedesmal ein bis drei Liter Flüssigkeit nötig sind. Zusätze von ungefährlichen desinfizierenden Mitteln, namentlich Kalium permanganicum, zur Spülflüssigkeit werden vielfach gebraucht. Weit besser in der Wirkung und viel bequemer für den Kranken ist die Anwendung der Gottsteinschen Tamponade.

Ich lasse sie, etwas abweichend von Gottsteins ursprünglicher Anweisung, folgendermassen ausführen. Eine quadratische, fingerdicke und handtellergrosse Lage hydrophiler Verbandwatte wird um eine langgestielte Metallschraube mit sehr steilem, aber flachem Gewinde (Tamponschraube) fest aufgewickelt, so dass ein ziemlich harter, fast fingerlanger und je nach der Weite der Nase klein- bis mittelfingerdicker Wattezylinder entsteht. Dieser wird mittelst der Schraube in horizontaler Richtung in eine Nasenhälfte eingedreht, worauf die Schraube aus dem Tampon rückwärts herausgedreht wird. Der Tampon bleibt einen halben Tag liegen und verursacht keine Beschwerden, weil für die Atmung gewöhnlich die frei gebliebene, atrophisch erweiterte Nasenhälfte ausreicht. Der Tampon saugt alles flüssige Sekret auf, und auch die vorhandenen Borken haften so fest daran, dass sie mit ihm herausgezogen werden können. Ist das geschehen, so kommt in der zweiten Hälfte des Tages die andere Nasenseite an die Reihe und für die Nacht wieder die am Morgen tamponiert gewesene. Bei diesem dreimaligen Wechsel innerhalb 24 Stunden kommt der Vorteil der länger dauernden

Tamponade bei Nacht den beiden Seiten abwechselnd zugute. Auf solche Weise gelingt es, den Geruch vollständig fern zu halten.

Neuerdings will man günstige Erfolge durch Paraffininjektionen unter die Schleimhaut der unteren Muscheln erzielt haben, wodurch die allzu weiten Nasengänge auf eine annähernd normale Durchgängigkeit gebracht werden. Bewährt sich dieses Verfahren, so spricht es für die Richtigkeit der Annahme, dass eine weite Nase das Primäre in der Pathogenese der Ozäna ist.

6. Die chronischen Infektionskrankheiten der Nase.

Die Tuberkulose

tritt in der Nase primär und sekundär auf: primär, wenn die Infektion durch Einatmen von Tuberkelbazillen oder durch Einimpfung derselben mit dem bohrenden Finger in der Nase erfolgt ist; sekundär, wenn die Bazillen aus den tieferen Luftwegen stammen, wie bei Lungen-, Kehlkopf- oder Schlundtuberkulose, und mit der Exspirationsluft oder mit Sekreten beim Husten, Niesen, Schneuzen in die Nase geraten, oder auf der Blutbahn von irgend einem tuberkulösen Herde im Körper dahin gelangen.

Die Prädilektionsstelle für die Tuberkulose der Nase ist die Schleimhaut im vorderen Nasenabschnitte, namentlich in der Gegend des Septum cartilagineum und des vorderen Endes der unteren Muschel. Von hier aus dehnt sie sich nach allen Seiten in die Breite und greift auch in die Tiefe, indem sie den Septumknorpel durchwuchert oder die Haut der Nasenspitze und der Nasenflügel unterminiert. Bisweilen erzeugt sie auf der Oberlippe ein skrofulöses Ekzem. Vom unteren Nasengange aus wandert sie nicht selten in den Tränen-Nasenkanal ein und kann so bis zur Bindehaut gelangen.

Die Symptome pflegen im Beginne äusserst geringfügig zu sein, so dass die Krankheit erst in vorgeschritteneren Stadien bemerkt, und auch dann nicht immer in ihrer Bedeutung erkannt zu werden pflegt. Die Klagen beschränken sich meist auf behinderte Nasenatmung, mit oder ohne vermehrte Sekretion oder Borkenbildung. Ist der Tränen-Nasengang befallen, so tritt Tränenträufeln ein. Bei der Rhinoskopie findet man die kranken Stellen in der Regel mit dünnen Borken bedeckt. Darunter erscheint die kranke Schleimhaut mehr oder weniger höckerig geschwollen und gerötet und zeigt bisweilen flache, eitrig belegte, buchtige Geschwüre mit kleinen roten Knötchen am Rande.

Am Septum cartilagineum zeigt sich die Tuberkulose bald als Infiltration (Fig. 80), bald als breit aufsitzendes, selten gestieltes, erbsen- bis bohnengrosses, rötliches Tuberkulom, das frühzeitig den Knorpel durchwuchert und auf der anderen Seite in gleicher Weise er-

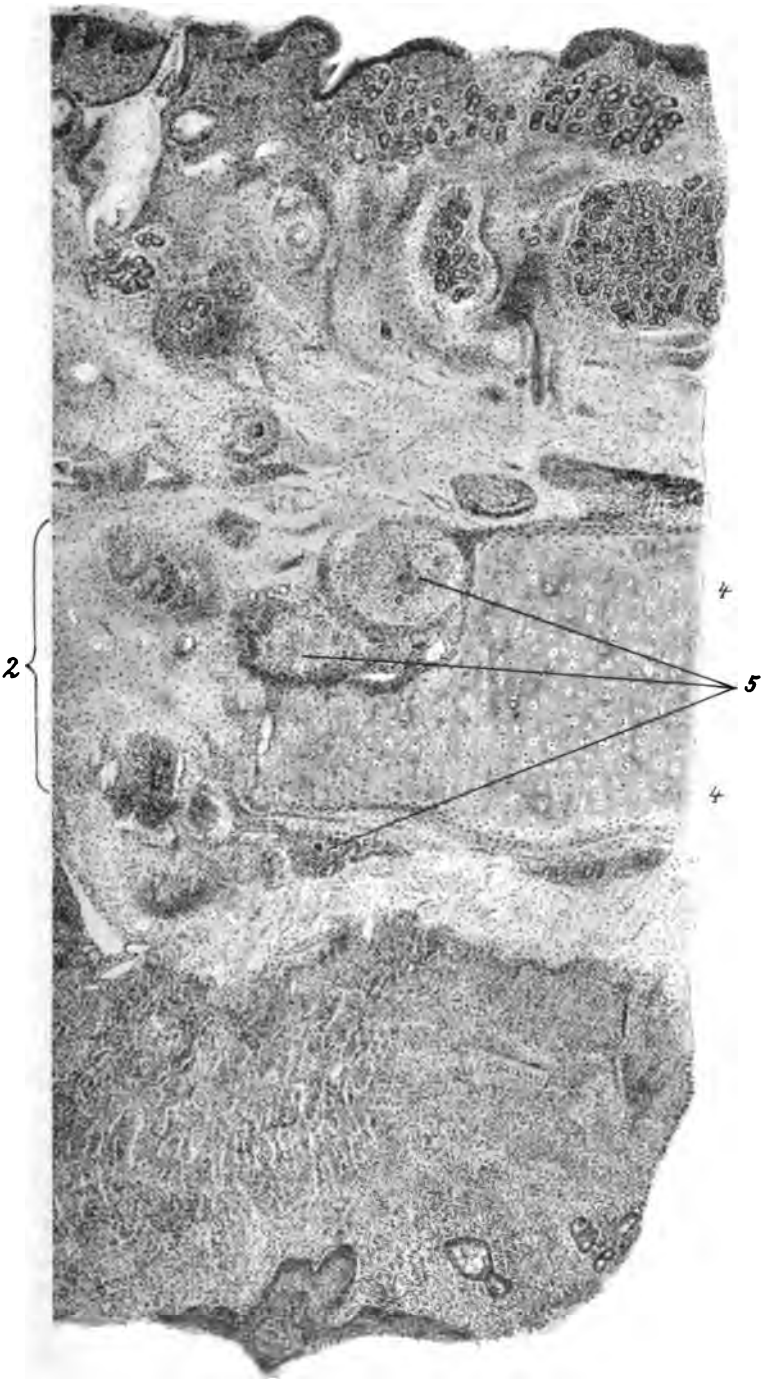

Fig. 80.

Tuberkulose des Septum narium. 1. Zuerst erkrankte Seite. 2. Durchbruch durch den Knorpel. 3. Weiterschreiten der Erkrankung auf die andere Seite. 4. Knorpel. 5. Lacunäre Arrosion des Knorpels durch Tuberkelknoten.

scheint, später zerfällt und dann mit Hinterlassung einer erbsen- bis pfennigstückgrossen Perforation verschwinden kann.

Auffällig ist das häufige Vorkommen der Septumtuberkulome bei uns in Mecklenburg, während sie in Mittel- und Süddeutschland selten zu sein scheinen.

Die Diagnose ist schon aus dem rhinoskopischen Befunde (s. o.) leicht zu stellen. Eine Verwechslung tuberkulöser Geschwüre in der Nase ist eigentlich nur mit dem Lupus (s. u.) möglich. Die Syphilis ergreift vorzugsweise oder zugleich tiefere Teile der Nase, besonders die Nasenknochen, und Septumperforationen im Bereiche des Knorpels sind selten syphilitischen Ursprungs (s. auch S. 86). Gestützt wird die Diagnose durch den Nachweis von etwa vorhandener Tuberkulose an einer anderen Stelle, gesichert durch histologische und bakterioskopische Untersuchung abgetragener Teile des kranken Gewebes; so namentlich bei dem Tuberkulome, wodurch eine Verwechslung mit dem „blutenden Septumpolypen" (s. u.) vermieden wird.

Die Prognose des tuberkulösen Granuloms (Tuberkuloms) am Septum ist günstig, namentlich wenn es den einzigen Tuberkelherd im Körper bildet; es ist heilenden Eingriffen leicht zugänglich und kann sogar nach Zerfall mit Hinterlassung einer Septumperforation spontan heilen. Weniger günstig ist die Prognose der weit ausgebreiteten Nasentuberkulose.

Die Behandlung ist vorwiegend chirurgisch. Septumtuberkulome erfordern die Exzision des erkrankten Septumteiles, auch wenn er nur einseitig befallen erscheint (Körner).

Die auf solche Weise entstehende Perforation ist bedeutungslos. Exzidiert man das kranke Septumstück nicht, so kommt es schliesslich ja doch zu einer Perforation. Ich habe durch Beese eine Anzahl völliger Dauerheilungen nach diesem harmlosen Eingriffe veröffentlichen lassen.

Bei den anderen Formen ist die gründliche Ausschabung alles Krankhaften mit nachfolgender Milchsäureätzung am Platze, eventuell unter temporärer Aufklappung der Nase. Auch das Einlegen von Tampons mit 10 bis 20%iger Pyrogallussäuresalbe hat sich bewährt (Kümmel, Hinsberg). Bei der Nachbehandlung muss das zu Borken angetrocknete Wundsekret stets sorgfältig aufgeweicht und entfernt werden.

Jodkali, 2 bis 3 g pro die innerlich gegeben, führt in unkomplizierten Fällen oft binnen 4 bis 8 Wochen zur Heilung. Die Methode von Pfannenstill (Jodnatrium intern und H_2O_2 lokal) hat keine besseren Resultate aufzuweisen, als meine einfache Jodkalimethode (s. auch bei der Schlundtuberkulose).

Der Lupus

findet sich an der Nasenschleimhaut meistens in Verbindung mit Lupus der äusseren Nasenhaut. Auf der Schleimhaut lassen sich die charakteri-

stischen Knötchen nicht so leicht erkennen wie auf der Haut, und es kann unmöglich sein, den Schleimhautlupus in der Nase von der gewöhnlichen Tuberkulose zu unterscheiden. Auch der Lupus geht selten weit in die Nase hinein, doch verbreitet er sich bisweilen sprungweise nach innen, und es treten dann lupöse Herde im Schlunde (s. Kap. C. 4) oder im Kehlkopf (s. Kap. D. 5) auf.

Der Lupus kann aussen und innen in der Nase spontan heilen, hinterlässt aber Defekte am Septum, an der Nasenspitze und den Nasenflügeln und narbige Stenosen der Nasenlöcher.

Seine Behandlung auf der äusseren Haut der Nase ist die gleiche wie an anderen Hautstellen (vgl. die Lehrbücher der Chirurgie und Dermatologie). Sieht man auf der Schleimhaut deutliche Knötchen, so zerstört man sie am besten mit dem galvanischen Spitzbrenner; sonst wird der Schleimhautlupus behandelt wie die gewöhnliche Schleimhauttuberkulose.

Über den plastischen Ersatz zerstörter Nasenspitzen und -flügel und über Prothesen s. S. 77.

Die Syphilis

befällt die Nase bei Erwachsenen fast nur im tertiären Stadium.

Primäraffekte sind hier selten; sie treten auf als Rhagaden am Naseneingang und als flache, schmierig belegte Schleimhautgeschwüre mit hartem, etwas erhabenem Rande und geröteter Umgebung am Septum. Mitunter zeigt ein solcher Septumschanker eine besondere Neigung, fungöse Massen zu treiben, die spontan und bei Berührung mit der Sonde leicht bluten. Meist löst er heftige Schmerzen aus, die nach der Unteraugengegend ausstrahlen.

Sekundär finden wir die Syphilis in der Nase besonders bei Säuglingen. Sie tritt hier als Schnupfen in Erscheinung (Coryza neonatorum). Man sollte den Schnupfen der Säuglinge nur dann für syphilitisch halten, wenn zugleich sichere Zeichen einer kongenitalen Syphilis bestehen, und Gonokokken im Sekrete fehlen. Der sekundär-syphilitische Schnupfen der Erwachsenen macht nur geringe Beschwerden.

Die tertiäre Syphilis beginnt in der Nase als gummöse Infiltration und verbindet sich alsbald mit Periostitis und Perichondritis des Nasengerüstes. Die Periostitis verläuft unter starken Schmerzen, bis der Eiter durch die Schleimhaut durchgebrochen ist. Die Durchbruchstellen sind geschwürig; unter ihnen fühlt man mit der Sonde den entblössten Knochen. Dabei verbreitet die Nase gewöhnlich einen scheusslichen Gestank. Der entblösste Knochen stösst sich in kleinen oder grossen Stücken ab, die beim Liegen in den Schlund oder gar in den Kehlkopf geraten und zur Erstickung führen können. Gummigeschwülste am Nasenboden durchwachsen den harten Gaumen und führen beim Zerfalle zu Gaumenperforationen. Ist das Nasengerüst zerstört, so sinkt die äussere Nase infolge der Narbenkontraktion ein (Sattelnase). Verwachsungen der er-

krankten Gewebe mit nachfolgender Narbenkontraktion führen mitunter zum Verschlusse des Naseneinganges oder der Choanen.

Die Diagnose ist leicht, wenn der Kranke die Infektion nicht leugnet und wenn noch andere der zahlreichen Manifestationen der Syphilis vorhanden sind. Der Nachweis des pathogenen Mikroben (Spirochaete pallida) gelingt bei tertiärer Lues häufig nicht. Wertvoller ist die Serodiagnose. Gegen die Verwechslung mit Tuberkulose und Lupus schützt die mikro- und bakterioskopische Untersuchung exstirpierter Teile des kranken Gewebes. Die Differentialdiagnose ex juvantibus aut non juvantibus mittels Jodkali ist hier gegenüber der Tuberkulose nicht sicher (s. S. 100 und Kap. C, 4), wohl aber schützt sie vor Verwechslungen mit malignen Tumoren.

Die Prognose ist bei geeigneter Behandlung in der Regel günstig, doch bleiben bei vorgeschrittener Krankheit die oben geschilderten Entstellungen zurück.

Die Behandlung der tertiären Nasensyphilis ist lokal und allgemein. Lokal kommt vorzugsweise die Extraktion von Sequestern in Betracht, die jedoch erst nach völliger Lösung erfolgen soll. Die Allgemeinbehandlung ist die gleiche wie bei jeder tertiären Manifestation der Krankheit; die souveränen Heilmittel sind Jodkali (oder Jodnatrium, das besser vertragen zu werden scheint) in täglichen Dosen von 2 bis 5 Gramm und die Salvarsaninjektion.

Syphilitische Sattelnasen kann man durch subkutane Paraffininjektionen beseitigen, doch sind danach Embolien der Arteria centralis retinae mit Erblindung, sowie Tumorbildungen an der Injektionsstelle beobachtet worden. Gute kosmetische Erfolge hat die Hebung der eingesunkenen Stelle durch Einpflanzung eines Knochenstückes von der Tibiakante nebst seinem Perioste unter die Haut.

Lepra, Rotz und Rhinosklerom.

Als seltenere, vorzugsweise chronisch verlaufende Infektionskrankheiten der Nase sind zu nennen: die Lepra, der Rotz und das Rhinosklerom.

Die Lepra (Aussatz) kommt in Deutschland nur in Ostpreussen (Kreis Memel) vor und sei deshalb nur kurz erwähnt. In und an der Nase führt sie zu schweren Zerstörungen, deren Art und Furchtbarkeit sich daraus ermessen lässt, dass Gerber sie mit Zerstörungen vergleichen konnte, wie sie etwa durch Syphilis + Lupus zustande kämen. Wo Lepra heimisch ist, wird man die Diagnose schon ohne bakteriologische Untersuchung leicht stellen können, zumal die Nase fast nur sekundär befallen wird.

Der Rotz (Malleus) wird von den Einhufern auf den Menschen übertragen und findet sich deshalb fast nur bei Leuten, die mit Pferden zu tun haben. Neben Knoten und multiplen Abszessen an Fingern und Händen finden sich Bläschen, die zu Geschwüren werden, an der Nasenhaut mit erysipelähnlicher Rötung der Nachbarschaft, und ähnliche Erscheinungen auf der Schleimhaut der oberen Luftwege. Die Krankheit wird leicht für Tuberkulose gehalten und oft erst durch den Nachweis des spezifischen Mikroben erkannt.

Das Rhinosklerom kommt in einzelnen Provinzen Russlands und in Galizien endemisch, in einigen anderen Ländern sporadisch vor. Neuerdings hat Gerber einige Herde in Ostpreussen aufgefunden, die auf eine Einschleppung der Krankheit aus Russland hinweisen, und auch in Schlesien sind Fälle vorgekommen (Einschleppung aus Böhmen und Mähren?). Das Rhinosklerom beginnt gewöhnlich am Naseneingange und geht von da nach innen und auf die Oberlippe über, kann aber auch in jedem Abschnitte der oberen Luftwege primär auftreten und wird deshalb besser nur Sklerom genannt. Es beginnt mit einer starken chronischen Absonderung mit widerlichem Geruche. Im weiteren Verlaufe ist eine Knochenhärte der Nasenhaut besonders charakteristisch, ferner eine derbe Knotenbildung an den Nasenflügeln, die dem Rhinophyma (s. S. 78) ähnlich ist, sich aber durch die Härte sogleich von ihm unterscheidet. Die Krankheit schreitet oft auf Schlund und Kehlkopf fort (s. Kap. C. 4 und D. 5) und heilt nicht selten mit derben, stenosierenden Narbenmassen aus. Durch Röntgenbestrahlung hat man neuerdings die Heilung beschleunigt oder herbeigeführt.

7. Die Geschwülste der Nase.

Von den Nasengeschwülsten sind bereits an geeigneten Stellen besprochen: das Rhinophyma (S. 79), die Knochenblasen (S. 81), die Osteome (S. 82), die Schleimhauthypertrophien (S. 92), die Schleimpolypen (S. 94), die Tuberkulome (S. 98), die Gummigeschwülste (S. 101) und die Schwellungen bei Lepra und Sklerom (S. 102).

Das Nasenrachenfibrom soll bei den Schlundkrankheiten beschrieben werden (s. Kap. C. 7).

Von gutartigen Geschwülsten in der Nase verdient nur noch der blutende Septumpolyp Erwähnung: ein von dem vorderen Septumteile ausgehendes, gefässreiches, mit zahlreichen Rundzellen infiltriertes Fibrom, das alte und neue Blutextravasate enthält. Der Tumor ist dem bohrenden Finger erreichbar und blutet nach solchen Insulten oder auch spontan. Man trägt ihn mit dem scharfen Löffel oder der Drahtschlinge ab, muss ihn aber dann histologisch untersuchen, damit man ihn nicht mit dem ähnlichen Septumtuberkulome (S. 98) oder einem Sarkome verwechselt.

Ein Tumor von anscheinend gutartiger Natur ist das seltene Papilloma durum, das meist von der Siebbeingegend ausgeht.

Von den

bösartigen Geschwülsten in der Nase

ist das Sarkom etwas häufiger als das Karzinom. Das Sarkom kommt in allen seinen Abarten in der Nase vor. Es beginnt am häufigsten am Septum, wo es bisweilen kurz gestielt auftritt, dann im Siebbeine und bisweilen in der Kieferhöhle, oder es wächst vom Epipharynx in die Nase hinein. Das Karzinom entwickelt sich am häufigsten am Septum, an der lateralen Nasenwand oder in der Kieferhöhle, wo es oft lange unbemerkt bleibt, bis es die Grenzen der Höhle überschreitet; meist wächst es zuerst in die Nase hinein und später in die Augen- und in die Mundhöhle. Wie das Sarkom kann es auch vom Epipharynx aus in die Nase wachsen.

Beide Geschwulstarten können den Augapfel verdrängen und zur Sehnervenatrophie führen. Die Sarkome drängen gern die Knochen der Schädelbasis und des Gesichtes auseinander.

Rhinoskopisch haben die Sarkome oft Ähnlichkeit mit gewöhnlichen Nasenpolypen, pflegen aber derber und rötlicher zu sein als solche, während die Karzinome meist höckerig und graurot erscheinen und bei der Sondenberührung leicht bluten. Spontane Blutungen treten bei Sarkomen häufiger auf als bei Karzinomen, jauchiger Zerfall mit Gestank ist beim Karzinom häufig. Sarkom wie Karzinom sind oft mit Eiterungen der befallenen Nebenhöhlen kompliziert. Diese Eiterungen und die durch sie verursachten Polypen können den Tumor lange Zeit verdecken.

Der Tod erfolgt bei den malignen Nasengeschwülsten durch Erschöpfung, namentlich nach wiederholten profusen Blutungen, oder durch Meningitis nach Durchbruch in die Schädelhöhle. Metastasenbildung ist äusserst selten und regionäre Drüsenschwellungen fehlen bei den Nasen- und Oberkieferkrebsen fast immer. Bemerkenswert ist, dass die an anderen Körperstellen besonders bösartigen Melanosarkome bei dem Sitz in der Nase nach gründlicher Ausräumung nur sehr langsam oder auch gar nicht rezidivieren und nur eine geringe Neigung zur Metastasenbildung zeigen.

Die Behandlung der Sarkome und Karzinome der Nase kann nur in der radikalen Entfernung der Geschwülste bestehen. Die Wahl der Methode hängt ab von Sitz und Ausdehnung des Tumors, worüber die vordere und hintere Rhinoskopie in Verbindung mit der Durchleuchtung (s. Kap. B. 10) und mit Röntgenbildern in sagittaler und frontaler Richtung Aufschluss geben. Sitzt der Tumor am knorpeligen Septum, so muss dieses mit ihm völlig exzidiert werden. Bei tieferem Sitze und grösserer Verbreitung kommen je nach der Lokalisation der Geschwulst die verschiedenen Arten der Aufklappung der Nase und der Oberkieferresektion in Betracht. Wenn es Sitz und Ausdehnung der Geschwulst erlauben, verdienen diejenigen Methoden den Vorzug, die keine äussere Entstellung machen, wie die von Partsch und von Denker, die bereits auf S. 14 kurz beschrieben worden sind.

Auch Endotheliome sind neuerdings häufiger in der Nase gefunden worden.

8. Fremdkörper in der Nase und Rhinolithen.

Fremdkörper in der Nase finden sich am häufigsten bei Kindern, die sie sich selbst — meist mit der rechten Hand in das rechte Nasenloch —

hineinstecken, oder denen sie von anderen Kindern hineingesteckt werden. Auch bei geisteskranken Erwachsenen kommt diese Unsitte vor.

Ferner können Fremdkörper beim Erbrechen aus dem Magen durch den Schlund in die Nase geraten, oder auch durch Traumen von aussen hineingelangen (Geschosse, Metallstücke beim Platzen von Gewehren, Stöcke und Stäbe beim Fallen, abgebrochene Instrumententeile bei Operationen in der Nase).

Über Häufigkeit und Art der Fremdkörper gibt folgende Statistik Auskunft.

Unter 1912 an und in der Nase Erkrankten meiner Poliklinik kamen 20 = etwa 1% wegen eines Fremdkörpers zur Behandlung. In einem Zeitraume von 14 Jahren habe ich in Privatpraxis und Poliklinik 101 Nasenfremdkörper gesammelt, nämlich:

1. Von Kindern in die Nase gesteckt: 14 Schuhknöpfe, 13 Knochen-, Horn-, Metall- oder Porzellanknöpfe, 12 Pflaumen-, Mirabellen- oder Kirschkerne, 10 Maiskörner, 9 Steine, 8 Bohnen, 6 Glasperlen, 3 Papierknäuel, 3 Korkstücke, 3 Stücke Radiergummi, 2 Erbsen, 2 Schwammstücke, 2 Stücke Kreide, 2 Porzellanstücke, 2 Bleikugeln, 1 Gummistück von einem Gummiball, 1 Weidenkätzchen, 1 Stück Orangenschale, 1 Kaffeebohne, 1 Leinenlappen, 1 Zuckerbonbon, 1 Schraubenmutter, 1 Metallhaken, 1 Stanniolklumpen, 1 Nagel.

2. Von einem Geisteskranken in die Nase gesteckt: 11 wollige Tuchläppchen in einer (!) Nase (in der Gesamtzahl nur 1 mal gezählt).

3. Durch Erbrechen in die Nase gelangt: Kein sicherer Fall.

4. Durch äussere Verletzungen in die Nase gelangt: 1 Schrotkorn, 1 Revolverkugel.

5. Bei Operationen in der Nase abgebrochene Instrumentstücke: 1 beim Abtragen einer Septumleiste abgebrochenes Meisselstück.

Fliegenmaden, die sich in tropischen Ländern bisweilen in eiternden Nasen entwickeln, werden bei uns äusserst selten da gefunden; ich habe sie nie gesehen.

Die Symptome der in die Nase gesteckten Fremdkörper sind anfangs geringfügig. Zu einer Blutung beim Hineinstecken führen fast nur die sehr seltenen scharfkantigen; wenn die Nase bei glatten oder bei weichen Fremdkörpern blutet, ist man berechtigt, auf ungeschickte Extraktionsversuche zu schliessen, die von den Angehörigen oft vorgenommen werden. Kleine Fremdkörper machen anfangs oft gar keine Symptome, grössere verschliessen den betroffenen Nasengang. Nach einiger Zeit stellt sich fast immer eine stärkere Schleimsekretion ein, die bald eitrig und nicht selten fötid wird. Quellungs- und keimungsfähige Samen, namentlich Erbsen, erregen durch ihre Volumzunahme lokalen Schmerz oder diffusen Kopfschmerz und sollen sogar epileptiforme Krämpfe ausgelöst haben.

Die Diagnose der in die Nase gesteckten Fremdkörper ist meist sehr leicht und die Therapie einfach. M. Schmidt hat darauf hingewiesen, dass einseitiger eitriger oder blutig-eitriger Ausfluss bei kleinen Kindern die Anwesenheit eines Fremdkörpers nahezu sicher beweist, denn im frühen Kindesalter kommen Nebenhöhlenempyeme, die

sonst zu einseitigen Naseneiterungen führen, nicht vor. Höchstens könnte die seltene Osteomyelitis des Oberkiefers der Säuglinge und kleinen Kinder (s. Kap. B. 10) einmal eine Fehldiagnose veranlassen. Bei der vorderen Rhinoskopie sieht man den Fremdkörper fast immer im unteren Nasengange. Hat er schon lange in der Nase gelegen, so kann er durch Schleimhautschwellung und Borkenbildung, mitunter auch durch Granulationswucherungen verdeckt sein. Die Schleimhautschwellung verschwindet in wenigen Minuten, wenn man eine 1 bis 2%ige Kokainlösung einstäubt oder einträufelt, und wenn die geschwellte Schleimhaut den Fremdkörper festgehalten hatte, kann er manchmal nach der Abschwellung durch Kokain von dem Patienten ausgeschnaubt werden. Weiche Fremdkörper fasst der Geübte unter Leitung des Auges mit Pinzetten oder Zangen, harte, an denen Pinzetten leicht abgleiten, sucht er mit einem Häkchen oder einem ähnlichen Instrumente herauszuziehen oder herauszuwälzen. Kinder müssen dabei gut fixiert werden.

Die Narkose habe ich noch niemals bei solchen Fremdkörperextraktionen anwenden müssen. Auch entsinne ich mich nicht, bei Kindern jemals die Sonde zum Auffinden eines Fremdkörpers in der Nase nötig gehabt zu haben; nur zur Feststellung seiner Art und Grösse habe ich sie einige Male benutzt.

Ausblasen des Fremdkörpers von der freien Nasenseite aus mit dem Politzerballon ist meist erfolglos, und Ausspritzen auf demselben Wege gefährlich für die Ohren.

Über Diagnose und Behandlung von Geschossen in der Nase s. S. 84.

Die oben erwähnte, bei der Abtragung einer Septumleiste abgebrochene und festsitzende Meisselschneide wurde mit dem Mellingerschen Innenpolmagneten extrahiert.

Über Fremdkörper in der Kieferhöhle s. Kap. B. 10.

Bleiben Fremdkörper jahrelang in der Nase stecken, so werden sie von Kalk- und Magnesium-, sehr selten von Schwefelsalzen inkrustiert und geben schliesslich den Kern ab für mächtige

Nasensteine (Rhinolithen).

Unter den oben aufgezählten 101 Fremdkörpern zeigten bereits deutliche Inkrustation je ein Nagel, Schuhknopf, Kirschkern und Leinenlappen. Letzterer sah aus und fühlte sich an wie Glaspapier. In der gleichen Zeit, in welcher ich die 101 Fremdkörper gesammelt habe, extrahierte ich 7 Rhinolithen, deren Kern nicht äusserlich zu erkennen war und nicht festgestellt werden konnte, da man hierzu die Steine hätte zersägen müssen.

Ob es Rhinolithen gibt, die keinen Fremdkörper als Kern enthalten, ist noch nicht entschieden. Die schalenförmigen Konkremente, die sich bei Zementarbeitern in den oberen Teilen der Nase bilden, scheinen keines Fremdkörpers als Kern zu bedürfen.

Die Inkrustation der Fremdkörper und Rhinolithenbildung kommt nach einer, allerdings nicht unbestrittenen Annahme unter Einwirkung des Leptothrixpilzes zustande, dessen biologische Leistung hier, wie bei der Speichel-, Tonsillen- und Zahnsteinbildung, die Kalkproduktion sein soll.

Die Rhinolithen machen schon durch ihre fortschreitende Vergrösserung weit stärkere Beschwerden als die einfachen Fremdkörper. Sie werden

oft von mächtigen Schleimhaut- und Granulationswucherungen umhüllt, so dass sie nur mit der Sonde gefunden werden, wie schon Hippokrates anschaulich beschreibt (s. S. 9). Mit der Sonde glaubt man auf Stein oder Metall zu stossen, und kann schon dadurch die Überzeugung gewinnen, dass es sich nicht um einen Sequester handelt. Sequester sind auch oft beweglich, während die Rhinolithen fast immer festsitzen. Die kranke Nasenhälfte sezerniert ein jauchiges, in manchen Fällen abscheulich stinkendes Sekret. In ihrem fortschreitenden, oft zackenbildenden Wachstume können die Rhinolithen das Septum und die Kieferhöhlenwand durchbrechen und sich dadurch seitlich verankern.

Die Extraktion der Rhinolithen kann sehr schwierig sein und ist selbst nach starker Kokainisierung stets recht schmerzhaft. Grosse, fest verankerte Steine sitzen fast unverrückbar fest und sind oft so hart, dass zu ihrer Zertrümmerung benutzte Instrumente zerbrechen.

Wer sich je mit der Extraktion eines sehr grossen Rhinolithen abgequält hat, wird es begreiflich finden, dass Hippokrates glaubte, nicht ohne temporäre Aufklappung der Nase zum Ziele kommen zu können.

Macht die Extraktion Schwierigkeit, so muss man mit einer starken Kornzange fest zufassen und ohne Rücksicht auf die mögliche Zerreissung der Weichteile mit aller Kraft ziehen. Die meist starke Blutung steht gewöhnlich bald nach der vollendeten Extraktion, und die gesetzten Zerreissungen heilen überraschend schnell.

9. Die Neurosen der Nase.

Unter den Neurosen der Nase sind die

Störungen der Geruchsempfindung

die wichtigsten. Am häufigsten ist der

Verlust der Geruchsempfindung (Anosmie).

Die geruchsempfindende Schleimhautzone (Regio olfactoria) liegt in der sogenannten Riechspalte. Ihre Ausdehnung ist aus Fig. 81 ersichtlich. Der respiratorische Luftstrom gelangt unter normalen Verhältnissen bis in diese Region.

Wird durch irgendwelche pathologische Veränderungen der Atemweg in der Nase verlegt, oder die Riechspalte verschlossen, oder der respiratorische Luftstrom von seinem normalen Wege zur Riechspalte abgelenkt, so kann eine Geruchsempfindung nicht zustande kommen (Anosmia respiratoria). Wird das Riechepithel krankhaft verändert oder zerstört, so erlischt die Geruchsempfindung (Anosmia essentialis). Er-

krankungen oder Verletzungen der Riechkolben und Zerstörungen der Riechbahnen und -Zentren (Gyrus occipito-temporalis + Gyrus hippocampi) lähmen die Geruchsempfindung (Anosmia centralis).

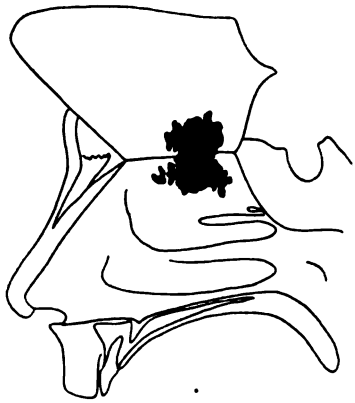

Fig. 81.
Verbreitung des Riechepithels in der Nase. Nach von Brunn. Das Septum ist nach oben geklappt.

Die Symptome der Anosmie beschränken sich nicht auf den Verlust des Riechvermögens, sondern sind fast immer mit Verminderung der Geschmacksempfindung verbunden, weil mit dem Geruchssinne auch die Geruchskomponente des Geschmackes ausfällt.

Durch den Geschmack allein unterscheidet man nur salzig, süss, sauer und bitter. Das Aroma, das Bukett des Genossenen hingegen steigt nach dem Schlingakte durch die Choanen in die Nase. Durch den Ausfall der Geruchskomponente des Geschmacks werden besonders Weinhändler, Köche und Köchinnen geschädigt, durch den Mangel des Geruchs Chemiker, Parfümerie-, Tabak-, Hopfen- und Mehlhändler, die auf ihren Geruchssinn angewiesen sind, um gute Ware von schlechter unterscheiden zu können.

Die Diagnose der vollständigen beiderseitigen Anosmie wird vom Kranken selbst gestellt. Zur Feststellung der geringen Grade von Anosmie (Hyposmie) und von Anosmie für nur einzelne Geruchsqualitäten dienen umständliche olfaktometrische Methoden (Zwaardemaker).

Die Prognose ist aussichtsreich, wo die Ursache der Anosmie von selbst heilt oder, wie bei der Anosmia respiratoria, der Therapie zugänglich ist.

Die Hyperosmie

zeigt sich zunächst als grosse Empfindlichkeit gegen die geringsten Mengen der im täglichen Leben vorkommenden Gerüche, z. B. Blumenduft, Zigarrenrauch; bei höheren Graden erregen Geruchseindrücke allerlei nervöse Erscheinungen, die jedoch bereits in das Gebiet der Fernwirkungen gehören: Kopfweh, Erbrechen, Herzklopfen, Ohnmacht, Asthma.

Auch die Hyperosmie kann durch Veränderungen in der Nase bedingt sein (Hyperosmia respiratoria), wenn diese die Atemluft mehr als normal der Riechspalte zuleiten. Als Hyperosmia centralis hat man die Idiosynkrasie gegen bestimmte Gerüche aufzufassen, über welche bisweilen Hysterische und Schwangere klagen. Bei Epileptischen kommt Hyperosmie als Aura vor.

Die Prognose der Hyperosmie ist bei Schwangeren und Hysterischen günstig. In anderen Fällen ist oft jede Behandlung vergeblich.

Bromsalze, innerlich genommen, wirken bisweilen symptomatisch, Kokain, lokal angewendet, lindert die Hyperosmie nur vorübergehend.

Von

Parosmie

spricht man, wenn an Stelle eines bestimmten oder eines jeden Geruches ein anderer empfunden wird. Die Kranken klagen über Gerüche nach Teer, Pech, Schwefel, verbrannten Gegenständen, Petroleum, faulem Fleische, Leichen, Fäzes u. dgl.

Die Parosmie findet sich vorzugsweise bei Neurasthenischen und Hysterischen, bei Erkrankungen des Geruchszentrums (s. S. 108), ferner bei Epileptikern (als Aura oder nach dem Anfalle); bisweilen tritt sie auch nach Influenza auf.

Mit den Geruchshalluzinationen der Geisteskranken, die ohne vorherige Einwirkung eines Geruchsreizes entstehen, darf die Parosmie nicht verwechselt werden.

Eine grosse Zahl scheinbarer Parosmien wird durch verborgene, übelriechende pathologische Produkte in der Nase, in deren Nebenhöhlen, im Rachen, im Munde, (Mandelpfröpfe, faule Zähne) und im Magen (abnorme Gährungen) hervorgerufen. Die Kranken riechen dann die an diesen Stellen entstehenden Zersetzungsprodukte (Kakosmia objectiva im Gegensatze zu Kakosmia subjectiva = Parosmie). Je sorgfältiger man zu untersuchen versteht, desto seltener wird man sich berechtigt fühlen, eine wahre Parosmie anzunehmen. Ein übler Geruch, den auch andere wahrnehmen, beweist stets, dass keine wahre Parosmie vorliegt.

Die Prognose der Influenza-Parosmie ist gut. Bei zentraler Ursache besteht das Übel so lange, bis die Geruchsleitung irgendwo völlig unterbrochen ist.

Sensibilitätsstörungen in der Nase.

Anästhesie der Nasenschleimhaut findet man bei Hysterischen und als Teilerscheinung von Trigeminuslähmungen.

Hyperästhesie zeigt sich als Schmerzempfindung beim Einatmen kalter Luft oder beim Eindringen kalten Wassers in die Nase und als leichte Auslösbarkeit des Niesreflexes. Als pathologisch betrachtet man die Hyperästhesie, wenn sie sich schon bei mässiger Kälte oder geringen Verunreinigungen der eingeatmeten Luft bemerkbar macht. Sie findet sich besonders bei Leuten mit verstopfter Nase, und erklärt sich hier aus der fehlenden Abhärtung gegen die normalen Reize der Atemluft. Auch bei Atrophie und nach Abtragung der Nasenmuscheln wird oft über ein unangenehmes Kältegefühl in der Nase geklagt, was sich leicht aus der abnormen Weite der Nase erklärt, durch welche die Luft schnell durchstreicht, ohne genügend erwärmt zu werden.

Besonders reizempfindlich ist schon normalerweise die Gegend über dem vorderen Ende der unteren Muschel und an der Tuberositas septi (Killian). Andauernde Schädigungen durch Einatmen trockener, staubhaltiger, oder chemisch verunreinigter Luft machen ganz besonders diese Stellen hyperästhetisch.

Parästhesie in Form von Kribbeln in der Nase soll bei Kindern vórkommen, die an Eingeweidewürmern leiden, und die Kranken zu beständigem Reiben an der Nase veranlassen. Ich habe in meiner früheren 9jährigen hausärztlichen Praxis bei Kindern, welche an Askariden oder Oxyuren litten, niemals solche Erscheinungen gesehen.

Nasale Reflexneurosen.

Unter diesem Sammelnamen werden sehr verschiedenartige nervöse Erscheinungen zusammengefasst, die infolge einer krankhaften Reizempfindlichkeit gewisser Stellen der Nasenschleimhaut auftreten. Diese Stellen sind bereits oben bei der Hyperästhesie erwähnt; sie liegen im Verbreitungsgebiete des Nervus ethmoidalis, weshalb Killian die von ihnen ausgelösten Reflexneurosen als Ethmoidalneurosen bezeichnet hat.

Wahrscheinlich können auch von dem intranasalen Verbreitungsgebiete des Nervus spheno-palatinus, sowie vom Nervus olfactorius (s. o. Hyperosmie) Reflexneurosen ausgelöst werden.

Wie die Hyperästhesie der Nasenschleimhaut, ohne welche keine nasale Reflexneurose auftreten kann, zustande kommt, ist ebenfalls schon oben auseinandergesetzt. Ist sie einmal vorhanden, so genügen oft sehr geringe Reize zur Entstehung einer Reflexneurose, wenn nur die Reize häufig oder dauernd einwirken. Diese Reize liegen entweder in einer ungeeigneten Beschaffenheit oder Verunreinigung der Atemluft, oder sie werden durch Hin- und Herflottieren von Nasenpolypen bei der In- und Exspiration erzeugt.

Ehe wir die wichtigsten Bilder der nasalen Reflexneurosen besprechen, sind einige diagnostische und therapeutische Bemerkungen am Platze, die für alle nasalen Reflexneurosen gelten.

Man ist nur dann berechtigt, eine krankhafte Erscheinung als nasale Reflexneurose anzusehen, wenn man den Anfall durch eine mechanische Reizung (Sonde) aller oder einer der besonders reizempfindlichen Stellen der Nasenschleimhaut (s. o.) hervorrufen, oder durch Kokainisierung dieser Stellen kupieren kann.

Gelingt das, so ist man berechtigt, die empfindliche Stelle mit milden Mitteln zu behandeln. Ätzungen mit Trichloressigsäure oder Chromsäure (s. S. 93) sind hierzu geeignet; der galvanokaustische Brenner ist dagegen schädlich! Andere

intranasale Eingriffe als die milden Ätzungen sind nur zulässig, wenn sie auch ohne Vorhandensein einer nasalen Reflexneurose indiziert wären.

In ganz verzweifelten Fällen hat man neuerdings auch den Nervus ethmoidalis in der Orbita durchschnitten, anscheinend mehrmals mit Erfolg.

Nach diesen, für alle nasalen Reflexneurosen gültigen Bemerkungen ist noch einiges über die wichtigsten der hierher gehörigen klinischen Bilder zu sagen.

Zu den Ethmoidalneurosen gehören unstreitig krampfhafte Niesanfälle. Auch krampfhaftes Husten kann von der Nase aus zustande kommen (Nasenhusten).

Eine Störung im Gebiete vasomotorischer Nerven, die Rhinitis vasomotoria, gehört ebenfalls hierher. Sie tritt bisweilen für sich allein auf und begleitet häufig die Schleimhauthypertrophien an den hinteren Enden der unteren Muscheln (s. S. 92). Die Muscheln nehmen plötzlich durch starke Füllung ihres kavernösen Gefässgeflechtes (Schwellkörper) an Volumen zu, verlegen den Atemweg mehr oder weniger und sezernieren, häufig unter fortwährenden Niesanfällen, eine beträchtliche Menge dünnschleimiger oder wässeriger Flüssigkeit. Ebenso schnell, wie er gekommen, verschwindet der Anfall wieder. Ist die Sekretion dabei sehr reichlich, so spricht man von Hydrorrhoea nasalis.

Als Hydrorrhoea nasalis hat man auch das beständige Abträufeln von Liquor cerebrospinalis aus der Nase bezeichnet. Es kommt bei Hydrocephalus chronicus und bei langsam wachsenden Hirntumoren vor, wenn der lange Zeit bestehende starke Hirndruck durch Druckusur dem Hirnwasser einen Weg in die Nase bahnt. Dies geschieht entweder an der Lamina cribrosa oder an der zerebralen Wand einer der Nasennebenhöhlen. In allen solchen Fällen bestand infolge des chronischen Hirndruckes neben dem Hirnwasserabfluss aus der Nase Atrophie beider Sehnerven, während sonstige Hirnsymptome oft nur wenig in Erscheinung traten. Ich habe mehrere solche Fälle beobachtet (vgl. die Rostocker Dissertationen von Otto Wolf, 1907, und von Hamburger, 1912).

Zu den echten nasalen Reflexneurosen gehören einzelne, aber nicht alle Fälle von

Asthma bronchiale.

Diese Krankheit, deren klinische Erscheinungen in den Lehrbüchern der inneren Medizin nachzulesen sind, beruht nach allgemeiner Annahme auf einer anfallsweise eintretenden Verengerung der Bronchen. Ob diese Verengerung durch eine krampfhafte Kontraktion der glatten Muskulatur in den Wänden der gesamten Äste und Ästchen des Bronchialbaumes zustande kommt, oder auf einem angioneurotischen Ödeme der Bronchialschleimhaut beruht, mag dahingestellt bleiben. Der asthmatische Anfall

kann bei bestehender Hyperästhesie (s. d.) der Nasenschleimhaut ausgelöst werden durch irgend einen Geruchsreiz, ferner durch den Reiz von Nasenpolypen, die bei der Atmung hin- und herflottieren, oder durch akute Schwellungen der Nasenmuscheln. In solchen Fällen gehen ihm manchmal Nieskrämpfe mit Hypersekretion aus der Nase voran.

Wann ein Asthma als nasal bedingt anzusehen ist, und wann es von der Nase aus behandelt werden darf, erhellt aus dem auf S. 110 Gesagten.

Neuerdings hat man beim Asthma gute Erfolge erzielt mit Einstäuben von Adrenalin in die Bronchen durch das Bronchoskopierohr (Ephraim u. a.). Die sonstigen Behandlungsmethoden findet man in den Lehrbüchern der inneren Medizin.

Auch den

Heuschnupfen (Sommerkatarrh)

hat man als nasale Reflexneurose aufgefasst. Er tritt zur Zeit der Gras- und Getreideblüte auf und stellt sich bei den einmal Befallenen in der Regel alljährlich wieder ein, falls sie nicht zur kritischen Zeit grasarme Gegenden (z. B. Helgoland) aufsuchen. Früher nahm man an, dass der mit der Atemluft in die Nase gelangte Pollenstaub durch mechanische Reizung das Krankheitsbild erzeuge. Dunbar hat aber gezeigt, dass in den Pollen eine giftige Substanz (Pollentoxin) wirksam ist.

Die Erkrankung beginnt mit Brennen und Jucken in der Nase. Dann tritt unter Niesen eine wässerige Sekretion ein und die Nase wird durch Schleimhautschwellung verlegt. Dazu kommen gewöhnlich eine schmerzhafte Conjunctivitis mit Lichtscheu und Tränenträufeln, ein Gefühl von Trockenheit im Schlunde mit Hustenreiz, manchmal auch asthmatische Anfälle — das alles begleitet von einem starken Krankheitsgefühle und Unlust zu geistiger Arbeit. Im Zimmer, besonders nachts, sind die Beschwerden geringer. Mit dem Abblühen der Gräser verschwindet die Krankheit so schnell, wie sie gekommen.

Mit der Einreihung des Heuschnupfens in die sog. anaphylaktischen Erscheinungen ist für das Verständnis des Wesens der Erkrankung nichts gewonnen.

Als Heilmittel hat Dunbar eine Art Antitoxin, das Pollantin, und Weichardt eine ähnliche Substanz, das Graminol, eingeführt. Das Pollantin wird am besten in Pulverform in die Nase und den Konjunktivalsack gebracht. Es hat sich nur bei einem Teile der Kranken als wirksam erwiesen. Am besten ist die Wahl eines Aufenthaltsortes zur kritischen Zeit, an dem die Grasblüte noch nicht begonnen hat oder schon vorüber ist, oder eines grasarmen Ortes (Helgoland), oder eine längere Seereise. In manchen Fällen soll eine vegetarische Kost, in anderen eine innere Behandlung mit Strychnin und Atropin nützlich sein. Reizempfindliche Stellen in der Nase müssen natürlich behandelt (s. o.) und Hindernisse

der Nasenatmung entfernt werden, aber nicht während des Anfalles und nicht mit dem galvanischen Brenner.

Manche fälschlich so genannte nasale Reflexneurosen zeigen sich als ausserhalb der Nase empfundene, aber innerhalb derselben entstandene, also irradierte Schmerzempfindungen. Wenn z. B. eine Concha bullosa (s. S. 81) gegen die Tuberositas septi drückt, so wird häufig ein Schmerz in der Nasenwurzel, im gleichseitigen inneren Augenwinkel oder über dem Auge empfunden; oder wenn eine Spina septi (s. S. 82) die untere Muschel berührt, kann ein bohrender Schmerz in der Scheitelgegend auftreten. In solchen Fällen schwinden die Schmerzen mit der Beseitigung ihrer Ursache.

Fliess und andere wollen festgestellt haben, dass gewisse Stellen in der Nase „Reflexpunkte" seien, die bei dem Zustandekommen von allerlei Beschwerden an entfernten Körperteilen eine Rolle spielten, so bei Kreuzschmerzen, Bauchschmerzen, dysmenorrhoischen Beschwerden, Wehenschmerz usw. Ob diese weitgehenden Behauptungen einen wahren Kern bergen, ist noch unentschieden.

10. Die Krankheiten der Nasennebenhöhlen.

Anatomische Vorbemerkungen.

Zur anatomischen Orientierung auf diesem Gebiete möge eine Reihe von instruktiven Abbildungen (Fig. 82 bis 91) dienen, zu deren Verständnis nur weniges beizufügen ist.

Die Gesamtheit der Nasennebenhöhlen nimmt einen beträchtlichen Teil des Gesichtsskelettes ein (Fig. 84 u. 91) und erstreckt sich unter dem Boden der vorderen Schädelgrube von der Stirne bis unter den Türkensattel (Fig. 84 u. 88). Alle Nebenhöhlen stehen mit den Nasengängen in offener Verbindung und sind mit einer Schleimhaut ausgekleidet, die eine Fortsetzung der Nasenschleimhaut darstellt und deren Flimmerepithel in der Richtung nach der Nasenhöhle schlägt.

Über die Lage und Ausdehnung der einzelnen Nebenhöhlen, sowie über ihre Ausführungsgänge bzw. -Öffnungen geben die Abbildungen Auskunft, und zwar bezüglich der Stirnhöhle (Sinus frontalis) die Fig. 84, 86, 88 u. 89, der Kieferhöhle (Sinus maxillaris) die Fig. 84, 86 u. 91, des Siebbeinlabyrinthes (Sinus ethmoidales) die Fig. 82, 84 bis 86 u. 88, und der Keilbeinhöhle (Sinus sphenoidalis) die Fig. 83, 84, 88 bis 90. Man erkennt an diesen Bildern, dass die Stirnhöhle, die Kieferhöhle und die vorderen Siebbeinzellen in den mittleren Nasengang, die hinteren Siebbeinzellen und die Keilbeinhöhle in die Riechspalte münden. Ferner beachte man die Asymmetrien, welche durch extramedian gelegene Septen bei den Stirn- und Keilbeinhöhlen vorkommen (Fig. 88), sowie die individuell ungemein wechselnde und häufig auf beiden Seiten sehr verschiedene Grösse der Stirnhöhlen.

Die nachbarlichen Beziehungen der Wurzeln der oberen Backenzähne zu den Kieferhöhlen sind in Fig. 83 dargestellt.

Über die Beziehungen der Stirn-, Kiefer- und Siebbeinhöhlen zur Augenhöhle orientieren die Fig. 87 u. 91.

Die Beziehungen der Nebenhöhlen zur Schädelhöhle sind für die Stirnhöhle aus Fig. 84 u. 88, für das Siebbeinlabyrinth aus Fig. 84, 85 u. 91 und für die Keilbeinhöhle aus Fig. 86, 88 u. 90 erkenntlich.

Die akuten und chronischen Nebenhöhlen-Entzündungen.

Ursachen.

Die Ursache der Nebenhöhleneiterungen ist gewöhnlich eine Infektion, die von der Nase aus in die Höhlen eingedrungen ist. Die Rhinitis bei Scharlach und Influenza, aber auch anscheinend leichte Schleimhautentzündungen, kommen hier in Betracht. Seltenere Ursachen sind Tuberkulose, Syphilis und bösartige Geschwülste der Nase, Osteomyelitis des Oberkiefers und des Stirnbeins und Verletzungen der Schädel- und Gesichtsknochen, die bis in eine der Nebenhöhlen vordringen.

Fig. 82.
Schema der Anordnung der Sinus paranasales. Cellulae ethmoidales gelb. Sinus frontalis blau. Sinus sphenoidalis grün. Sinus maxillaris schraffiert.

In der Kieferhöhle kommt neben dem rhinogenen auch noch das dentale Empyem durch Infektion von einer kranken Backenzahnwurzel (am häufigsten des Molaris I) in Betracht.

Früher hat man geglaubt, eine Zahnwurzel müsse bis in die Kieferhöhle hineinragen, wenn ihre Erkrankung ein Empyem herbeiführen sollte. Ein Hineinragen von Zahnwurzeln in die Höhle, so dass sie hier nur von einer papierdünnen Knochenkuppe bedeckt sind, kommt in der Tat vor; aber bei der Entstehung der meisten dentalen Empyeme spielt es keine Rolle, sondern ein Granulom, das sich um eine Wurzelspitze herum bildet, zerstört auch eine dicke Knochenschicht bis in die Höhle hinein (Fig. 83).

Die dentalen Kieferhöhlenempyeme sind fast immer solitär, die rhinogenen recht oft mit Eiterungen anderer Höhlen kombiniert. So findet man oft mehrere Nebenhöhlen auf einer oder beiden Seiten, oder gar alle gleichzeitig krank (Pansinuitis).

Der Eiter aus einer kranken Höhle mit hochgelegenem Ausführungsgang kann eine Höhle mit tiefer gelegenem Ostium infizieren (sinuitis e sinuitide).

Symptome und Verlauf.

Akute rhinogene Entzündungen einer oder mehrerer Nasennebenhöhlen begleiten häufig den gewöhnlichen Schnupfen und verraten sich dann durch Eingenommensein des Kopfes und lokale Schmerzen, die gewöhnlich in der Stirnhöhlengegend am stärksten empfunden werden. Meist ist die Höhlenerkrankung und damit auch der Schmerz einseitig. Ist die Ursache Influenza oder Scharlach, so treten die akuten Nebenhöhlen-

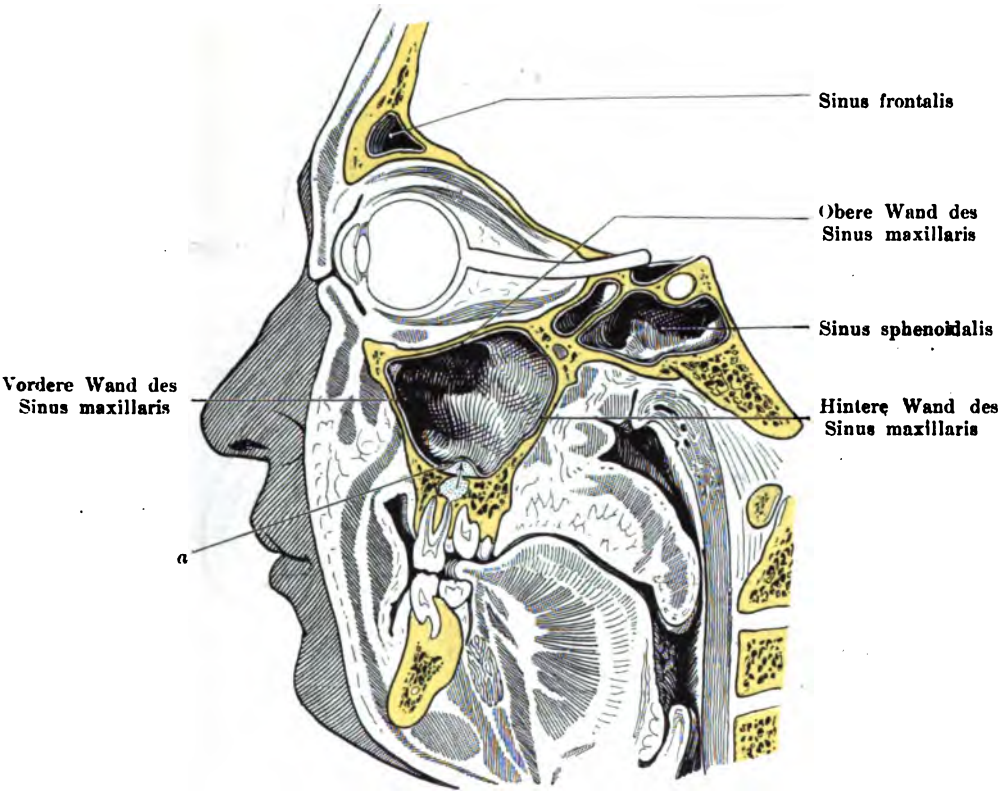

Fig. 83.

Schrägschnitt durch den Kopf, entsprechend einer durch die Achse der Orbita gelegten Vertikalebene. Der Schnitt veranschaulicht die Beziehungen zwischen den Zähnen und dem Sinus maxillaris. *a* Boden des Sinus maxillaris, durch einen vom Zahn ausgehenden Abscess emporgehoben.

entzündungen gewöhnlich unter stürmischeren Symptomen auf. Zu der ursächlichen Nasenschleimhauterkrankung, die durch Anschwellung und Schleimabsonderung die Nasenatmung behindert, treten Fieber und heftige Schmerzen. Diese spontanen Schmerzen werden nicht immer im Bereiche der kranken Höhle empfunden; namentlich machen Siebbeinhöhlenentzündungen oft diffusen Kopfschmerz, und Supraorbitalschmerz,

den der Unkundige nur bei Stirnhöhlenempyemen erwartet, findet sich nahezu konstant auch bei Kieferhöhlenentzündungen. Keilbeinhöhlenempyeme erregen vorzugsweise Schmerz im Hinterhaupt und Nacken. Druckempfindlichkeit zeigt sich natürlich nur im Bereiche einer kranken Höhle (s. u.), kann aber auch fehlen.

Fieber und Schmerzen sind am heftigsten, wenn die Schwellung der Nasenschleimhaut die Öffnung der kranken Höhle in die Nase gänzlich

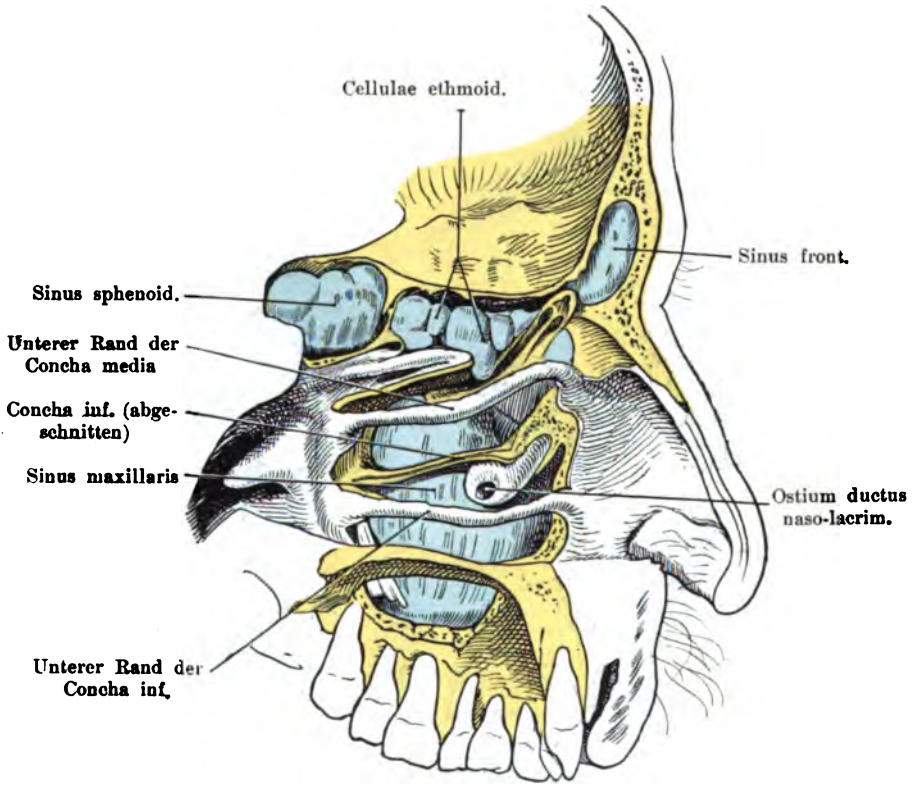

Fig. 84.

Die Sinus paranasales, dargestellt nach Entfernung der lateralen Wand der Nasenhöhle, sowie eines Teiles des Os ethmoidale.

Nach G. Killian. Die Nebenhöhlen der Nase in ihren Beziehungen zu den Nachbarorganen. 1903. Taf. V.

verlegt, und bestehen dann solange, bis das in der kranken Höhle angesammelte pathologische Sekret den Ausweg in die Nase findet. Das Sekret ist meist im Beginne serös, dann schleimig oder schleimig-eitrig, selten rein eitrig.

Nicht wenige akute rhinogene Nebenhöhlenentzündungen, namentlich die durch eine leichte Rhinitis verursachten, heilen, wenn der Ab-

fluss des Sekretes nicht oder nicht mehr gehindert ist, von selbst. Bisweilen entleert sich die kranke Höhle plötzlich; ein grosser Schleimklumpen wird ausgeschnaubt, und die Schmerzen sind mit einem Male verschwunden. Andere akute Nebenhöhlenentzündungen gehen unter Fieberabfall und Verminderung der Schmerzen in das chronische Stadium über, und fast nur solche, die einer schwereren Infektion — Influenza und nament-

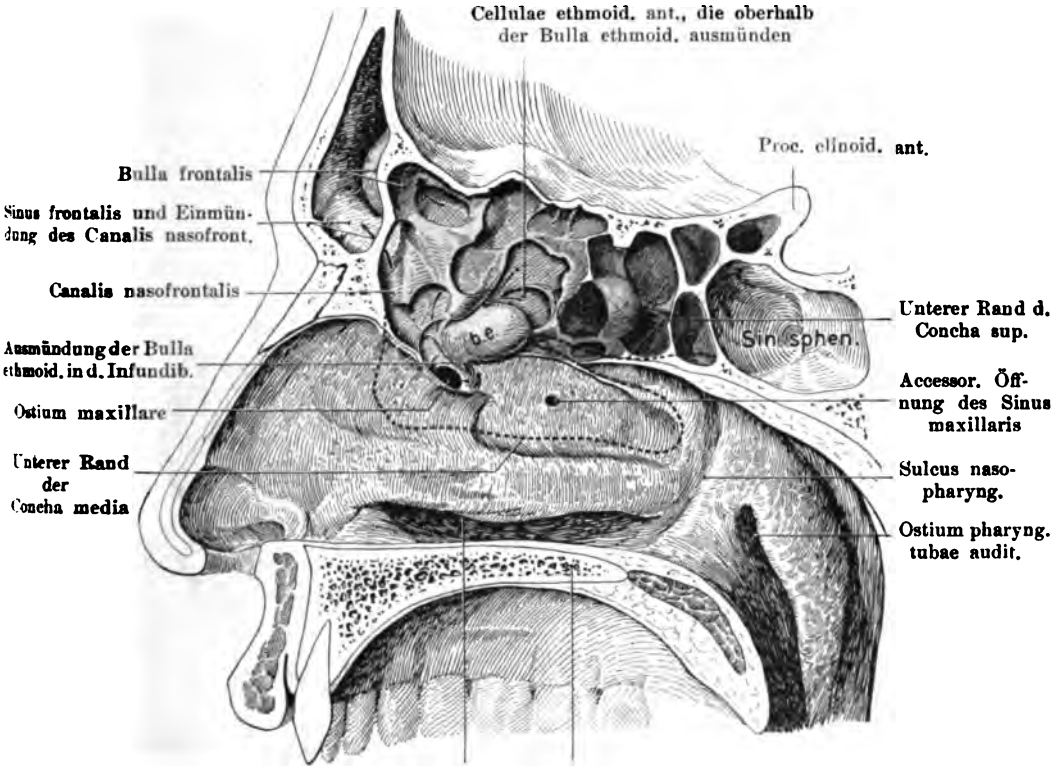

Fig. 85.

Cellulae ethmoidales anteriores (blau) und posteriores (rot). Dieselben sind von der medialen Seite her eröffnet. Die Projektion der mittleren und der oberen Muschel ist mit punktierten Linien angegeben. b. e. Bulla ethmoidalis.

lich Scharlach (Preysing) — ihre Entstehung verdanken, führen in einzelnen Fällen unter Fortdauer des Fiebers und Weiterbestehen oder Steigerung der Schmerzen zur Periostitis und schliesslich zum Durchbruch einer der Höhlenwände. Handelt es sich um die Stirn- oder die Kieferhöhle, so lässt sich die Periostverdickung an der fazialen Wand fühlen, der Druck auf sie wird schmerzhaft, es entsteht ein subperiostaler

Abszess, die Haut über der kranken Höhle wird ödematös, und endlich bahnt sich der Eiter einen Ausweg durch die Haut. Kiefer-, Stirn- und Siebbeinhöhlenempyeme können in die Orbita durchbrechen und hier zunächst eine Orbitalphlegmone oder einen Orbitalabszess mit Verdrängung des Augapfels und Lidödem hervorrufen, der sich schliesslich durch ein Augenlid hindurch nach aussen entleert. Wo die Wand der

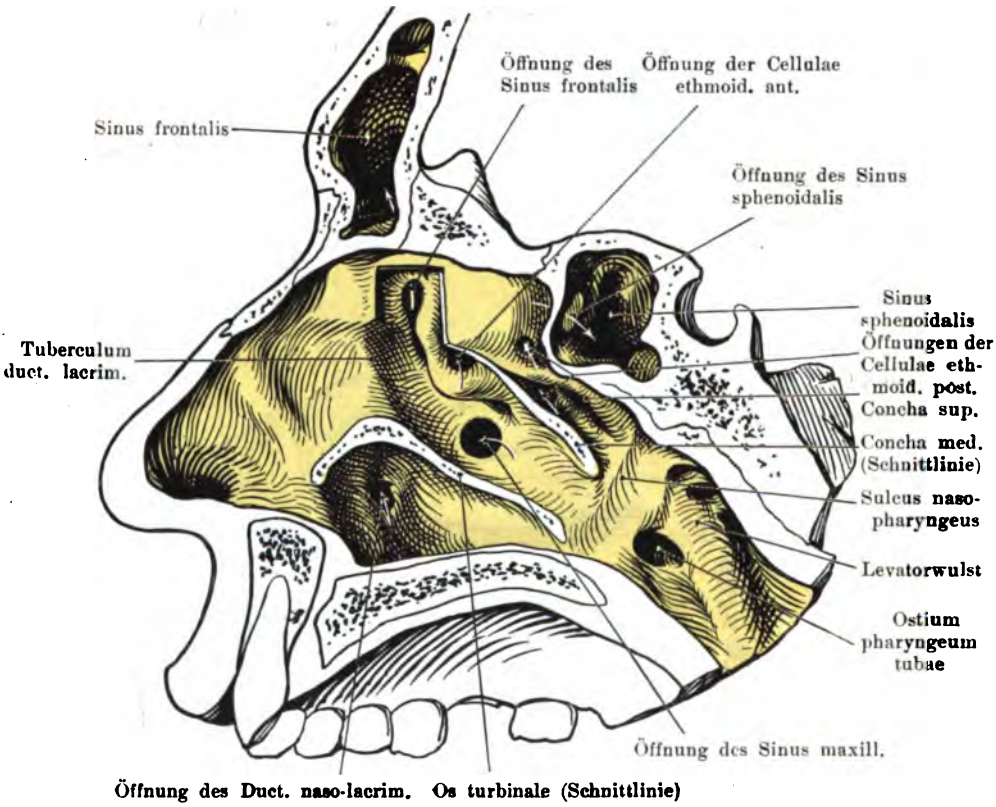

Fig. 86.

Laterale Wand der Nasenhöhle, nach Abtragung der unteren und der mittleren Muschel. Die Öffnungen der Sinus paranasales sind zu sehen. Mit Benutzung des Modelles von Killian.

kranken Höhle an die Schädelhöhle grenzt (Stirn-, Siebbein-, Keilbeinhöhle), kann auch der Durchbruch nach dem Hirne erfolgen (s. u.) und den Tod herbeiführen.

Unter den Symptomen des chronischen Stadiums der rhinogenen Nebenhöhlenempyeme spielen, wie schon gesagt, Fieber und Schmerzen nur eine geringe oder gar keine Rolle. Das Sekret ist hier schleimigeitrig, untermischt mit dicken Schleimklumpen, seltener rein eitrig.

Handelt es sich um ein Empyem in hinteren Siebbeinzellen oder in der Keilbeinhöhle, so kann der Eiter dem Kranken unbemerkt bleiben, weil er durch die Choanen in den Schlund abfliesst und geschluckt wird. So kann es kommen, dass ein chronisches Empyem von dem Kranken gar nicht bemerkt wird (latentes Empyem), falls sich nicht der Eiter durch den Gestank, den er oft verbreitet, dem Kranken selber oder auch seiner Umgebung verrät.

Anders pflegt es bei den chronischen Stirn- und namentlich bei den chronischen Kieferhöhlenentzündungen zu sein. Sie bleiben selten latent, sondern produzieren in der Regel grosse Eitermengen, die auch indolenten Kranken nicht unbemerkt bleiben.

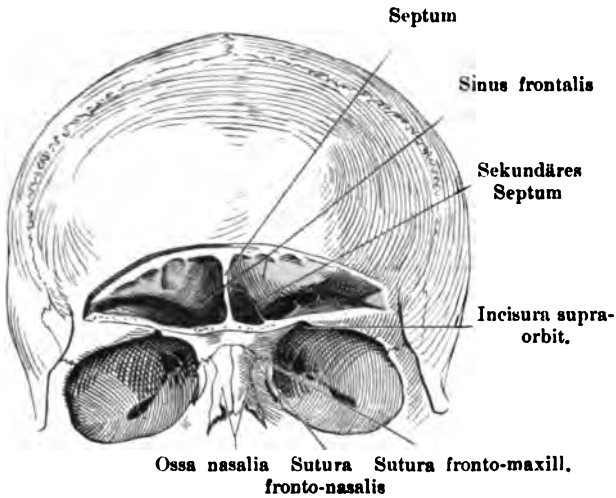

Fig. 87.

Stark ausgebildete Sinus frontales, durch Wegmeiseln ihrer vorderen Wand dargestellt.

Der Reiz des Eiters hält die Nasenschleimhaut in einem dauernden Schwellungszustande und führt oft zur Bildung von Schleimpolypen (s. S. 95) im mittleren Nasengange, da wo die Stirn- und Kieferhöhle sowie vordere Siebbeinzellen ausmünden. Durch Schleimhautschwellung, Polypen und Eiter wird die Nase verlegt, und die Nasenatmung bleibt auch ungenügend, wenn der Eiter regelmässig ausgeschnaubt wird. Wird die Riechspalte verlegt, so gesellt sich Anosmie (s. S. 107) zu den Symptomen. Der im Schlafe verschluckte Eiter schädigt die Magen- und Darmfunktion. Exprimiert man morgens den nüchternen Magen solcher Kranken, so ist man erstaunt über die Menge Eiter, die er enthalten kann (Zabel und eigene Beobachtung).

Es ist für den Arzt sehr wichtig, das zu wissen, damit er nicht aus dem Befunde von Eiter im nüchternen Magen ohne weiteres dem Kranken einen zerfallenden Magenkrebs andiagnostiziert.

Nebenhöhleneiter, der in den Schlund abfliesst (s. u. bei der Diagnose), kann die hintere Rachenwand mit einer Eiterkruste überziehen (s. Pharyngitis sicca) und den Kehlkopf schädigen (s. chronische Laryngitis).

Der geschilderte chronische Zustand wird bisweilen durch ein akutes Aufflackern der Entzündung oder durch eine Eiterretention in-

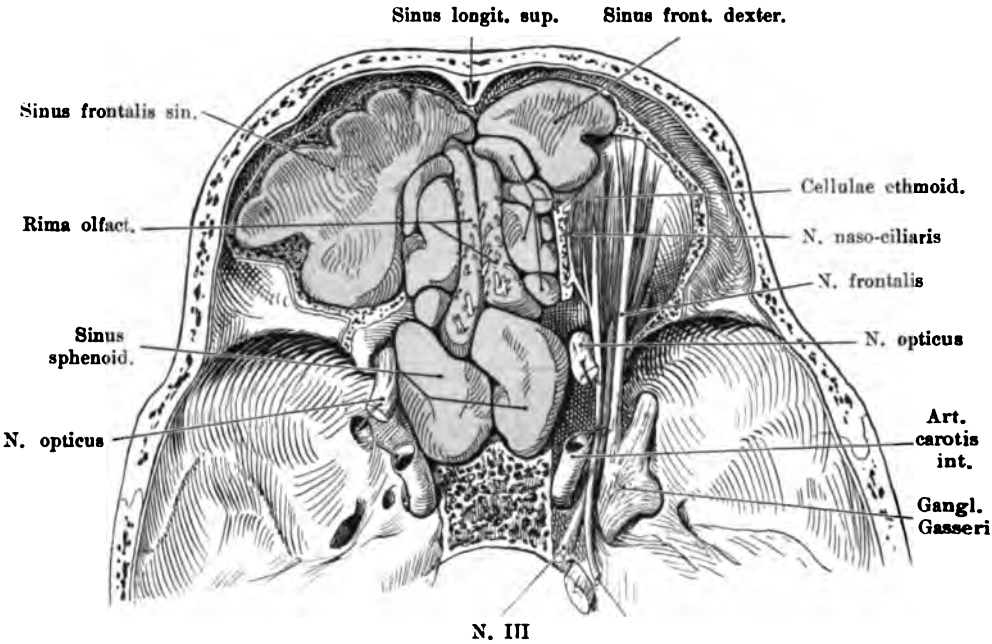

Fig. 88.

Sinus frontales, Sinus sphenoidales und Cellulae ethmoidales, von oben her dargestellt. Linkerseits ein sehr starker, fast die ganze Orbita überlagernder Sinus frontalis. Rechterseits ist das Dach der Orbita entfernt worden. Die Knochenlamellen, welche die einzelnen Sinus voneinander trennen, sind nicht dargestellt.

Nach Killian. Die Nebenhöhlen der Nase. 1903. Taf. VIII, Fig. 10 mit geringfügigen Änderungen.

folge von Verlegung der nasalen Öffnung der kranken Höhle unterbrochen. Dann treten die Symptome oder auch die Folgen ein, die wir bei den schweren akuten Empyemen kennen gelernt haben.

Die dentalen Entzündungen der Kieferhöhle zeigen einige Besonderheiten in ihrem Verlaufe. Vor allem geht ihnen keine infektiöse Rhinitis voraus. Die ursächliche Zahnwurzelerkrankung verrät sich natürlich durch Zahnschmerz und oft auch durch Schwellung aussen oder innen am Alveolarfortsatze des Oberkiefers über dem schuldigen Zahne mit oder

ohne Bildung einer Zahnfistel. In der Regel hören die Zahnschmerzen wie mit einem Schlage auf, sobald das um eine kranke Wurzel wuchernde Granulom in die Kieferhöhle durchgebrochen ist, und der Eiter frei dahin abfliessen kann. Die Entzündung, die er nun hier erregt, tritt entweder akut unter Fieber und Schmerzen in Erscheinung, oder sie entwickelt sich schleichend und symptomlos, bis der Kranke eines Tages zu seinem Erstaunen einen abscheulichen Gestank in seiner Nase wahrnimmt und Eiter ausschnaubt. Dentale Empyeme stinken fast immer und auch meist viel intensiver als rhinogene. Sekundär erkrankt dann auch noch die Nasenschleimhaut, und das

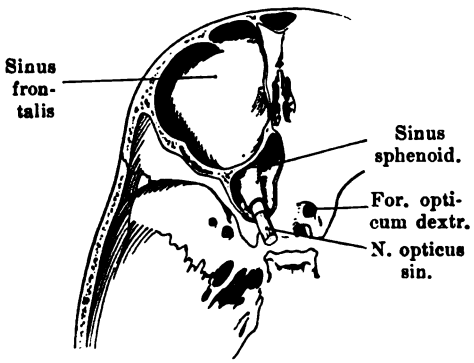

Fig. 89.

Stark entwickelter Sinus frontalis, nebst einem Sinus sphenoidalis, welcher den Canalis opticus umgibt und bis an die Scheide des N. opticus heranreicht.

Beobachtet auf dem Basler Seziersaale.

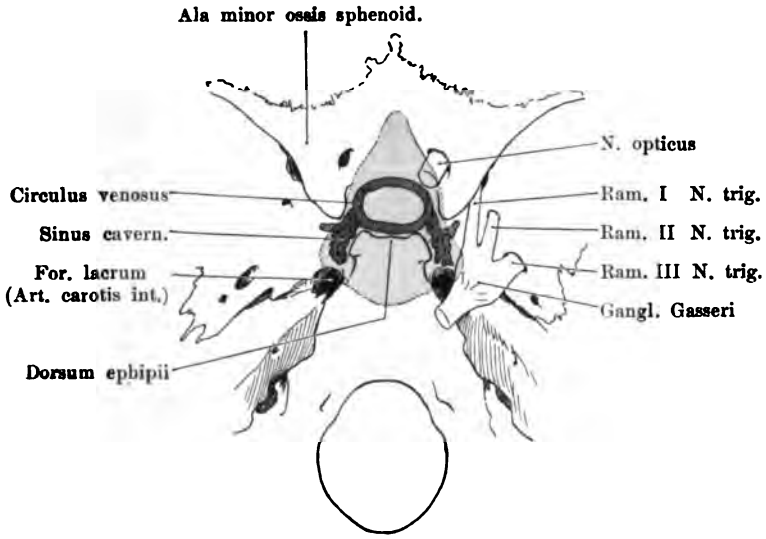

Fig. 90.

Stark ausgedehnter Sinus sphenoidalis und Beziehungen desselben zum N. opticus, zur Hypophysis, zum Sinus cavernosus, zum Ganglion Gasseri und zum Clivus.

dentale Empyem gleicht dann im weiteren Verlaufe und Ausgange dem rhinogenen.

Diagnose.

Wenn sich zu einem akuten Schnupfen oder zu einer Influenza unter ansteigender Temperatur heftige Schmerzen im Bereiche einer oder mehrerer Nebenhöhlen, Nackenschmerzen, oder diffuse Kopfschmerzen und ein Gefühl von Benommenheit einstellen, ist der Verdacht auf eine akute rhinogene Nebenhöhlenentzündung gerechtfertigt. Auf welche Höhle oder Höhlen sich dieser Verdacht zu richten hat, bleibt oft ungewiss, da spontane Schmerzen, wie bereits auf S. 115 näher ausgeführt wurde, nicht

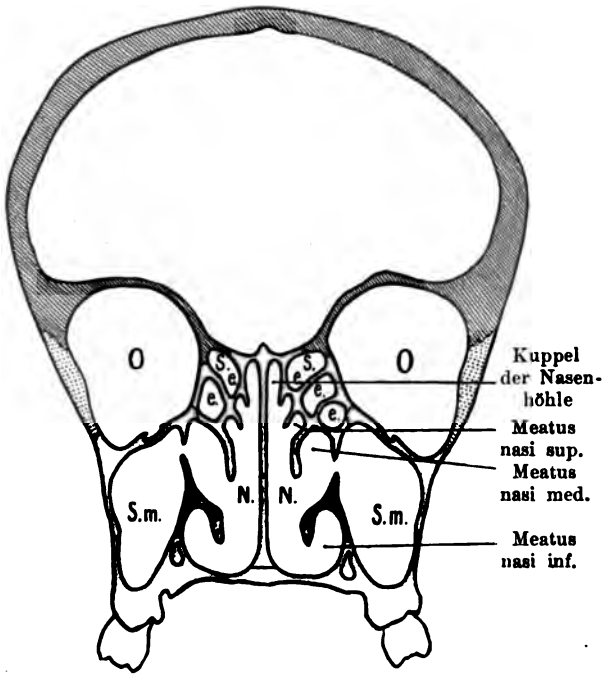

Fig. 91.
Frontalschnitt durch den Schädel. (Halbschematisch.)
Ossa frontalia schraffiert. Ossa jugalia punktiert. Ossa maxillaria sup. gelb. Os ethmoidale blau. Ossa turbinalia grün. Vomer weiss. O Orbita. S. m. Sinus maxillaris. S. e. Sinus ethmoidalea. N. N. Nasenhöhle.

immer im Bereiche der kranken Höhle empfunden werden, und Druckempfindlichkeit über einer solchen oft fehlt, überdies auch nur bei den Stirn- und Kieferhöhlen in Betracht kommt. Die rhinoskopische Diagnose, die bei den chronischen Empyemen oft erkennen lässt, aus welcher Höhle der Eiter stammt (s. u.), führt im Beginne des akuten Stadiums der Entzündung selten zum Ziele, weil entweder noch gar kein Eiter produziert wird, oder weil Schleimhautschwellungen an den Ostien der Höhle ihm den Abfluss in die Nase verwehren.

Beim schweren akuten Empyem infolge von Scharlach werden Fieber und Schmerzen oft, zumal bei kleinen Kindern, auf andere Komplikationen dieser Krankheit bezogen, und das Empyem verrät sich dann erst, wenn es die auf S. 117 geschilderten schweren Folgen herbeigeführt hat.

Der Verdacht auf ein akutes dentales Kieferhöhlenempyem ist gerechtfertigt, wenn sich an eine Wurzelkaries oder Periodontitis eines oberen Molar- (selten Prämolar-)zahnes Schmerzen in der gleichen Gesichtshälfte und Kakosmie in der gleichen Nasenseite unmittelbar anschliessen. Die spontanen Schmerzen werden dabei oft allein oder am heftigsten in der Stirnhöhlengegend empfunden, während sich Druckempfindlichkeit, wenn sie überhaupt vorhanden ist, nur im Bereiche der fazialen Kieferhöhlenwand zeigt.

Alle die bisher genannten Erscheinungen rechtfertigen zwar mehr oder weniger den Verdacht auf eine entzündliche Nebenhöhlenerkrankung, aber zur Sicherung der Diagnose ist noch weiteres nötig.

Vor allem beruht die sichere Diagnose vieler akuter und aller chronischen Nebenhöhlenempyeme auf dem Nachweise,

1. dass Eiter in der Nase vorhanden ist,
2. dass dieser Eiter aus einer Nebenhöhle stammt, und
3. welche Nebenhöhle ihn absondert.

Zu 1. Dass Eiter in der Nase vorhanden ist, lässt sich in vielen Fällen ohne weiteres mittelst der Rhinoscopia anterior, media und posterior erkennen. Der Eiter sammelt sich, wenn er reichlich ist, bei aufrechter Haltung des Kranken, also bei Tage, an den tiefsten Stellen und fliesst nach vorn oder in den Schlund ab; ist er spärlich, so trocknet er zu Krusten an. Mitunter aber findet man rhinoskopisch gar keinen Eiter, nämlich wenn sein Abfluss durch eine Schleimhautschwellung an dem Ostium der kranken Höhle behindert ist, oder wenn sich die kranke Höhle gerade völlig entleert hatte und der Eiter aus der Nase bereits abgeflossen oder durch Schnauben entfernt worden ist. Eiternde Stirnhöhlen entleeren sich oft morgens nach dem Aufstehen, eiternde Kieferhöhlen nachts beim Liegen auf der gesunden Seite völlig. Sieht man aus irgend einer dieser Ursachen keinen Eiter in der Nase, so gelingt es oft, ihn durch Aspiration zum Vorschein zu bringen. Hierzu dient die Methode von Sondermann, die am besten mit dem von Muck angegebenen Apparate ausgeführt wird.

Ein pfeifensackartiges Sammelgläschen hat zwei gebogene offene Ansätze und ein seitliches Luftloch. Der dünnere Ansatz ist mittelst eines Schlauches mit einem dickwandigen Gummiball verbunden. Der Apparat wird nun mit dem dickeren Ansatze luftdicht in das Nasenloch der verdächtigen Seite eingeführt, während der Kranke das andere Nasenloch mit dem Finger zudrückt. Nun komprimiert der Arzt den Gummiball, schliesst mit einem Finger das seitliche Luftloch, lässt den Kranken „hack hack" sagen, wobei sich der weiche Gaumen an die hintere Rachenwand anlegt, und lässt im Momente dieses Intonierens den

komprimierten Ball los. Dadurch wird die Luft in der Nase so stark verdünnt, dass der Abschluss des Nasen- vom Mundrachen bestehen bleibt und eine kräftige Saugwirkung zustande kommt, die den Eiter aus der kranken Höhle in die Nase und oft auch in das Sammelgläschen befördert. Das Saugen erregt natürlich ein unangenehmes Gefühl, auf das man den Kranken vorbereiten muss.

Zu 2. Hat man auf diese Art Eiter aspiriert, so darf man auch annehmen, dass er aus einer Nebenhöhle stammt. In den Fällen aber, in welchen man ihn ohne vorherige Aspiration in der Nase gesehen hat, ist erst der Beweis seiner Herkunft aus einer Nebenhöhle zu erbringen.

Wenn auch eine einseitige Naseneiterung beim Erwachsenen für ein Nebenhöhlenempyem spricht, so kann sie doch auch einmal durch einen Fremdkörper oder einen Rhinolithen, durch eine tuberkulöse Karies oder eine syphilitische Nekrose, oder durch eine zerfallende bösartige Geschwulst verursacht werden. Inspektion, Sondierung und Röntgenbild lassen solche anderweitige Ursachen der Eiterung ausschliessen.

Zu 3. Aus welcher Höhle oder aus welchen Höhlen der Eiter stammt, ermitteln wir durch die vordere, mittlere und hintere Rhinoskopie, die Sondierung und Probeausspülung der Höhlen, die Durchleuchtung des Gesichtsskelettes, das Röntgenbild und in besonders schwierigen Fällen die Probepunktion.

Rhinoskopische Diagnose. Häufig gelingt es, den Weg des Eiters in der Nase zu verfolgen. Da die Mündungen der Stirn- und Kieferhöhle sowie der vorderen Siebbeinzellen lateral von der mittleren Muschel liegen, so erscheint der in diesen Höhlen produzierte Eiter unterhalb der mittleren Muschel im mittleren Nasengange und fliesst bei aufrechter Kopfhaltung über die untere Muschel zum Nasenboden herunter. Den aus den hinteren Siebbeinzellen und den aus der Keilbeinhöhle stammenden Eiter findet man zwischen mittlerer Muschel und Septum; oft aber nimmt er seinen Weg nach hinten und ist dann nur bei der hinteren Rhinoskopie zu sehen, und zwar am oberen Rande der Choane, am Rachendache und an der hinteren Rachenwand; hier kann er zu Krusten antrocknen und das Bild der sogenannten Pharyngitis sicca hervorrufen. Eiter, der, ohne das Rachendach zu berühren, über das hintere Ende der unteren Muschel in den Schlund fliesst, stammt aus einer der in den mittleren Nasengang mündenden Höhlen. Bei starker Atrophie (Rhinitis atrophica, s. S. 96), sowie nach Abtragung der mittleren Muscheln kann man die Keilbeinhöhlenostien und den aus ihnen abfliessenden Eiter bei der vorderen Rhinoskopie sehen.

Sondierung und Probeausspülung. Den Ausführungsgang der Stirnhöhle mit der Sonde aufzufinden und dann eine halbkreisförmig gebogene Spülkanüle durch ihn bis in die Höhle zu bringen, gelingt bisweilen leicht, in manchen Fällen aber erst nach Amputation des vorderen

Endes der mittleren Muschel, und in anderen selbst dann nicht. Leichter kommt man mit einer rechtwinkelig kurz abgebogenen Kanüle vom mittleren Nasengange aus in die Kieferhöhle, und zwar am ehesten, wenn neben der normalen Öffnung noch eine akzessorische vorhanden ist. Findet man keinen Eingang in die Kieferhöhle, so ist es leicht, nach Kokainisierung ihre dünne Wand im mittleren Nasengange mit einer scharfen, rechtwinkelig abgebogenen Kanüle zu durchdringen; das Spülwasser läuft dann durch die nicht gefundene normale Öffnung ab.

Übrigens kann es dem weniger Geübten passieren, dass er bei der Punktion vom mittleren Nasengange aus mit der scharfen Kanüle nicht in die Kieferhöhle, sondern in die Orbita gelangt und beim Spülversuche ein Emphysem oder eine Wasserinfiltration im Orbitalgewebe macht.

Kann man die nasale Kieferhöhlenwand wegen einer starken Septumdeviation nicht im mittleren Nasengange erreichen, so mag man sie im unteren Nasengange mit einer geschärften Kanüle durchbohren. Bei zu grosser Gewaltanwendung kann hierbei die scharfe Kanüle nicht nur die nasale, sondern auch die faziale Wand der Kieferhöhle durchdringen. Infolge davon entstehen leicht Wangenabszesse, die sehr früh eröffnet werden müssen, da sie in wenigen Tagen durch Sepsis zum Tode führen können.

Beim dentalen Kieferhöhlenempyem kann man auch nach Extraktion des verdächtigen oder kranken Zahnes die Höhle von der Alveole aus anbohren. Einen gesunden Zahn zu diesem Zwecke zu opfern, ist unzulässig.

Fig. 92.
Granulom an der Wurzelspitze eines Dens bicuspidalis, bis zur Kieferhöhle reichend. Granulom im positiven Bilde hell, im Film (negativ) natürlich dunkel.

Durchleuchtung. Weitere diagnostische Anhaltspunkte gibt die beiderseits vergleichende Durchleuchtung der Kiefer- und Stirnhöhlen im Dunkelzimmer mittelst eines in den Mund eingeführten, bzw. gegen den inneren oberen Orbitalwinkel angedrückten Glühlämpchens. Hierbei ist zu beachten, dass die beiden Stirnhöhlen oft sehr verschiedene Grösse und Wandstärke haben, und also schon beim Gesunden bisweilen verschieden helle und verschieden grosse Durchleuchtungsbezirke zeigen, ja dass eine ganz fehlen kann, und dass bei starkknochigen Leuten oft alle Höhlen dunkel bleiben.

Röntgenbilder lassen ebenfalls Empyeme der Nebenhöhlen erkennen, sind jedoch für sich allein bei der Diagnose mit Vorsicht zu verwenden.

Grossen Wert haben Röntgenbilder für die Erkennung der Ausdehnung der Stirnhöhlen und für die Unterscheidung der dentalen von den rhinogenen Empyemen der Kieferhöhle, denn sie zeigen bisweilen eine Wurzelspitze eines scheinbar gesunden Zahnes von einem bis an oder in die Kieferhöhle ragenden Granulom umhüllt (Fig. 92). Man stellt solche Bilder her, indem man einen kleinen, mit undurchsichtigem Papier umhüllten Film von innen her an den Alveolarrand drückt und von aussen bestrahlt.

Differentialdiagnose zwischen Neuralgia supraorbitalis und Stirnhöhlenentzündung.

Die sowohl bei Kieferhöhlen-, als auch bei Stirnhöhlenentzündungen vorkommenden Schmerzen oberhalb der medialen Hälfte der Orbita, also im Gebiete der Stirnhöhle wie auch des ersten Trigeminusastes, täuschen leicht eine Supraorbitalneuralgie vor, und zwar um so leichter, als der Höhlenschmerz gerade so wie die Neuralgie intermittierend und täglich zur gleichen Stunde auftreten kann. Beschränkt sich die Druckempfindlichkeit auf den Stamm des Nerven oder auf seinen Druckpunkt an der Incisura supraorbitalis, so darf man an eine Neuralgie denken, namentlich wenn im übrigen nichts für eine Nebenhöhlenentzündung spricht. Wird der Schmerz durch $^1/_2$ bis 1 g Chinin, 5 Stunden vor der gewöhnlichen Zeit des Anfalles genommen, unterdrückt, so spricht das ebenfalls für Neuralgie. Eine Periostschwellung in der schmerzhaften Supraorbitalgegend deutet auf eine Entzündung in der Stirnhöhle.

Differentialdiagnose zwischen Empyem und Mukocele der Stirnhöhle.

Früher hat man geglaubt, dass ein chronisches Stirn- oder Kieferhöhlenempyem infolge behinderten Sekretabflusses zur Erweiterung der kranken Höhle führen könne. Richtig ist nur, dass in solchen Fällen eine Periostverdickung an den Höhlenwänden auftreten kann. Dabei kommt es aber niemals zu einer Erweiterung der Höhle, die nur durch Knochenresorption innen und Knochenneubildung aussen entstehen könnte, sondern einfach zum fistulösen Durchbruche der Höhlenwand. Die Erweiterungen der Höhlen, die in der Tat beobachtet werden, sind bei der Stirnhöhle Mukocelen, bei der Kieferhöhle Kiefercysten.

Die Mukocele der Stirnhöhle entsteht, wenn der Ausführungsgang der Höhle verschlossen ist. Dann füllt sich die Höhle mit klarem Schleim, und es kommt zu einer Druckusur des Knochens von innen her bei gleichzeitiger Knochenneubildung an der Aussenseite. Hierdurch entsteht eine tumorartige Auftreibung der Höhle, die alsbald an der fazialen und orbitalen Wand sichtbar wird. Die stets sehr dünne Knochenwand und der klare Inhalt der Höhle bewirken, dass die Durchleuchtung im Gegensatz zum Empyem einen grossen hellen Bezirk zeigt. Wird die Mukocele infiziert, so vereitert ihr Inhalt und es kommt zum Durchbruche nach aussen (Pyocele), aber niemals ist der Inhalt von vornherein eitrig.

Mukocelen kommen auch in Siebbeinzellen und in der Keilbeinhöhle vor.

Die Behandlung der Stirnhöhlenmukocele besteht in der Abtragung ihrer facialen, unter Umständen auch ihrer orbitalen Wand und in der Herstellung einer guten Kommunikation mit der Nase.

Differentialdiagnose zwischen Empyem der Kieferhöhle und Kiefer-(Zahn-)Cyste.

Im Oberkiefer kommen Auftreibungen an der fazialen und palatinalen Wand, sowie am Nasenboden vor durch die periodontalen Kiefercysten (Zahncysten). Ihre papierdünne Wand lässt sich oft mit einem hör- und fühlbaren Knistern eindrücken. Diese Cysten durchleuchten ebensogut wie die Mukocelen der Stirnhöhle und sind schon dadurch sehr leicht von den Empyemen der Kieferhöhle zu unterscheiden. Auch die Zahncysten können schliesslich vereitern und dann ebensowohl an der fazialen, palatinalen oder nasalen Wand, wie auch in die Kieferhöhle hinein durchbrechen. Im letzteren Falle führen sie natürlich ein sekundäres Kieferhöhlenempyem herbei.

Die Behandlung der Kiefercysten besteht in der Eröffnung vom Vestibulum oris aus mit Exstirpation der Cystenwand. Diese Exstirpation soll möglichst vollständig sein; sie gelingt bisweilen leicht mit dem scharfen Löffel.

Differentialdiagnose zwischen Empyem der Kieferhöhle und Osteomyelitis des Oberkiefers bei Neugeborenen und kleinen Kindern.

Bei Neugeborenen und kleinen Kindern liegen die Zahnkeime im spongiösen Knochen des Oberkiefers, so dass nur wenig Platz für eine rudimentäre, weit nach hinten, oben und innen gelegene Kieferhöhle übrig bleibt. Der spongiöse Knochen erkrankt hier bisweilen an Osteomyelitis, deren Erscheinungen (Gesichts- und Gaumenschwellung mit oder ohne Eiterdurchbruch, Lidödem, Verdrängung des Augapfels nach aussen und oben, Eiterfluss aus der Nase) leicht für Folgen eines Kieferhöhlenempyems gehalten werden. Die Ursache der Erkrankung ist nach Brown-Kelling eine Infektion eines Zahnsäckchens durch Verletzung bei der Geburt oder in der ersten Lebenszeit beim Auswischen des Mundes. Deckt man den kranken Knochen auf, so findet man ihn entweder erweicht und mit Granulationen durchsetzt, oder sequestriert, und stösst mitten im Krankheitsherde auf intakte oder arrodierte Zahnkeime, während die minimale Kieferhöhle gar nicht oder nur sekundär erkrankt ist. Die Heilung erfolgt nach gründlicher Beseitigung des Krankhaften von der Fossa canina aus wie beim Kieferhöhlenempyem (s. u.) meist ungestört, doch stossen sich auch manchmal in ihrem Verlaufe noch

Zahnkeime aus, oder es werden Nachoperationen, besonders Sequesterextraktionen, nötig.

Unter 27 in der Literatur gefundenen Fällen spielte sich die Erkrankung 16mal in den ersten Lebenswochen bis zum 3. Monate ab. Solche Fälle sind gar nicht selten; ich habe je zwei von Weise (Diss. Rostock 1907) und Lessing und je einen von Landwehrmann und Wüstmann beschreiben lassen.

Behandlung der Nasenhöhlenempyeme.

Die akuten Nebenhöhlenentzündungen, welche den Schnupfen begleiten, heilen meist von selbst. Man unterstützt die Heilung durch Schwitzkuren (feuchte Einwicklung, schweisstreibende Mittel, wie Lindenblütentee und Aspirin), ferner durch Anregung der Sekretion der Nasenschleim-

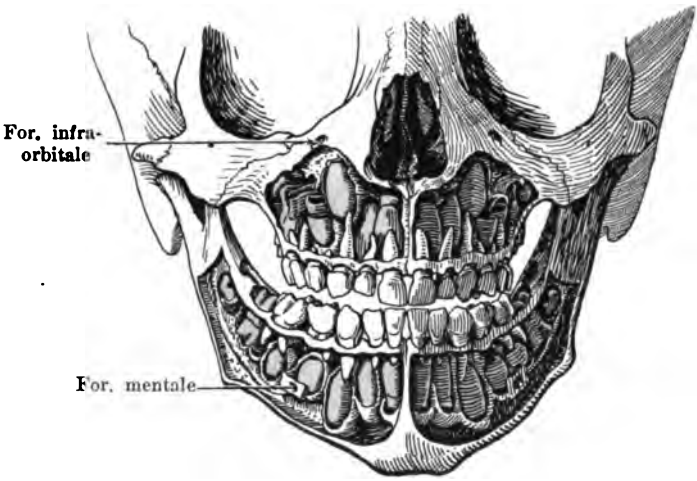

Fig. 93.
Topographie des Milchgebisses und der Ersatzzähne eines 4½jährigen Kindes.

haut mit Jodkali und durch tägliches Entleeren der Höhlen mit dem Muckschen Saugapparate (s. S. 123).

Dieses Saugverfahren bewährt sich auch oft bei subakuten Empyemen der verschiedenen Nebenhöhlen, wenn man es längere Zeit täglich anwendet.

Akute Stirnhöhlenempyeme heilen bei günstigen Abflussverhältnissen für den Eiter oft von selbst. Man kann die Heilung befördern, wenn man durch Abtragung von Polypen oder Schleimhautschwellungen in der Gegend des Ductus naso-frontalis oder durch Kokainisieren dieser Stelle günstigere Abflussverhältnisse schafft und das Sekret mit dem Muckschen Apparate täglich absaugt. Wo die Spülung der Stirnhöhle gelingt, bringt sie auch manches chronische Empyem zur Heilung. Nur

beim Übergreifen der Entzündung auf die Nachbarschaft (Periostitis, Ödem, Orbitalphlegmone und drohende intrakranielle Komplikationen), oder bei fortdauernden lästigen Beschwerden (Stirnkopfschmerz) ist die Eröffnung der Stirnhöhle von aussen geboten.

In den meisten Fällen kommt man nur mit der breiten Eröffnung und Ausräumung der Höhle zu dauernd befriedigenden Resultaten. Hierzu dient am besten die Methode von Killian. Sie erstrebt, eine völlige Obliteration der Höhle ohne erhebliche kosmetische Störung herbeizuführen, und besteht in der völligen Abtragung der vorderen (frontalen) und der unteren (orbitalen) Wand bis auf den, als schmale Spange dazwischen stehen bleibenden Orbitalrand, sowie in der Herstellung eines breiten Abflussweges in die Nase durch Ausräumung des fast ausnahmslos miterkrankten Siebbeinlabyrinthes. Die Hautwunde wird auf der Orbitalrand-Spange durch die Naht vereinigt. Die Höhle füllt sich teils durch Narbengewebe, teils durch Hineinrücken des Orbitalfettes, so dass keine auffallende Einsenkung der Haut zustande kommt. Man muss sich davor hüten, die Trochlea wegzunehmen, sonst entsteht eine Insuffizienz des Musculus trochlearis mit Doppelbildern, die sich indessen meist wieder ausgleicht. Die exakte Ausführung der Operation ist schwierig und zeitraubend, die Resultate sind aber meist sehr gut.

Beim dentalen Kieferhöhlenempyem genügt zur Heilung in frischen Fällen meist die Entfernung des schuldigen Zahnes und die einmalige Ausspülung der Höhle vom mittleren Nasengange aus. In chronischen Fällen wird von vielen Ärzten die Höhle nach Extraktion des schuldigen Zahnes durch dessen Alveole angebohrt (Cowper) und täglich ausgespült. Den Bohrgang hält man sich dabei durch einen vom Zahnarzte gefertigten Stift offen. Bisweilen erfolgt dann die Heilung in 2 bis 3 Wochen, oft aber bleibt sie aus, und man muss die Höhle von aussen eröffnen.

Die Eröffnung und Ausräumung der Kieferhöhle von der fazialen Wand aus, in der Fossa canina des Vestibulum oris (Desault), ist geeignet für alle rhinogene und für chronische dentale Kieferhöhlenempyeme. Sie wird nötig, wenn der Durchbruch des Eiters nach aussen droht (Periostitis, Gesichtsödem) oder wenn die mehrere Wochen täglich vorgenommene Ausspülung vom mittleren Nasengange her erfolglos war.

Früher wurde diese Operation in der allgemeinen Narkose ausgeführt; jetzt macht man sie nach von Eickens Vorgange in Lokalanästhesie (s. S. 67). Das Geheimnis des Erfolges liegt in der guten Ausführung der Operation und in der sorgfältigen Nachbehandlung. Der Weichteilschnitt geht direkt unter der Umschlagsfalte der Wangenschleimhaut oberhalb der beiden vorderen Molares und der Prämolares sogleich bis auf den Knochen. Nach Zurückschieben der Weichteile bis zum Jochbogenansatze und fast bis zum Foramen infraorbitale (Austrittsstelle des 2. Trigeminusastes) wird die Höhle mit dem Meissel oder einem kleinen Handtrepane eröffnet. Ist dies geschehen, so trägt man soviel von der fazialen Höhlenwand mit der Knochenzange oder Stanze ab, dass man mit Hilfe der elektrischen Stirnlampe oder mit reflektiertem Lichte alle Buchten und Winkel, namentlich auch den vordersten, genau ansehen kann. Die Ausräumung der kranken Schleimhaut, die oft fingerdick geschwollen und polypös gewuchert ist, geschieht mit dem scharfen Löffel. Dann wird die

Höhle mit verdünntem H_2O_2 ausgespült und mit Gaze locker ausgestopft. Nach zwei Tagen wird der Tampon entfernt und nur noch die Weichteilwunde täglich ausgestopft, womit jedesmal eine Ausspülung mit warmer H_2O_2- oder physiologischer Kochsalzlösung verbunden wird. Die Weichteilwunde muss soweit offen gehalten werden, dass man die Höhle unter künstlicher Beleuchtung in allen Teilen übersehen und schlechte Granulationen noch nachträglich ausschaben kann. Anfangs gelingt die tägliche Besichtigung ohne weiteres; wird aber die Öffnung kleiner, so muss man sie mit dem Killianschen Speculum für den mittleren Nasengang auseinanderhalten, was, wenn es vorsichtig gemacht wird, schmerzlos ist. Erst nach etwa zwei Wochen, wenn überall gute Granulationen und nirgends Buchtenbildungen vorhanden sind, bleibt der Tampon ganz weg, aber die Spülungen werden, meist vom Kranken allein, fortgesetzt. In Zwischenräumen muss der Arzt selbst spülen, bis er sich überzeugt hat, dass das Spülwasser dauernd völlig klar abfliesst. Die Befürchtung, dass Speiseteile von der ungeschützten Öffnung in die Höhle gelangen, ist selten berechtigt. Die Wange legt sich gut auf die Öffnung, und im Spülwasser finden wir sehr selten Speiseteile; wo wir sie finden, schaden sie, wenn täglich gespült wird, gar nicht. Dagegen wird die Heilung durch stetige Neuinfektion der Höhle verzögert, wenn Eiterherde in der Mundhöhle (faulende Zahnruinen, Sekretpfröpfe in den Tonsillen) nicht vor der Operation beseitigt worden sind. — Schliesslich bleibt von der Operationswunde nur eine enge Fistel übrig, die gerade noch eine gelegentliche Probespülung zulässt. Auch sie schliesst sich fast immer nach $^1/_4$ Jahr, so dass wir dann wieder völlig normale Verhältnisse haben, ein Vorzug, der allen den anderen, sogleich zu schildernden Operationsmethoden abgeht.

Manche Operateure eröffnen die Höhle ausser an der fazialen auch an der nasalen Wand, vernähen die orale Wunde sogleich wieder und lassen dann die Höhle von der Nase aus durch den Kranken selbst spülen (Luc-Caldwellsche Methode). Meine Resultate mit der alleinigen Eröffnung vom Vestibulum oris aus, die Koellreutter veröffentlich hat, sind so vorzüglich, dass ich seit 18 Jahren keinen Grund hatte, von der einfachen Methode abzugehen. Eine Mitteilung von Pape aus Hinsbergs Klinik zeigt, dass die Resultate der Luc-Caldwellschen Methode, soweit es sich um das Aufhören der Eiterung handelt, ebensogut, aber keineswegs besser sind, als die von mir nach Desault erzielten.

Denker trägt zuerst den vorderen Teil der unteren Nasenmuschel ab, führt dann den Schnitt im Vestibulum oris bis zur Medianlinie und schiebt von ihm aus Schleimhaut und Periost über der facialen Wand der Kieferhöhle, sowie am Boden und an der lateralen Wand der Nasenhöhle zurück, um sowohl die faciale wie auch den vorderen Teil der nasalen knöchernen Kieferhöhlenwand, einschliesslich des dazwischen stehenden Randes der Apertura piriformis, abzutragen. Nach Ausräumung der auf solche Weise sehr übersichtlich gewordenen Kieferhöhle bildet er aus der Schleimhaut der lateralen Nasenwand einen Lappen, der nach Vernähung der oralen Wunde von der Nase aus auf den Boden der Kieferhöhle auftamponiert wird. Die Nachbehandlung ist die gleiche wie bei der Luc-Caldwellschen Operation.

Die Behandlung der Siebbeinhöhlenempyeme besteht in dem Aufbrechen der kranken Knochenzellen mit dem Struyckenschen Conchotom, was der Geübte schmerzlos ausführen kann. Man hat sich dabei lateral von der mittleren Muschel zu halten, aber auch auf die Nähe der Orbita zu achten. Dringt man mit dem Instrumente zu weit nach oben oder gar in die Riechspalte, so besteht die Gefahr einer Durchbrechung der Lamina cribrosa und damit der eitrigen Infektion des Schädelinhaltes. In Fig. 91 sind die hier in Betracht kommenden anatomischen Verhältnisse klar zu erkennen.

Von aussen eröffnet werden die Siebbeinzellen nur in Verbindung mit der Killianschen

Stirnhöhlenoperation (s. S. 129), sowie bei Kindern mit unübersichtlichem Naseninneren und Durchbruch der Siebbeineiterung in die Orbita (s. u.).

Um zur Keilbeinhöhle zu gelangen, muss man die mittlere Muschel völlig abtragen, wenn sie nicht durch Atrophie geschwunden ist (Rhinitis atrophica). Dann sieht man das Ostium bei der vorderen Rhinoskopie und kann es mit geeigneten Stanzen erweitern und die Höhle mit einer langen geraden Kanüle ausspülen. Auch kann man bis an die vordere Wand der Keilbeinhöhle gelangen, wenn man, wie bei der Denkerschen Operation zur Ausräumung intranasaler Tumoren (s. S. 14), vom Vestibulum oris aus die laterale und dann die nasale Wand der Kieferhöhle entfernt hat.

Schädigungen der Augen durch Empyeme der Nasennebenhöhlen.

Empyemeiter, der sich im unteren Nasengange sammelt, reizt nicht selten die Schleimhaut des Tränennasenkanals zur entzündlichen Schwellung und ruft dadurch Tränenträufeln hervor.

Ein Siebbeinzellenempyem kann durch den Knochen bis zum Tränensacke durchbrechen und diesen infizieren (Peters).

Eiterungen in den an die Orbita grenzenden Siebbein-, Stirn- und Kieferhöhlen führen nicht selten zu Orbitalphlegmonen, und die Keilbeinhöhlenempyeme schädigen bisweilen das Chiasma der Sehnerven. Ein Frühsymptom der Sehnervenschädigung beim Keilbeinhöhlenempyeme ist nach van der Hoeve eine Vergrösserung des blinden Flecks durch Neuritis axialis des N. opticus.

Alle diese Komplikationen erfordern die sofortige Beseitigung des schuldigen Nebenhöhlenempyems, und es ist sehr zu beachten, dass geschlossene Siebbeinempyeme, die sich nicht durch den Nachweis von Eiter in der Nase, sondern nur durch das Röntgenbild erkennen lassen, sehr oft die Ursache von Orbitalphlegmonen und -abszessen sind (Brunzlow).

Periphere Einschränkungen des Gesichtsfeldes sind bei Keilbeinhöhlenempyemen ebenfalls beobachtet worden. Bei der Erkrankung anderer Nebenhöhlen will man sie auch häufig gefunden haben, doch sind sie hier nach den von mir angeregten Untersuchungen von Haeffner und Henrici zum mindesten äusserst selten.

Intrakranielle Komplikationen der Nasennebenhöhleneiterungen.

Siebbein- und Stirnhöhlenempyeme können in die vordere Schädelgrube durchbrechen und daselbst extradurale Abszesse, Leptomeningitis, Phlebitis des Sinus sagittalis und Hirnab-

szesse in den Stirnlappen zur Folge haben. Keilbeinhöhleneiterungen können den Schädelinhalt von der Gegend des Türkensattels aus infizieren und Meningitis oder Phlebitis des Sinus cavernosus herbeiführen.

Die rhinogenen Meningitiden unterscheiden sich nicht wesentlich von den viel häufigeren otogenen (s. Teil E).

Die rhinogenen Hirnabszesse verlaufen infolge ihrer Lage im Stirnhirn ohne sichere lokale Symptome, sind deshalb schwer zu diagnostizieren und der operativen Entleerung in der Regel nur dann zugänglich, wenn es gelingt, von einer eröffneten kranken Stirnhöhle aus eine Fistel bis zum Abszesse zu verfolgen. Ihre Allgemeinsymptome sind denen der otogenen Hirnabszesse gleich (s. Teil E).

Bis jetzt sind erst 17 rhinogene Stirnhirnabszesse geheilt worden, darunter ein von mir operierter, den Rische veröffentlicht hat.

Geschwülste in den Nasennebenhöhlen.

Von den in den Nasennebenhöhlen vorkommenden Tumoren sind schon besprochen die Osteome auf S. 82, die Polypen auf S. 94 und die Sarkome und Karzinome auf S. 103.

Die Nasenrachenfibrome, die in die Nasengänge und -Nebenhöhlen hineinwachsen können, werden bei den Schlundkrankheiten (Kap. C. 7) abgehandelt.

Fremdkörper in den Nasennebenhöhlen

sind sehr selten. Gelegentlich bleiben Projektile darin liegen oder stecken (s. S. 84). In einer eiternden Kieferhöhle habe ich als Hindernis der Heilung einmal eine Zahnwurzel gefunden, die bei einem Extraktionsversuche hineingestossen worden war, und in einer anderen den abgebrochenen Stift einer Prothese, die einen Bohrkanal hatte offen halten sollen. Gleiche Beobachtungen haben auch andere gemacht.

Verletzungen der Nasennebenhöhlen.

Infraktionen der fazialen Stirn- oder Kieferhöhlenwand kommen am häufigsten durch Fall und durch Hufschlag vor. Sie sind gewöhnlich mit Bluterguss in die Höhle verbunden.

Bei Ruhe, Vermeiden des Nasenschnaubens und kühlen Aufschlägen heilen die leichteren Fälle in der Regel schnell. Kommt eine Infektion hinzu, so entsteht ein traumatisches Empyem, bei dessen Operation (nach den bei den nicht traumatischen Empyemen üblichen Methoden) die frakturierte faziale Wand weggenommen wird.

Gehen Schädelbasisbrüche bis in die Nase oder in eine Nebenhöhle, so fliesst gewöhnlich Blut und Liquor cerebrospinalis durch die Nase ab. Hier ist absolute Ruhe und Vermeiden des Ausschnaubens ganz besonders wichtig, damit der Schädelinhalt nicht von der Nase aus infiziert wird.

Voss hat vorgeschlagen, in solchen Fällen die Nebenhöhlen, durch welche der Bruch geht, aus prophylaktischen oder, bei schon eingetretener Infektion des Schädelinhaltes, aus kurativen Gründen zu eröffnen und die frakturierten Partien „der ausgedehntesten chirurgischen Inangriffnahme zu unterwerfen". Dieser Vorschlag ist ebenso zu beurteilen, wie der analoge desselben Autors in bezug auf die durch das Ohr gehenden Basisbrüche (s. Kap. E. 6).

Über Schussverletzungen der Nebenhöhlen s. S. 84.

C. Die Krankheiten des Schlundes.

Anatomische Vorbemerkungen.

Zur Orientierung über die Gestaltung der Schlundhöhle und ihre Einteilung in Epi-, Meso- und Hypopharynx mögen die Figg. 94 und 95 dienen.

Im Hypopharynx liegt die pharyngeale Kehlkopfwand der hinteren Schlundwand an und entfernt sich von ihr nur beim Schluckakte.

Die Abgrenzung des Hypopharynx gegen den Ösophagus lässt sich am Leichenpräparate nicht erkennen. Dagegen kommt sie intra vitam zustande, indem gewisse Faserzüge des Musculus constrictor pharyngis inferior (crico-pharyngeus) bei ihrer Kontraktion eine quer verlaufende Lippe an der hinteren Wand des Hypopharynx gegenüber dem untersten Teile der Ringknorpelplatte bilden (Mund der Speiseröhre nach Killian). Diese durch Kontraktion vorspringende Lippe ist mit dem Querwulste des kontrahierten M. constrictor pharyngis superior (Passavantscher Wulst) im Epipharynx vergleichbar, den man bei Leuten mit Gaumenspalte ohne weiteres, und sonst beim Hochheben des Gaumensegels sehen kann, sobald ein Würgreflex eintritt.

Über das Tuberculum atlantis s. S. 40.

Über die Anatomie des lymphatischen Rachenringes s. S. 137.

Praktische Wichtigkeit bei Operationen im Schlunde hat ein gar nicht seltener abnormer Gefässverlauf: auf einer oder beiden Seiten sieht und fühlt man an der Grenze der Hinter- und Seitenwand des Mesopharynx, also in der Gegend der Plica salpingo-pharyngea, ein nahezu senkrecht verlaufendes, griffel- bis bleistiftdickes Gefäss direkt unter der Schleimhaut pulsieren. Es ist meist eine verlagerte Carotis interna, manchmal auch eine abnorm weite Palatina ascendens.

1. Spaltbildungen und Divertikel im Schlunde.

Von Bildungsstörungen im Schlunde werden die Gaumenspalten am häufigsten beobachtet.

Da sie eine stets offene Verbindung zwischen Mund- und Nasenhöhle bilden, führen sie zur Rhinolalia aperta (s. S. 74). Die Schleimhaut in Nase und Epipharynx ist dabei meist geschwollen und gerötet und sondert reichlichen zähen Schleimeiter ab. Ihre Schwellung erstreckt sich oft bis in die Ohrtrompeten, verschliesst diese und schädigt dadurch das Mittelohr

(s. Teil E). — Die operative Therapie der Gaumenspalten wird in den Lehrbüchern der Chirurgie abgehandelt.

Der geringste Grad der Gaumenspalte ist die Uvula bifida, die nicht selten als kleine Einkerbung an der Spitze, mitunter auch als fisch- oder schwalbenschwanzähnliche Teilung beobachtet wird. Bei Neugeborenen findet man sie viel häufiger, als im späteren Alter; die Verschmelzung beider Uvulahälften erfolgt also bisweilen erst post partum (Körner).

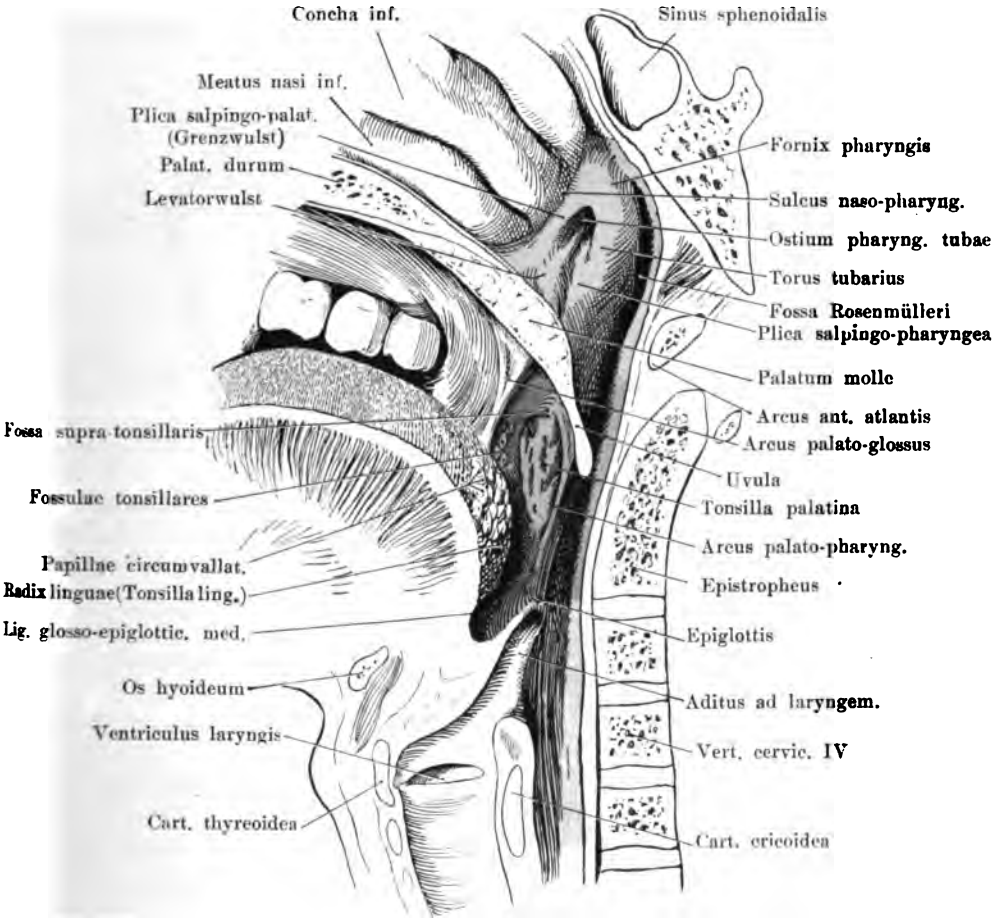

Fig. 94.
Die „Etagen" des Pharynx, durch farbigen Überdruck hervorgehoben.
Epipharynx: rot. Mesopharynx: violett. Hypopharynx: blau.

In den Gaumenbögen kommen ein- und beiderseitige Lücken vor, die oft für angeboren, oft aber auch für die Folge einer extrauterin überstandenen Lues oder Diphtherie gehalten werden. Ich habe solche Lücken durch Schlundtuberkulose im Kindesalter entstehen sehen.

Von den seitlichen Schlunddivertikeln haben zwei Arten eine gewisse praktische Bedeutung: die von Pertik beschriebenen im Recessus pharyngeus (Rosenmülleri), weil Entzündungen des Schlundes sich bisweilen in ihnen festsetzen, wodurch die Heilung

verzögert wird, und die mit der Ohrtrompete in Verbindung stehenden, von **Kirchner** beschriebenen, deren praktische Wichtigkeit beim Tubenkatheterismus wir im Teil E kennen lernen werden.

Auch in der **Mandelbucht** und in den **Sinus piriformes** kommen Ausstülpungen vor. Alle diese Divertikel sind **Hemmungsbildungen der Kiemenspalten** und können

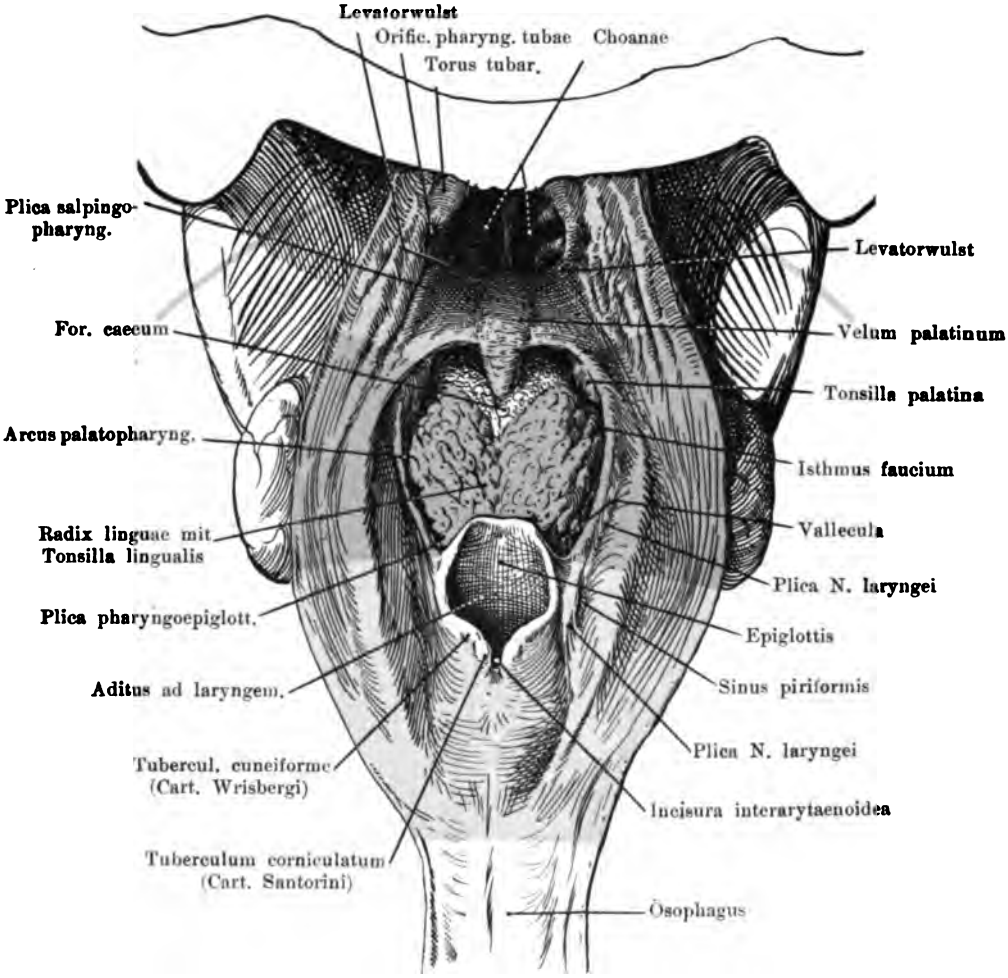

Fig. 95.
Pharynx, von hinten eröffnet.
Rot Epipharynx. Violett Mesopharynx. Blau Hypopharynx.

bei zu engem oder fehlendem Ausführungsgange zu **Cysten** werden, die sich mit Atherombrei oder Schleim füllen und bisweilen zwischen den Muskeln hindurch bis unter die Haut reichen. Sind sie kanalartig, so nennt man sie **Halsfisteln**. Bisweilen entstehen aus ihnen **branchiogene Karzinome**. Die Therapie besteht in Exstirpation der Cystenwand.

Die **unteren Schlunddivertikel** sind stets **Pulsionsdivertikel**; sie bilden sich nach **Killian** besonders bei alten Leuten, welche die Bissen schlecht kauen und hastig schlingen,

und sitzen stets an der hinteren Wand des Hypopharynx direkt über dem Munde der Speiseröhre. Füllen sie sich mit Speiseteilen, so verlegen sie den Speiseweg, so dass das Schlucken erschwert oder gar unmöglich wird. Man findet sie endoskopisch mit dem Schnabelrohr, das sich meist leichter in ihnen verfängt als vor ihnen vorbei in den Ösophagus gleitet. Nach dem Verschlucken von Wismutbrei erscheinen sie deutlich im Röntgenbilde. Bei fein zerteilter Nahrung machen sie oft viele Jahre lang nur geringe Beschwerden, da die Kranken leicht lernen, den Inhalt des Sackes durch Manipulationen am Halse auszudrücken. In schweren Fällen kann man sie von der Halsseite aus operativ erreichen und exstirpieren.

2. Die Krankheiten des lymphatischen Rachenringes.

Als lymphatischen Rachenring bezeichnet Waldeyer (s. S. 12) den Komplex gruppenartig angehäufter und versprengter Lymphfollikel, die den nasalen und oralen Schlundeingang umgeben. Die massenhafte Einlagerung solcher Follikel in retikuläres Bindegewebe der Submukosa des Schlundes bildet eine Tonsille oder Mandel. Deren haben wir vier, die Rachenmandel, die beiden Gaumenmandeln und die Zungenmandel. Kleinere Gruppen finden sich in den Rosenmüllerschen Gruben und in der Tubenschleimhaut, einzelne versprengte Follikel in der Nase, am weichen Gaumen und an der hinteren Rachenwand.

Über die physiologische Bedeutung des lymphatischen Rachenringes wissen wir sehr wenig. Jedenfalls lehrt die tausendfältige Erfahrung, dass man jede Mandel ohne Nachteil entfernen kann, und namentlich auch, dass die Angst vieler Leute, durch die Entfernung der Gaumenmandeln die Singstimme zu verlieren, übertrieben ist. Im Gegenteil, die Abtragung hypertrophischer und zu Entzündungen neigender Mandeln bringt recht oft eine verlorene Singstimme wieder. Die Beobachtungen von Stöhr, dass zahlreiche Lymphozyten beständig aus den Mandeln auswandern, können wir bis jetzt nicht physiologisch verwerten.

Um so mehr wissen wir von der Bedeutung des lymphatischen Rachenringes für die Pathologie.

Er stellt die Eingangspforte dar für eine Reihe von Infektionskrankheiten, namentlich wohl für alle Arten der Anginen, für den Gelenkrheumatismus, der sich oft unmittelbar an eine Angina anschliesst, für manche Fälle von Endocarditis, Pericarditis, Nephritis, „kryptogenetische" Septiko-Pyämie, und für die Tuberkulose der Halslymphdrüsen.

Die histologische Einheit des Ringes hat zur Folge, dass die Erkrankungen aller vier Mandeln die gleichen sind: alle Krankheiten, die sich an den Gaumenmandeln leicht sichtbar abspielen, kommen auch an den nicht direkt sichtbaren Mandeln und an den versprengten Lymphfollikeln vor, und sehr oft befällt ein und dieselbe Erkrankung gleichzeitig mehrere oder alle Mandeln.

Die akuten Erkrankungen im Gebiete des lymphatischen Rachenringes.

Mit einer akuten Entzündung der Rachenmandel beginnt der gewöhnliche

„Schnupfen".

Unter dieser Bezeichnung fasst der Laie so ziemlich alle Erkrankungen zusammen, die mit einer Verstopfung oder mit einer Hypersekretion der Nase einhergehen, und rechnet demgemäss zum akuten Schnupfen die auf S. 92 bzw. 111 geschilderten Schleimhautschwellungen und vasomotorischen Störungen in der Nase. Wir bezeichnen dagegen als akuten Schnupfen (Coryza) eine, wahrscheinlich infektiöse, katarrhalische Affektion in den obersten Luftwegen, die eine grosse Neigung hat, allmählich auch in die tieferen und tiefsten Teile der Atmungswege herabzusteigen, und deshalb vielfach Catarrhus descendens genannt wird.

Die Krankheit entwickelt sich nach der Meinung der Kranken meist in Anschluss an eine „Erkältung". Sie tritt besonders im Frühjahre und Herbste auf. Viele Leute erkranken daran in jedem Frühjahre und Herbste.

Die ersten Symptome zeigen sich gewöhnlich allein im Epipharynx. Unter zunächst geringen allgemeinen Störungen, selten unter nennenswerter Temperatursteigerung, tritt ein stechendes oder brennendes Gefühl am Rachendache auf, dem bald ein Kitzeln in der Nase folgt. Die vorher normale oder hyperplastische Rachenmandel ist geschwollen und stark gerötet, während die Schleimhaut in den Nasengängen mehr Rötung als Schwellung zeigt. Die Sekretion ist dabei objektiv und subjektiv (Trockenheitsgefühl) vermindert. Nach wenigen Stunden oder Tagen wird die Schleimhaut feucht und sondert reichliche Mengen einer zunächst wässerigen Flüssigkeit ab, die oft sehr frühzeitig die Haut des Naseneingangs mazeriert und rötet, ja zu schmerzhaften Rhagaden führen kann. Dieses Sekret wird unter zunehmender Schwellung der Nasen- und Schlundschleimhaut allmählich schleimig und dann schleimig-eitrig. In diesem Stadium pflegt die Nase durch diffuse Schleimhautschwellung mehr oder weniger verstopft zu sein, und es tritt ein lästiges Gefühl von Eingenommenheit des Kopfes auf, das beim Aufenthalte im Freien nachlässt und im warmen Zimmer zunimmt. Das Eindringen der Erkrankung in die Nasennebenhöhlen verrät sich durch Schmerzen über den Augen oder hinter den Augen, das Fortschreiten auf die Tubenschleimhaut durch Druckgefühl in den Ohren und Verschleierung des Gehörs.

Im Mesopharynx hält sich die Schwellung oft recht deutlich an die Gebilde des lymphatischen Rachenrings. Doch ist auch bisweilen das

Zäpfchen rot und geschwollen. Es röten sich und schwellen die Solitärfollikel an der hinteren Schlundwand (Pharyngitis follicularis acuta), in der Plica salpingo-pharyngea (Pharyngitis lateralis acuta) und die Gaumenmandeln (Angina catarrhalis acuta).

Das Herabsteigen des Katarrhs in Kehlkopf, Luftröhre und Bronchen wird im Kap. D. 2 beschrieben werden.

In derselben Reihenfolge wie sie befallen werden, kehren die einzelnen Teile der Luftwege zur Norm zurück. Sobald die Nasenschleimhaut stark sezerniert, hören die Beschwerden im Epipharynx auf, das schleimig-eitrige Sekret und die Schwellung der Nasenschleimhaut lassen langsam nach, und in zwei bis drei Wochen verschwinden alle Beschwerden.

Besonders disponiert zum Catarrhus descendens sind die Stubenhocker und andere verweichlichte Leute; daher besteht die Prophylaxe in einer rationellen Abhärtung. Im allerersten Stadium der Krankheit erweist sich eine gründliche Schwitzkur oft nützlich, später hilft keine Therapie, doch lassen sich die Beschwerden durch Bewegung in frischer Luft, durch Schnupfpulver (s. S. 94), durch den Kokainspray, durch Chinin oder Aspirin, oder durch das Riechen an dem sogenannten englischen Riechsalze lindern. Auch die Biersche Stauung (Staubinde um den Hals) soll nach Henle lindernd oder gar abkürzend wirken, wenn sie ganz im Beginne der Krankheit angewendet wird.

Von den akuten Entzündungen, die sich vorzugsweise an den Gaumenmandeln abspielen, ist die einfache

Angina catarrhalis

wohl die häufigste. Sie zeigt sich gewöhnlich unter mässigem, bei kleinen Kindern aber oft recht hohem Fieber und Schluckschmerzen, die bisweilen bis in die Ohren ausstrahlen, sowie Rötung und Schwellung der Gaumenmandeln, gleicht also der oben beschriebenen Beteiligung der Gaumenmandeln am Catarrhus descendens. Sie ist nicht übertragbar, heilt meist binnen wenigen Tagen und bedarf nur der Behandlung mit adstringierenden Gurgelungen (1 Teelöffel voll gestossenen Alaun auf $^1/_4$ Liter Wasser, eventuell mit Himbeersaft als Geschmackskorrigens), und mit hydropathischen Umschlägen um den Hals.

Mit ihr verwandt ist die

Angina fossularis.

Diese entsteht, wenn sich die katarrhalische Angina zu bereits vorhandenen „Sekretpfröpfchen" in den Gaumenmandeln gesellt oder zur Bildung solcher führt. Als Sekretpfröpfe bezeichnet man Ansammlungen abge-

stossener Epithelien, untermischt mit Leptothrixpilzen und Bakterien, in den kleinen Krypten (Fossulae) der Mandeln. Für das klinische Bild der Angina fossularis ist es ohne Belang, ob solche Pfröpfe schon latent vorhanden waren oder sich erst unter Einfluss einer akuten katarrhalischen Angina gebildet haben. Diese Pfröpfchen erheben sich als kleine weisse Knöpfchen aus den Fossulae heraus, verbreiten sich aber nicht flächenhaft und konfluieren auch nicht, so dass man sie kaum mit diphtherischen Produkten verwechseln kann. Die Behandlung ist die gleiche wie bei der katarrhalischen Angina, nur pflegt man statt adstringierender Gurgelungen desinfizierende anzuwenden, am besten mit H_2O_2 in starker Verdünnung.

Bei der sogenannten

Angina lacunaris

treten, meist unter höherem Fieber und stärkeren Schluckschmerzen, kleine Membranen in den Fossulae auf, die im Beginne sehr dünn und durchscheinend sind und deshalb grau oder gelblich erscheinen. Sie wachsen mehr in die Breite als in die Dicke und konfluieren bald hier und da. Die Krankheit ist entweder lediglich die Folge einer Streptokokken- oder Staphylokokkeninfektion, oder eine, zunächst noch leichte, echte Diphtherie. Als Diphtherie lässt sie sich ohne weiteres erkennen, wenn die Beläge dick werden, sich weit ausdehnen, oder gar über die Gebilde des lymphatischen Rachenringes hinausgehen. Gegen Diphtherie lässt sich der makroskopische Befund niemals mit Sicherheit verwerten. Der kulturell-bakterioskopische Nachweis von Löfflerschen Bazillen entscheidet natürlich für Diphtherie, während das Fehlen solcher Bazillen noch nichts gegen Diphtherie beweist. Darum muss man solche Kranke so isolieren und mit Diphtherie-Heilserum behandeln, wie sicher an Diphtherie Leidende.

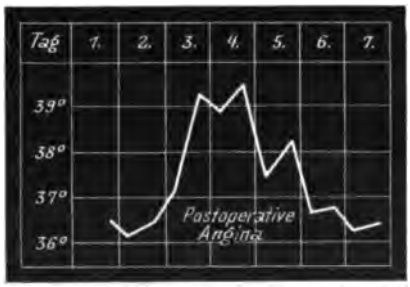

Fig. 96.
Fieberkurve der postoperativen Angina.

Eine anscheinend stets durch Streptokokken verursachte Art der Angina lacunaris befällt einzelne Kinder häufig, etwa drei- bis fünfmal im Jahre oder noch öfter, und heisst deshalb habituelle Angina. Um die schon wiederholt daran erkrankten Kinder vor weiteren Anfällen zu bewahren, hat man ihnen oft die Gaumenmandeln entfernt — natürlich im Intervalle — ohne aber damit zum Ziele zu kommen: die Krankheit kehrt an den Stümpfen der Gaumenmandeln wieder. Ich habe, namentlich in meiner früheren hausärztlichen Praxis, viele solche Fälle erlebt und folgendes dabei festgestellt. Am ersten Tage, wenn noch nichts als Fieber die Krankheit verrät, findet man postrhinoskopisch bereits die kleinen Pfröpfe

und Beläge auf der Rachenmandel, während sie erst am zweiten Tage auf den Gaumenmandeln bzw. an deren Stümpfen erscheinen. Ich schloss daraus, dass die Infektionspforte an der Rachenmandel zu suchen sei, und entfernte deshalb nach Ablauf der Erkrankung stets die Rachenmandel, auch wenn sie nicht vergrössert war, und liess die Gaumenmandeln in Ruhe. Der Erfolg war vortrefflich; in keinem einzigen so behandelten Falle — einige habe ich mehr als 5 Jahre beobachten können — kam die Krankheit wieder.

Ganz im Einklange hiermit steht die Erfahrung, dass nicht selten 24 bis 48 Stunden nach der Abtragung einer hyperplastischen Rachenmandel Streptokokkenanginen an den Gaumenmandeln auftreten (postoperative Angina); wie bei den habituellen Anginen die unverletzte, so ist hier die operativ verletzte Rachenmandel die Eintrittspforte für den pathogenen Mikroben.

Auch die nicht diphtherischen lakunären Anginen sind infektiös und treten in Familien, in einzelnen Häusern, besonders in Krankenhäusern, gehäuft auf.

Der Beginn dieser Anginen an der Rachenmandel macht es verständlich, warum dabei so leicht schwere Mittelohreiterungen vorkommen.

Um den Infektionen des Mittelohres bei schweren Anginen vorzubeugen, haben wir leider keine sicheren Mittel. Die Hauptsache ist, die Mundhöhle rein zu halten und stets der Gefahr für die Ohren eingedenk zu sein, so dass man bei den ersten Symptomen einer Mittelohrentzündung sogleich gegen diese vorgehen kann. „Prophylaktische" Nasenspülungen sind hier gefährlich, weil sie die Infektionen per tubas geradezu herbeiführen können.

Die diphtherische Angina,

deren bereits gedacht ist, soweit es die Differentialdiagnose gegenüber den gewöhnlichen Anginen erfordert, findet man in den Lehrbüchern der inneren Medizin, der Kinderheilkunde und zum Teile auch der Chirurgie ausführlich dargestellt.

Das gleiche gilt von den Anginen bei Scharlach, Masern und Influenza, auf die wir bei der Ätiologie der Mittelohreiterungen kurz zurückkommen müssen.

Hier ist nur noch eine, neuerdings immer häufiger beobachtete, akute oder subakute Angina zu besprechen, die

Angina ulcero-membranacea oder Plaut-Vincentsche Angina.

Sie befällt vorzugsweise Erwachsene unter leichtem Fieber, Schluckschmerzen und Mattigkeit. Auf den Tonsillen zeigt sich ein membranöser schmieriger Belag, der leicht mit einem diphtherischen verwechselt werden kann, an dessen Stelle sich bald ein unregelmässiges, auf dem Grunde schmierig belegtes Geschwür bildet, das auf den Gaumenbogen übergreift und dann einer syphilitischen Ulzeration ähnlich sieht.

Als Ursache hat Vincent einen Bacillus fusiformis angesprochen, der gewöhnlich neben Spirillen im Geschwüre gefunden wird. Dieser Bacillus und die Spirillen finden sich

zwar auch in der gesunden Mundhöhle und bei andersartigen ulzerativen Prozessen in der Mund- und Rachenhöhle, doch scheint ihre Rolle als Erreger der Plaut-Vincentschen Angina deshalb gesichert, weil sie hier in Reinkultur oder fast in Reinkultur auftreten.

Bei der Diagnose hat man sich vor der Verwechslung mit Diphtherie und tertiärer Lues zu hüten. Gegen Diphtherie entscheidet nicht das Vorhandensein der fusiformen, sondern das Fehlen der Löfflerschen Bazillen.

Die Krankheit ist harmlos und heilt meist in wenigen Tagen, doch ist wiederholt auch ein protrahierter Verlauf beschrieben worden.

Zur Behandlung genügen desinfizierende Gurgelungen (H_2O_2).

In langsam verlaufenden Fällen mag man die von Gerber empfohlene Salvarsantherapie versuchen.

Die chronischen Erkrankungen des lymphatischen Rachenringes.

Von den chronischen Erkrankungen der vier Mandeln und der versprengten Lymphfollikel im Schlunde hat die

Hyperplasie der Rachenmandel

die grösste praktische Bedeutung.

Wie die Gaumenmandel ist auch die Rachenmandel bei jedem Menschen von Geburt an vorhanden; ihre Gegenwart verrät sich jedoch nur, wenn sie entzündet oder krankhaft vergrössert ist. Sie sitzt am Rachendache, wo sie direkt hinter den Choanen beginnt und in mehreren, vorn und hinten konvergierenden oder verschmelzenden Wülsten bis auf den obersten Teil der hinteren Rachenwand zieht. Auch bei der krankhaften Vergrösserung bleiben diese Wülste erkennbar (Fig. 97). Akute Schwellungen der Rachenmandel können in jedem Lebensalter auftreten, während die chronische Schwellung (Hyperplasie der Rachenmandel oder adenoide Vegetationen) sich im frühen Kindesalter entwickelt. Die Ursache der Hyperplasie kennen wir nicht; zwar beschuldigen manche Kinderärzte die exsudative Diathese als Ursache, doch ist diese Annahme höchstens in einem Teil der Fälle zutreffend. Lues hat damit nichts zu tun; ebensowenig die Tuberkulose. Unter 210 Rachenmandeln, die ich durch Wex in Serienschnitte zerlegen und unter Lubarschs Leitung auf Tuberkulose untersuchen liess, waren nur 7 = 3,33% tuberkulös erkrankt.

Die Rachenmandelhyperplasie kommt auch angeboren vor. Wenn dies einige Kinderärzte bestreiten, so ist ihnen die Tatsache entgegenzuhalten, dass man bei Säuglingen, die von Geburt an nicht durch die Nase atmen konnten, gar nicht selten eine Rachenmandelhyperplasie findet, nach deren operativer Beseitigung die Nase sofort frei wird.

Die wichtigsten Symptome der Rachenmandelhyperplasie erklären sich aus der Verlegung des Nasenrachenraumes — nicht durch den

Tumor selbst, der hierzu niemals gross genug ist — sondern durch die von seiner Oberfläche abgesonderten Schleimmassen. Hierdurch wird die Nasenatmung, sowie die Ventilation der Tuben beeinträchtigt. Nicht selten nisten sich in den Spalten der Rachenmandel Mikroorganismen ein, die eine chronisch-entzündliche, oft durch akute Nachschübe gesteigerte Schwellung der ganzen Schlundschleimhaut unterhalten, die sich bis in die Nase und in die Tuben hinein verbreitet.

Die Verlegung der Nase pflegt nachts stärker in Erscheinung zu treten als am Tage, weil in der horizontalen Bettlage nicht nur die Schleimmassen im Nasenrachenraum schlechter nach unten abfliessen, sondern auch die Blutfülle in der Schleimhaut grösser ist, als bei der aufrechten Haltung am Tage.

Wie die durch die Verlegung der Nasenatmung erzwungene Mundatmung auf den wachsenden Organismus in vieler Hinsicht schädigend einwirkt, ist bereits auf S. 72—76 ausführlich besprochen worden, und muss dort nachgelesen werden.

Die Sprache der an Rachenmandelhyperplasie Leidenden nimmt einen matten „toten" Klang an. Sie ist nicht die reine Rhinolalia clausa wie bei zugehaltener Nase, sondern klingt noch matter, weil der Resonanzraum im oberen Teile des Schlundes durch den Tumor modifiziert wird.

Die häufig bei der Rachenmandelhyperplasie auftretenden Tuben- und Paukenhöhlenerkrankungen (s. Abschnitt E) sind teils Folgen des Tubenverschlusses durch stagnierende Schleimmassen, teils auf die Tuben- und Mittelohrschleimhaut fortgeleitete Entzündungen.

Die an Rachenmandelhyperplasie leidenden Kinder sind oft schlecht genährt und machen einen fast kachektischen Eindruck. Der Hämoglobingehalt ihres Blutes ist vermindert und die Zahl der Leukozyten vermehrt, eine Störung, die nach Takabatakes in meiner Klinik angestellten Untersuchungen nach der Entfernung der hyperplastischen Rachenmandel innerhalb weniger Tage verschwindet.

Vielfach begegnet man der Meinung, die hyperplastische Rachenmandel bilde sich in der Pubertätszeit zurück. In geringem Masse mag das zutreffen, von Belang ist aber diese „physiologische Involution" nicht, denn wir finden die Hyperplasie auch noch bei Erwachsenen recht häufig. Sicher ist aber, dass die auffälligen Folgeerscheinungen der Hyperplasie von der Pubertätszeit an nachzulassen pflegen. Dies ist die Folge des schnellen Schädelwachstums gerade in der Pubertätszeit: der Nasenrachenraum wird grösser, und der Tumor, wie auch der von diesem gelieferte Schleim, füllt ihn nicht mehr so aus, dass die Nasenatmung behindert und die Tubenventilation gestört wird.

Die Diagnose der Rachenmandelhyperplasie ist in ausgesprochenen Fällen leicht; die Mundatmung, die eigentümliche Sprache, die Hörstörung, das Zurückbleiben in der Schule lassen kaum einen Zweifel.

Man darf sich aber nicht mit dieser „Augenblicksdiagnose" begnügen, denn ein andersartiger Tumor im Nasenrachenraume, z. B. das Nasenrachenfibrom oder der kongenitale behaarte Rachentumor, sowie der angeborene Verschluss der Choanen, ferner die Verlegung

der Nasengänge durch okkludierende traumatische Septumdeviationen, Muschelschwellungen, Schleimpolypen oder gar Fremdkörper — und endlich scheinbare Mundatmung, die durch eine zu kurze Oberlippe oder durch abnorme Zahnstellung vorgetäuscht wird, können zu Irrtümern führen, wenn man die Palpation des Nasenrachenraumes und die Rhinoskopie unterlässt.

Bei der Rhinoscopia posterior, die selbst bei kleinen Kindern in der Regel leicht gelingt, sieht man die hyperplastische Rachenmandel den oberen, sich verbreiternden Teil des Vomer verdecken (man vergleiche Fig. 97 mit Fig. 34 auf S. 43) und erkennt meist auch deutlich ihre Wülste und Spalten. Ein Mass für die Grösse des Tumors gibt dabei die Länge des noch unverdeckten Vomerstückes. Sind die unteren Nasengänge weit, so kann man auch mittelst der Rhinoscopia anterior die Rachenmandel sehen.

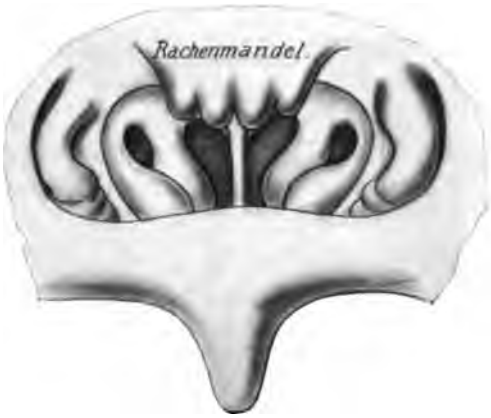

Fig. 97.
Mittelgrosse Rachenmandel im postrhinoskopischen Bilde.

Mit dem zur Palpation in den Nasenrachenraum eingeführten Zeigefinger fühlt man die hyperplastische Rachenmandel als dickes, weiches, aus mehr oder weniger stark entwickelten sagittal gerichteten Wülsten bestehendes Polster. Nasenrachenfibrome sind dagegen derb, ohne Wülste, und sitzen meist nicht median am Rachendache.

Über den palpierenden Finger wird ein dünner Gummifingerling gezogen. Damit der Untersuchte nicht beissen kann, umfasst man, hinter ihm stehend, seinen Kopf so, wie es in Fig. 98 abgebildet ist, mit dem ganzen linken Arme und drängt mit dem linken Daumen die Wange zwischen die beiden Kiefer. Dann wird der rechte Zeigefinger zur Palpation eingeführt; er muss den reflektorischen Abschluss des Nasenrachenraumes schonend überwinden. Dies gelingt am besten, wenn man den Finger zunächst nach unten und zur Seite hinter die rechte Gaumenmandel führt; er ist damit zugleich hinter den hinteren Gaumenbogen gebracht, und es genügt, ihn in der gekrümmten Haltung einfach nach oben zu drehen, um hinter das Gaumensegel zu gelangen. Bei Säuglingen gelingt die Palpation nur mit dem kleinen Finger, und auch dann nur, wenn der Arzt imstande ist, das Endglied dieses Fingers zu beugen.

Die Entfernung der hyperplastischen Rachenmandel ist geboten, sobald die Geschwulst irgendwelche der beschriebenen lokalen oder

allgemeinen Störungen herbeigeführt hat. Entdeckt man die Rachenmandel, bevor sie Schaden gestiftet, so entfernt man sie aus prophylaktischen Gründen, falls es sich um die weiche Form mit tiefen Spalten handelt, weil diese sehr zu Entzündungen neigt und im Laufe

Fig. 98.
Palpation des Nasen-Rachenraumes.

der Zeit fast stets zu lokalen und allgemeinen Störungen führt. Die derbe, wenig gespaltene Form neigt weder zu akuten Entzündungen, noch sondert sie viel Schleim ab, so dass sie nur selten die Nasen-

atmung oder die Tubenventilation stört; sie braucht deshalb in der Regel nicht entfernt zu werden.

Es kommt häufig vor, dass Lehrer und Eltern die Entfernung einer Rachenmandel fordern, allein weil ein Kind in der Schule zurückbleibt oder irgend einen Sprachfehler hat oder den Mund offen hält. In allen solchen Fällen hat der Arzt zu untersuchen, ob solche Störungen wirklich von einer hyperplastischen Rachenmandel herrühren. Das Zurückbleiben in der Schule kann durch Idiotismus, Mongolismus oder Myxödem verursacht sein; in solchen Fällen muss man sich klar darüber sein, dass die Entfernung einer gleichzeitig vorhandenen hyperplastischen Rachenmandel die geistigen Fähigkeiten nicht bessert. Fehlerhafte Aussprache einzelner Buchstaben, Stottern und Stammeln sind niemals durch eine Rachenmandelhyperplasie verursacht, wohl aber wird die Beseitigung dieser Sprachfehler mitunter erleichtert, wenn eine etwa vorhandene Behinderung der Nasenatmung durch Entfernung einer hyperplastischen Rachenmandel beseitigt ist.

Fig. 99.
Beckmanns Fenstermesser.

Die Rachenmandel kann in jedem Lebensalter, auch schon im Säuglingsalter, entfernt werden. Kontraindiziert ist die Operation bei Hämophilie, ferner während akuter Infektionskrankheiten bei dem Kranken selbst oder bei Personen seiner Umgebung. Es werden uns nämlich nicht selten Kinder mit Rachenmandelhyperplasie im Latenz- oder Initialstadium akuter Infektionskrankheiten, namentlich Masern, zur Operation gebracht, weil die initialen Katarrhe die Symptome der Rachenmandel gesteigert und so die Eltern zum Entschlusse gebracht haben, die längst geplante Operation vornehmen zu lassen. Es empfiehlt sich deshalb, stets vor der Operation die Temperatur zu messen und den Eingriff aufzuschieben, wenn Fieber beteht. Leichte abendliche Temperatursteigerungen sind übrigens bei dauernden Entzündungen in den Spalten der Rachenmandel oft wochen- und monatelang vorhanden und verschwinden nach der Operation sofort. Besteht eine akute Paukenhöhlenentzündung, so ist es besser, mit der Entfernung der Rachenmandel zu warten bis die Otitis durch geeignete Behandlung beseitigt oder mindestens im Rückgange begriffen ist. Sind auch die Gaumenmandeln stark vergrössert, so können sie in der gleichen Sitzung mit entfernt werden; ich habe das sehr oft so gemacht und nie einen Nachteil davon gesehen.

Eine besondere Indikation zur Entfernung der Rachenmandel bieten die sogenannten habituellen Anginen (s. S. 140).

Besteht Verdacht auf Tuberkulose, besonders bei Kindern mit stark geschwellten Halslymphdrüsen, so empfiehlt es sich, die exstirpierte Rachenmandel in Serienschnitte zerlegen und auf Tuberkel untersuchen zu lassen. Werden solche gefunden, so ist für die Kräftigung des Patienten, namentlich in Ferienkolonien und Seehospizen oder in Solbädern, zu sorgen. Ich habe mehrere solcher Kinder vier bis sieben Jahre nach der Operation in blühender Gesundheit wiedergesehen.

Bei vorhandener exsudativer Diathese muss man diese natürlich diätetisch bekämpfen (siehe die Lehrbücher der Kinderheilkunde), um Rezidive (s. u.) zu verhüten.

Die Entfernung der Rachenmandel sollte jeder Arzt vornehmen können, zum mindesten der Landarzt, für den spezialistische Hilfe nicht

leicht erreichbar ist. Der Eingriff ist einfach zu lernen, und der fast immer augenfällige Erfolg (Schwinden der lästigen Symptome, starke Gewichtszunahme) trägt dem Arzt soviel Dank ein, wie kaum bei einer anderen Operation.

Fig. 100.
Fixation des Kranken zur Entfernung der Rachenmandel nach Beckmann.

Von den in grosser Zahl empfohlenen Operationsmethoden kommen heutzutage nur noch wenige ernstlich in Betracht. Die in jeder Beziehung vollkommenste ist die mit dem Beckmannschen Fenstermesser; zu ihrer exakten Ausführung bedarf man zweier Helfer.

Beckmanns Messer (Fig. 99) hat seine Schneide am inneren Rande des oberen Querteiles seines Rahmens. Wählt man die dem Alter des Kranken entsprechende der 5 im Handel befindlichen Grössen, so gelingt es, die ganze Rachenmandel in einem Zuge von der Fibrocartilago basilaris abzuschneiden. Für den Anfänger empfiehlt es sich, streng nach den folgenden Vorschriften Beckmanns zu verfahren (Fig. 100).

Zur Operation werden Kinder von einem Gehilfen auf den Schoss genommen, und Arme, Beine und Rumpf fixiert. Ein zweiter Helfer schiebt dem Patienten den Meyerschen Mundkeil (Fig. 101) zwischen die rechten Zahnreihen und ergreift mit der rechten Hand den Stiel des Keiles, während die linke Hand das Kinn des Patienten umfasst, und der Kopf zwischen Arm und Kopf des Helfers ruht (Fig. 100). Hierdurch hat der Helfer den Kopf des Kindes vollkommen in der Gewalt, zieht ihn in die Höhe und drückt ihn zugleich nach vorn. Der Operateur drückt mit einem Spatel die Zunge nieder, führt das Instrument hinter das Gaumensegel, zieht dieses nach vorn und erreicht, mit dem Fenstermesser sich am Septum hochsondierend, das Rachendach. Hier zwischen Septum und vorderem Ansatz der Rachenmandel wird das Messer mit einer ziemlichen Kraft gegengedrückt, dann in kräftigem Zuge nach hinten und abwärts geführt und mit der abgeschnittenen Mandel aus dem Munde entfernt. Dann lässt man das Kind energisch schlucken und durch die Nase atmen.

Fig. 101.
Meyers Mundkeil.

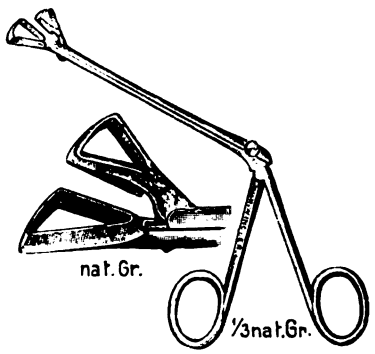

Fig. 102.
Conchotom für die hintere Rachenwand.

Hat man die Halswirbelsäule des Kindes nicht durch Ziehen des Kopfes nach oben und Drängen desselben nach vorn angespannt und nach vorn gebeugt, so schneidet das Messer bisweilen das hintere Ende der Mandel nicht ganz von der Rachenwand ab, so dass die Mandel oder ein Fetzen von ihr in den Schlund herunterhängt, zum Husten und Erbrechen reizt, oder Anlass zu Nachblutungen gibt. Das gleiche Ereignis kann eintreten, wenn eine stark entwickelte Tuberositas atlantis (s. S. 40) an der hinteren Schlundwand hervorragt, woran das Ringmesser hängen bleiben kann. Man sehe deshalb vor jeder Operation nach, ob eine solche Tuberositas vorhanden ist. Nach der Operation überzeuge man sich, solange das Kind noch fixiert ist, ob etwas herabhängt, und entferne es mit einem geeigneten Conchotome (Fig. 102), mit der Cooperschen Schere oder mit der zur Abschnürung von Nasenpolypen gebräuchlichen Drahtschlinge.

Je schärfer das Beckmannsche Messer ist, desto geringer pflegt die Blutung zu sein. Stark abgeschliffene Messer brechen leicht. Nicht selten wird die abgetragene Mandel sogleich verschluckt. Eltern, die den Arzt gern kontrollieren, muss man das vorher sagen.

Leichter anwendbar, weil sie nur einen Gehilfen erfordern, sind die verschiedenen schneidenden Zangen. Von diesen scheint mir z. B. die von Kuhn-Manasse allen Anforderungen zu entsprechen. Je nach dem Alter des Kranken braucht man eine der drei verschiedenen Grössen. Der Gehilfe nimmt das Kind auf den Schoss und hält ihm mit der rechten Hand beide Hände, und mit der linken den Kopf fest. Öffnet es den Mund nicht freiwillig, so führt ihm der Arzt den als Spatel dienenden ösenförmigen Czermakschen Zäpfchenhalter (Fig. 30 auf S. 41) mit der linken Hand zwischen Wange und Zähne und drängt ihn hinter den hintersten Backenzähnen zwischen den Kiefern durch auf den Zungengrund, worauf das Kind den Mund sogleich reflektorisch öffnet und so lange offen hält, als man den Spatel auf den Zungengrund drückt. Nun führt die rechte Hand die Zange geschlossen hinter dem weichen Gaumen in die Höhe, öffnet sie dort so weit als möglich, drängt sie fest nach oben und hinten ans Rachendach, schliesst sie kräftig und zieht die gefasste Rachenmandel nach unten. Hat man die richtige Grösse der Zange ausgewählt, so ist ein Mitfassen des Vomer ausgeschlossen. Damit das Zäpfchen nicht zwischen die Zangenarme geklemmt wird, haben diese eine Biegung, die beim Schliessen der Zange einen Zwischenraum zwischen den Armen lässt.

Fig. 103.
Mit Beckmanns Fenstermesser entfernte Rachenmandeln. 5/6 der natürl. Grösse.

Die Blutung ist, wenn kein zurückgebliebener Fetzen der Rachenmandel an der hinteren Schlundwand herunterhängt (s. o.), bei den hier beschriebenen Methoden meist gering und steht gewöhnlich sogleich, wenn die Operierten nicht durch Schreien das Blut in den Kopf pressen.

Schlechte, meist längst der Vergessenheit anheimgefallene Methoden waren die Veranlassung, dass manche Ärzte die Operation in Narkose ausführten und zum Teil bis heute in dieser Gewohnheit verharren. Die guten oben genannten Methoden gestatten die Vollendung der Operation in 3—4 Sekunden und erregen nur bei grossen Kindern und Erwachsenen einigen Schmerz, kleine Kinder geben dabei recht oft nicht einen einzigen Schmerzenslaut von sich. Die Schmerzempfindlichkeit kleiner Kinder ist ja überhaupt erstaunlich gering. Auch ich habe vor vielen Jahren, als ich noch Assistent war, die Rachenmandel oft in Narkose entfernt, dabei aber den Eindruck gewonnen, dass der Kampf der Kinder gegen die Maske mit dem Narkotikum — einerlei ob Chloroform oder Bromäthyl — ein viel verzweifelterer und sehr viel länger dauernder ist, als gegen die kurze Operation ohne Narkose, ganz abgesehen von den üblen Nachwirkungen. Auch habe ich mir das für die Zeit der Nachbehandlung

erwünschte unbefangene Zutrauen der Kinder durch die Operation ohne Narkose fast ausnahmslos erhalten, durch die Narkose aber recht oft verscherzt.

Die Narkose ist also völlig überflüssig, und ich frage, welcher Arzt will die Verantwortung für eine unnötige Narkose tragen? Jede Narkose, auch mit jedem der von den Fabrikanten als ungefährlich angepriesenen Narkotika, kann zum Tode führen. Unverständigen Eltern zuliebe, gegen die eigene Überzeugung, eine Gefälligkeitsnarkose einzuleiten, ist des Arztes unwürdig; auf ihn allein fällt auch immer die Verantwortung. In den wenigen Fällen, in welchen in den letzten 28 Jahren ängstliche Eltern von mir die Rachenmandelentfernung in Narkose verlangten, habe ich die Operation einfach abgelehnt, stets mit dem Erfolge, dass sie mir dann ohne Narkose gestattet wurde.

Auch hier entscheiden statt aller Erörterungen am besten die Tatsachen. In der einen Stadt London sind in einem einzigen Jahre (1893) neun Kinder an der Narkose bei Rachenmandeloperationen gestorben! Wenn nur die Verteidiger der Narkose diese Tatsache nicht immer verschweigen wollten! Und was nützt es, wenn in einem Falle Guisez die in der Narkose aspirierten Rachenmandelstücke durch das Tracheoskopierohr noch rechtzeitig entfernen konnte?

Bei Erwachsenen, die im Gegensatze zu den Kindern die Entfernung der Rachenmandel schmerzhaft empfinden, kokainisiere ich die Hinterfläche des weichen Gaumens in der auf S. 65 beschriebenen Weise, denn nur die Dehnung des Gaumensegels mit dem in den Epipharynx eingeführten Instrumente erregt den Schmerz, nicht aber das Abschneiden der Rachenmandel.

Ich habe niemals sogleich nach der Operation palpiert, ob auch alles entfernt war, sondern das entfernte Stück auf seine Vollständigkeit angesehen, etwa wie es der Geburtshelfer mit der Plazenta macht. Natürlich gewinnt man hiermit, wenigstens bei den Zangenoperationen, nur einen groben Anhalt; kleine Reste mögen stehen geblieben sein, aber das schadet nichts, der gute Erfolg bleibt nicht aus, und Rezidive kommen selbst bei nicht ganz vollständiger Entfernung nur bei starker exsudativer Diathese und bei tuberkulösen Rachenmandeln vor. Das Abkratzen von stehengebliebenen Resten mit dem „gut desinfizierten" Fingernagel ist unzulässig, weil man den Fingernagel eben nicht gut desinfizieren kann.

So einfach wie die Operation ist auch die Nachbehandlung. Ich lasse die Operierten zwei Tage im Bett liegen und dann noch zwei Tage das Zimmer hüten. Als Nahrung gebe ich am ersten Tage Fruchteis und kalte Milch, am zweiten weiche und kühle, am dritten die gewöhnliche Nahrung. Sogleich nach der Operation und am ersten Tage stündlich soll die Nase sanft ausgeschnaubt werden, jede Seite für sich mit Zuhalten der anderen, damit Blutgerinnsel und Schleim entfernt werden. Nasenduschen, selbst die einfachen Durchgiessungen, führen, wo immer eine offene Wunde in der Nase oder im Schlunde ist, leicht zu Mittelohrentzündungen auf dem Wege der Tuben; ich bin deshalb von ihrer Anwendung in der ersten Woche nach der Operation ganz abgekommen.

Bisweilen kommen Nachblutungen vor; sie sind selten stark und stehen bei ruhigem Verhalten in der Regel von selbst. Sie verraten sich bei Rückenlage zuerst nur durch häufige Schluckbewegungen, dann durch Erbrechen des verschluckten Blutes, oder auch durch Husten infolge des Einfliessens von Blut in den Kehlkopf. Stärkere Blutungen nach der

Operation mit dem Fenstermesser deuten an, dass ein halb abgetrennter Fetzen der Rachenmandel im Schlunde hängt; ein solcher muss dann, wie auf S. 148 angegeben, entfernt werden. Nachblutungen nach der Zangenoperation können auftreten, wenn der Vomer mitgefasst und verletzt wurde.

Recht unangenehm können Wundinfektionen werden. Sie waren häufig in früheren Zeiten, als man noch glaubte, für Operationen in einem nicht sterilisierbaren Gebiete brauche man auch die Instrumente nicht zu sterilisieren. Am häufigsten führt die Infektion zu hoch fieberhaften lakunären Anginen (s. S. 140), die schwere Mittelohrentzündungen zur Folge haben können.

Diphtherie im Anschluss an die Operation ist sehr selten. Vermutlich kommt sie nur vor, wenn der Operierte selbst, oder der Arzt, oder die Krankenpflegerin Bazillenträger ist.

Auch das Auftreten von Scharlach infolge der Rachenmandelentfernung ist wiederholt in überzeugender Weise nachgewiesen [1]). Es handelt sich hier um eine besondere Form des sogenannten chirurgischen Scharlachs, die dadurch gekennzeichnet ist, dass das Trauma gerade an der Rachenmandel sitzt, an welcher nach heutiger Anschauung auch beim gewöhnlichen Scharlach die Eintrittspforte des Giftes zu suchen ist. Häufiger als Scharlach treten scharlachähnliche Exantheme [2]) mit Fieber etwa 24 Stunden nach der Operation auf.

Erysipel habe ich nur ein einziges Mal nach der Entfernung der Rachenmandel auftreten sehen.

Bisweilen folgt auf die Rachenmandelentfernung eine einige Tage dauernde schmerzhafte Behinderung der Kopfbewegung, seltener Torticollis, wohl infolge einer infektiösen Lymphdrüsenschwellung.

Chronische Eiterungen in den Spalten der Rachenmandel (Tornwaldtsche Krankheit).

Bei Erwachsenen finden sich oft eitrige Entzündungen der Rachenmandel, die durch partielle Verklebung der Spalten Buchten schaffen, in denen die Eiterung nicht zur Heilung kommt. Namentlich in der mittleren Spalte (Tornwaldts Bursa pharyngea) persistiert die Entzündung gern und liefert einen zähen Schleimeiter, der zu dicken Krusten eintrocknet, die wie Austernschalen geschichtet sind und durch Staub- und Blutbeimengung eine schmutzige Farbe annehmen. Sie erregen ein quälendes Fremdkörpergefühl und werden von Zeit zu Zeit durch mühsames Rückwärtsschnüffeln herunter- und herausbefördert. Auch Kopf- und Nackenschmerzen können durch diese Entzündungen verursacht werden. Ein Teil des Eiters fliesst an der hintern Schlundwand herab und trocknet hier in zähhaftender dünner Schicht an, so dass die hintere Rachenwand wie gefirnisst aussieht (Pharyngitis sicca).

Mit der Tornwaldtschen Krankheit können tuberkulöse und syphilitische Geschwüre am Rachendache verwechselt werden. Die syphilitischen Geschwüre am Rachen-

[1]) Georg Bernhardt, Dissertation, Rostock 1905.
[2]) Emil Kretschmar, Dissertation, Rostock 1910.

dache pflegen bei der Sondenberührung sehr schmerzhaft zu sein und stark zu bluten; in zweifelhaften Fällen ist, namentlich bei positivem Ausfall der Wassermannschen Probe, eine antisyphilitische Kur am Platze.

Die Behandlung besteht in der völligen Abtragung der kranken Rachenmandel und in der nachfolgenden täglichen Erweichung und Beseitigung des antrocknenden Wundsekretes, anfangs durch Einstäuben lösender Flüssigkeiten (Glyzerin in Wasser, Zuckerlösung) mit dem Nasen- und dem Rachenspray (s. Kap. D. 1), später durch Pinselung mit schwacher Lugolscher Lösung (0,2 Jod; 2,0 Kalium jodatum; 20,0 Glyzerin).

Mitunter hört die lästige Krustenbildung trotz jeder Behandlung nicht auf. In solchen Fällen können die Kranken lernen, sich selber die Krusten mit dem Czermakschen Zäpfchenhalter (Fig. 30) vom Munde aus herunter zu holen.

Die Hyperplasie der Gaumenmandeln

tritt öfter als für sich allein zugleich mit der der Rachenmandel auf. Sie ist gewöhnlich die Folge häufiger leichter Anginen, ferner der Anginen bei Masern und Scharlach; doch entsteht sie auch nicht selten aus unbekannten Ursachen.

Die hyperplastischen Gaumenmandeln treten weit aus den Nischen zwischen den vorderen und hinteren Gaumenbögen heraus und können so gross werden, dass sie sich in der Mitte berühren. Zugleich drängen sie die beiden Gaumenbögen in sagittaler Richtung auseinander und verwachsen bisweilen mit ihnen ganz oder streckenweise.

Manchmal entwickelt sich die Hyperplasie nur in sagittaler Richtung, so dass die stark vergrösserte Mandel kaum aus der sagittal gedehnten Nische der Gaumenbögen hervorsieht (intramurale Hyperplasie). Furchen in der Tonsille können zur Abtrennung grösserer Teile führen (Tonsilla succenturiata); manchmal sind solche abgesprengte Teile dünn gestielt (Tonsilla pendula).

Als man die Rachenmandel noch nicht kannte, wurde die Hyperplasie der Gaumenmandeln mit Unrecht für viele der Folgeerkrankungen verantwortlich gemacht, die allein durch die Erkrankungen der Rachenmandel entstehen. Eine einfache Hyperplasie der Gaumenmandeln behindert weder die Nasenatmung, noch die Tubenventilation. Dagegen kann sie durch Beengung des Resonanzraumes die Sprechstimme „klossig" machen und die Singstimme schädigen und, wenn beide Gaumenmandeln bis zur Berührung miteinander gewachsen sind, das Schlucken erschweren.

Sehr grosse Gaumenmandeln bieten insofern eine wirkliche Gefahr, als sie bei diphtherischen und skarlatinösen, ja bei einfachen katarrhalischen Anginen dermassen anschwellen können, dass sie die Atmung beeinträchtigen.

Die Diagnose der einfachen Gaumenmandelhyperplasie ergibt sich aus dem geschilderten Befunde ohne weiteres. Schwellungen durch akute

Entzündungen verraten sich durch Rötung, während die einfach hyperplastische Mandel etwas blasser aussieht als die benachbarten Schleimhäute.

Maligne Tumoren der Gaumenmandeln werden freilich bisweilen erst nachträglich bei der mikroskopischen Untersuchung oder an einem schnell auftretenden Rezidive der Schwellung erkannt.

Gleichzeitige Lymphdrüsenschwellungen am Halse beweisen nichts für eine bösartige Geschwulst der Mandel, da sie sehr häufig neben der gewöhnlichen Hyperplasie der Mandeln bestehen.

Die Indikationen für die Entfernung hyperplastischer Gaumenmandeln erhellen aus den geschilderten Symptomen. Natürlich hat man sich erst Gewissheit zu verschaffen, dass die Symptome nicht allein die Folge einer gleichzeitigen Hyperplasie der Rachenmandel sind.

Von Kontraindikationen sind zu nennen: Hämophilie, schwere Anämie und Chlorose (s. u. bei Nachblutungen), ferner akute Entzündungen an den Mandeln selbst, im Rachen oder in der Mundhöhle. Zahnkaries und Zahnfisteln sollte man erst beseitigen, ehe man die Tonsillen abträgt, denn sie infizieren die Wundflächen, wodurch mehrtägige Schluckschmerzen entstehen und die Heilung verzögert wird. Herrscht im Wohnorte des Kranken eine Diphtherie- oder Scharlachepidemie, so verschiebt man die Operation.

Bei der einfachen Hyperplasie ohne sonstige Erkrankung der Gaumenmandeln genügt die Abtragung des Teiles, der aus der Nische der Gaumenbögen hervorragt. Besteht keine Verwachsung mit den Gaumenbögen, so ist es leicht, auch noch mehr abzutragen.

Die Abtragung der Gaumentonsillen geschieht mit dem Messer, mit einem Tonsillotome, oder mit dem Drahtschlingenschnürer.

Aus ähnlichen Gründen wie bei der Entfernung der Rachenmandel (s. S. 149) halte ich die Allgemeinnarkose auch bei der Abtragung der Gaumenmandeln für verboten. Auch die lokale Anästhesierung hat bei der sehr geringen Schmerzhaftigkeit des Eingriffes keinen rechten Zweck, ist zudem bei kleinen Kindern nicht leicht auszuführen und vermehrt, wie auf S. 66 erwähnt, die Gefahr einer Nachblutung.

Die Abtragung mit dem Messer ist bei Erwachsenen und bei verständigen Kindern leicht ausführbar. Man fasst die Tonsille mit irgend einer Hakenzange, ohne sie weit aus ihrer Nische herauszuziehen, und schneidet sie mit einem Knopfmesser in sägenden Zügen ab. Der Schnitt soll von unten nach oben gehen, damit die Blutung nicht das Operationsgebiet verdeckt. Ein spitzes Messer darf hier niemals benutzt werden, denn es bringt die Gefahr der Verletzung starker Arterien, besonders einer abnorm verlaufenden Carotis interna (s. S. 134). Zieht man die Tonsille mit der Hakenzange stark aus ihrer Nische heraus, so

trifft das Messer ihre ernährenden Gefässe da, wo sie, noch wenig verzweigt, ein weites Lumen haben, und es kommt zu starken Blutungen.

Die Tonsillotome, deren es sehr viele Arten gibt, und von denen wir nur die wichtigsten Typen nennen, fassen die Mandel in einen stumpfen Ring; in diesem ist entweder ein zweiter, schneidender Ring verborgen, der, wenn er zurückgezogen wird, die Mandel abschneidet (Typus Fahnestock), oder es wird in den stumpfen Ring ein breites Messer hineingestossen (Typus Physik-Mackenzie-Blake). Die Tonsillotome der letzteren Art schneiden von der Mandel nur ab, was zwischen den Gaumenbögen hervorragt, wodurch die Gefahr einer starken Blutung gering ist. Den Typus Fahnestock hat man mit einer Gabel verbunden, die die Mandel anspiesst und weit in den schneidenden Ring hineinzieht; man kann also mehr von ihr abschneiden als über die Gaumenbögen hervorragt, aber die Blutungsgefahr wird dadurch grösser.

Alle Tonsillotome sind leicht anzuwenden, haben aber auch ihre Nachteile. Vor allem sind sie schwer zu reinigen und nach dem Reinigen schwer in den Falzen und Führungen trocken zu machen, so dass die Schneide leicht rostet. Bei den durch einen schneidenden Ring wirkenden Typen bringt dies die Gefahr des Ausbrechens eines Ringstückes bei der Operation, das dann verschluckt werden oder gar in die tiefen Luftwege geraten kann. Schliesslich sind die Tonsillotome sehr teuer, was für manchen Arzt schwer ins Gewicht fällt, zumal man mehrere Tonsillotome von verschiedenen Grössen haben muss.

Aus allen diesen Gründen ziehe ich bei Erwachsenen das Knopfmesser vor und gebrauche bei Kindern nur die kalte Drahtschlinge.

Die Abtragung der Mandeln mit der Drahtschlinge ist eine alte, mit Unrecht lange Zeit vergessene Methode. Ich lernte ihre Vortrefflichkeit vor 10 Jahren bei Mygind in Kopenhagen kennen und bin seitdem stets damit sehr zufrieden gewesen. Später ist die Methode auch in der Killianschen Klinik eingeführt worden und Brünings hat ein kompliziertes Instrument dafür angegeben. Mein viel einfacheres und handlicheres Instrument besteht aus einem Krauseschen Handgriffe mit ungeteiltem starkem Führungsrohre für die weiche Stahldrahtschlinge. Die Weite der Schlinge muss der Grösse der zu entfernenden Mandel angepasst werden. Nimmt man die Schlinge zu gross, so kann sie nicht ganz in die Führungsröhre zurückgezogen werden, und die Mandel wird dann nicht ganz abgeschnitten. Der Draht muss am Zugteile des Griffes nicht nur durch den Druck der Klemmschraube, sondern auch noch durch Umwickeln um den Schraubenhals festgemacht werden, damit er sich nicht bei dem starken Zuge, der zum Abschnüren der Mandel erforderlich ist, ablöst.

Mit der Schlinge fasst man die Mandel von unten her, drängt dann das Ende des Führungsrohres oberhalb der Mandel zwischen die Gaumenbögen und zieht kräftig zu. In manchen Fällen muss man den Zug mit der zweiten Hand verstärken. Bei Erwachsenen kann es vorkommen,

dass die Schlinge trotz des stärksten Zuges nicht ganz durchschneidet, bei Kindern kommt das nicht vor. In solchen Fällen schneidet man unter fortdauerndem Zuziehen den zusammengeschnürten Stiel mit der Cooperschen Schere direkt neben der Öffnung des Führungsrohres ab.

Die mit der Schlinge abgetragene Mandel wird bisweilen verschluckt. Ich habe es einmal erlebt, dass eine ungewöhnlich grosse dabei im Hypopharynx stecken blieb. Das Ereignis verriet sich erst nach zwei Stunden durch die Unfähigkeit des Kindes, zu schlucken. Bei der Spateluntersuchung wurde dann die Mandel herausgewürgt.

Ist die Mandel nicht mit den Gaumenbögen verwachsen, so kann man sie mit der Drahtschlinge vollständig exstirpieren.

Über die totale Exstirpation bei Verwachsungen mit den Gaumenbögen s. u. bei der peritonsillären Phlegmone.

Die Operation mit der kalten Schlinge lässt sich schneller ausführen und ist nicht schmerzhafter als die mit einem Tonsillotome. Man kann die ganze Mandel in die Schlinge nehmen und hat doch keine Blutung zu fürchten, weil die abgeschnürten Gefässe im Gegensatze zu den durchschnittenen gar nicht, oder nur wenig und kurz bluten.

Die Abtragung der Mandeln mit der galvanokaustischen Schlinge, die mein Lehrer Moritz Schmidt allen anderen Methoden vorzog, habe ich ganz verlassen, weil sie gegenüber der mit der kalten Schlinge keinen einzigen Vorteil bietet, und weil ihr fast immer mehrtägige starke Schluckschmerzen folgen.

Bei allen Methoden kann die Wundfläche einige Tage lang einen grauweissen, schmierigen Belag zeigen, der von den Laien, und nicht selten auch von Ärzten, für diphtherisch gehalten wird. Man muss deshalb die Kranken bzw. ihre Eltern auf die Möglichkeit eines solchen Irrtums aufmerksam machen.

Arterielle Blutungen kommen vor bei der Abtragung der Mandeln mit dem spitzen statt mit dem geknöpften Messer und beim Abschneiden einer zu weit aus der Nische der Gaumenbögen herausgezogenen Mandel (s. o.). Spritzt ein Gefäss, so muss man es umstechen oder mit einer langen Arterienklammer, die dann 24 Stunden liegen bleibt, fassen. Flächenhafte, sogenannte parenchymatöse Blutungen erlebt man ausser bei Hämophilie bei Anämie, Chlorose und Leukämie. Hier ist zunächst die längere Kompression der Wundfläche mit dem Finger zu versuchen. Nützt sie nichts, so tupfe man mit unverdünntem Hydrogenium peroxydatum, mit einer Ferripyrinlösung oder mit Ferripyrin in Substanz, allenfalls mit Liquor ferri sesquichlorati. In ganz schlimmen Fällen nehme man seine Zuflucht zum Paquelinschen Thermokauter.

Die Nachbehandlung besteht in 2tägiger Bettruhe, kalter flüssiger Nahrung (Milch, Fruchteis) am ersten, und breiiger Nahrung am zweiten Tage. Gurgelungen machen oft Schmerz und sind dann durch desinfizierende Mundausspülungen, z. B. mit stark verdünntem H_2O_2, zu ersetzen.

Die Hyperplasie der Zungenmandel

tritt ebenfalls bald zusammen mit der anderer Mandeln, bald für sich allein auf. Ist die Zungenmandel so gross geworden, dass sie die Epiglottis berührt, so erregt sie bei empfind-

lichen Leuten dauernd oder zeitweise das Gefühl eines im Schlunde sitzenden Fremdkörpers, das der Kranke durch fortwährendes, aber stets vergebliches Schlucken und Räuspern zu beseitigen sucht. Die Diagnose ist mit dem Kehlkopfspiegel leicht zu machen.

Die Beschwerden verschwinden in der Regel, wenn der Kranke das nachteilige Leerschlucken und Räuspern unterlässt. Die Abtragung der Zungentonsille mit Schlingen, Conchotomen oder besonderen tonsillotomartigen Instrumenten wird nur äusserst selten nötig.

Die Hyperplasie des in die Tubenwülste und des in die Plicae salpingo-pharyngeae eingelagerten lymphatischen Gewebes.

Hyperplastisches lymphatisches Gewebe in den Tubenwülsten lässt diese bei der hinteren Rhinoskopie und bei der Palpation stark verdickt erscheinen. Mitunter sieht man brückenartige Verwachsungen zwischen dem vergrösserten hinteren Tubenwulste und der Rachenmandel. Die Kranken klagen dabei manchmal über lästiges Ohrendröhnen, das verschwindet, wenn man die Verwachsungen mit dem Finger löst.

Die Plicae salpingo-pharyngeae enthalten ebenfalls Lymphfollikel, bei deren Hyperplasie die ganzen Plicae verdickt erscheinen. Sie treten dann beiderseits hinter den Gaumenbögen als griffeldicke, rote Wülste hervor (Seitenstränge, Pharyngitis lateralis chronica)[1]). Beim Schlucken können sie einen stechenden Schmerz hervorrufen, der bis in die Ohren ausstrahlt. Zur Beseitigung der Beschwerden genügt eine einmalige Ätzung mit dem Lapis mitigatus. Vor Abtragung der Seitenstränge mit der Cooperschen Schere, die immer wieder empfohlen wird, kann nur gewarnt werden. Sie ist überflüssig und auch gefährlich, weil ein abnormer Verlauf der Carotis interna an der Grenze der hinteren und seitlichen Wand des Mesopharynx (s. S. 134) einen Seitenstrang vortäuschen kann.

Die Hyperplasie der Solitärfollikel im Mesopharynx.

Die versprengten Follikel an der hinteren Schlundwand hypertrophieren meist gleichzeitig mit der über ihnen liegenden Rachenmandel; sie sind „Vorposten" der Rachenmandelhyperplasie. Doch zeigen sie sich auch manchmal allein vergrössert, besonders bei Anämischen und Chlorotischen, sowie bei Rauchern (Pharyngitis follicularis s. granulosa chronica)[1]). Nur selten erregen sie für sich allein Beschwerden, die meist als ein lästiges Gefühl von Trockenheit hinter der Nase und als leichte Schmerzen beim Leerschlucken, nicht aber beim Essen und Trinken, beschrieben werden. In solchen Fällen mag man sie mit dem Lapis miti-

[1]) Über die akute Form der Phar. lat. und der Phar. follic. s. S. 139.

gatus ätzen; ihre, noch vielfach geübte, galvanokaustische Zerstörung ist überflüssig und macht einige Tage lang unnötige Schmerzen.

Im vorstehenden haben wir die einfache Hyperplasie der vier Mandeln und der versprengten Lymphfollikel im Schlunde beschrieben. Mit der Hyperplasie verbunden, selten für sich allein, treten nun noch eine Reihe anderer chronischer Erkrankungen an den Mandeln auf.

Hierher gehören die sogenannten

Mandelpfröpfe.

Sie kommen zwar an allen Mandeln vor, zeigen sich aber nur in den Gaumenmandeln häufig und haben auch nur da eine praktische Bedeutung. Es sind weisse, grau-weisse oder gelbliche, meist stinkende, plastische Massen, die sich in den Fossulae ansammeln und diese bis zu bohnengrossen Krypten ausdehnen. Die Pfröpfe bestehen aus abgestossenen verhornten Epithelien, untermischt mit Leptothrixpilzen, saprophytischen und pathogenen Bakterien. Bald sieht man sie als weissliche Knöpfchen aus einer oder mehreren Krypten herausragen, bald bleiben sie verborgen und quellen erst in klumpigen oder wurstförmigen Massen heraus, wenn man mit irgend einem Instrumente von oben und von der Seite her gegen die Mandel drückt. Die grössten Pfröpfe pflegen sich dann aus der Bucht zu entleeren, die vorn und hinten von den beiden Gaumenbögen und unten von dem Gipfel der Mandel begrenzt wird (Gipfelbucht).

Die Fäulnisprodukte, welche die Mandelpfröpfe liefern, reizen den Schlund und Kehlkopf und sind oft die einzige Ursache einer chronischen Laryngitis. Führen die Pfröpfe zur Entzündung ihrer Nachbarschaft, so treten stechende Schmerzen beim Schlucken ein, die der Kranke bald in der seitlichen Halsgegend, bald im gleichseitigen Ohre empfindlich spürt.

Auch reflektorischer Husten kann durch Mandelpfröpfe ausgelöst werden.

Die Mandelpfröpfe verraten sich manchmal dadurch, dass sie von Zeit zu Zeit ausgewürgt werden. In anderen Fällen lenken stinkender Atem oder die oben beschriebenen Schmerzempfindungen den Verdacht auf sie. Zeigen sie sich nicht bei der Betrachtung der Mandeln, so muss man sie, wie oben beschrieben, herausdrücken.

Nach dem Ausquetschen bilden sich die Pfröpfe bald wieder. Man muss deshalb die Taschen, in denen sie sich bilden, mit einem Conchotome ganz exstirpieren. Oft sind die Taschen so tief und verzweigt, dass man bald wieder genötigt wird, übersehene Buchten zu beseitigen. Ist die pfropfhaltige Mandel gross, so entfernt man sie ganz (s. u.).

Sehr zu beachten ist, dass die Mandelpfröpfe nach meiner Erfahrung sich fast nur bei Leuten mit kariösen Zähnen, Zahnfisteln oder Pyorrhoea alveolaris bilden und oft so lange rezidivieren, bis diese Bakterienbrutstätten beseitigt sind.

In den Mandelpfröpfen liegt die Ursache für die

peritonsillären Phlegmonen und Abszesse.

Diese beginnen unter hohem Fieber, mit oder ohne Frost, als äusserst schmerzhafte Schwellungen oberhalb der Mandel. Schwellung und Rötung befallen dann auch die Mandel, die Gaumenbögen, die Uvula und einen Teil der anderen Gaumenhälfte. Die Kranken erleiden bei jedem Versuche zu schlucken qualvolle, bis ins Ohr ausstrahlende Schmerzen; selbst das Sprechen wird ihnen schwer. Die Sprache nimmt einen eigenen matten Klang an, der in der Mitte zwischen den beiden Arten der Rhinolalie (s. S. 74) steht. Die Zunge ist schmierig belegt. Im Kieferwinkel erscheinen druckempfindliche Drüsen, und das Öffnen des Mundes wird immer schmerzhafter, ja es kann völlige Kieferklemme eintreten.

Dieser qualvolle Zustand zieht sich oft 5 Tage oder noch länger hin, bis der Eiter durchbricht.

Die Behandlung besteht, solange sich noch kein Abszess gebildet hat, in Gurgelungen, von denen warme die Beschwerden besser lindern als kalte. Die Kenntnis der Ursache lässt uns den Eiterherd, von dem die weit verbreitete Phlegmone ausgeht, oft leicht finden und entleeren. Man geht mit einer rechtwinklig abgebogenen Knopfsonde an der oben beschriebenen Stelle, an welcher die Mandelpfröpfe herauszuquellen pflegen, seitlich ein und wird so den Abszess meist finden (Killian). Gelingt das nicht, so muss man ihn durch den vorderen Gaumenbogen hindurch aufschneiden.

Hat jemand eine solche Phlegmone überstanden, so muss man natürlich die schuldige Mandeltasche beseitigen, um Rezidive sicher zu verhüten. Noch sicherer ist es, wenn man die ganze Mandel ausschält (Tonsillectomie). Dies gelingt in Lokalanästhesie (s. S. 67), nach Trennung der hier selten fehlenden Verwachsungen zwischen Mandel und Gaumenbögen mittelst der Cooperschen Schere, durch Lösung mit einem stumpfen Instrumente (z. B. der geschlossenen Cooperschen Schere) bis zum Hilus, der dann mit der kalten Schlinge (s. S. 154) — und zwar zur Vermeidung von Blutungen sehr langsam — durchtrennt wird. Die Nachbehandlung ist die gleiche wie nach der einfachen Tonsillotomie (s. S. 155).

Mit den Mandelpfröpfen haben die Produkte der sogenannten

Pharyngomykosis (Hyperkeratosis pharyngis)

die gleiche Genese, aber nicht die gleiche klinische Bedeutung. Es sind das stalaktitenähnliche weisse Gebilde, die aus hart verhorntem Epithel bestehen. Sie ragen aus den Fossulae der sonst völlig normalen Mandeln, oft zu mehreren palisadenartig angeordnet, heraus, so dass die Mandel aussieht, wie gespickt. Sie fühlen sich hart an und sitzen sehr fest. Ausser an den Gaumenmandeln findet man sie oft in Menge an der Zungenmandel, seltener und nur vereinzelt an den Seitensträngen, sehr selten am Tubenwulst, an der Rachenmandel, im Kehlkopfe und in der Luftröhre. In der Regel machen sie gar keine Beschwerden; nur einige meiner Kranken klagten über ein kratzendes Gefühl im Schlunde beim Leerschlucken. Jede Therapie ist ebenso überflüssig wie vergeblich. Binnen eines oder zweier Jahre verschwinden die Gebilde in den meisten Fällen von selbst.

Fig. 104.
Hyperkeratosis. Nach Mygind, Krankheiten der oberen Luftwege. Die krankhaften Gebilde sind etwas zu gross gezeichnet.

Konkremente (Mandelsteine) von gleicher Zusammensetzung wie die Rhinolithen (siehe S. 106) sind ein paar Dutzend Male in Gaumenmandeln beobachtet worden, wo sie eine dauernde oder häufig rezidivierende eitrige Entzündung hervorriefen. Einmal habe ich auch in den Spalten einer eiternden Rachenmandel bei einer jungen Frau zwei stecknadelkopfgrosse Konkremente gefunden.

Cysten kommen am häufigsten in der Rachen-, seltener in den Gaumenmandeln vor. Ihr trüber, zäher, schleimiger Inhalt schimmert bläulich durch.

3. Die diffusen katarrhalischen Erkrankungen der Schlundschleimhaut.

Als Pharyngitis bezeichnet man in der Regel jede akute oder chronische, mit Schleimabsonderung verbundene Hyperämie oder Schwellung der Schleimhaut. Wir haben indessen gesehen, dass einige dieser „Pharyngitiden" nicht die ganze Schlundschleimhaut befallen, sondern an den lymphatischen Rachenring gebunden sind, und haben sie deshalb bei den Krankheiten desselben beschrieben, nämlich die Pharyngitis folli-

cularis oder granulosa (s. S. 139 und 156) und die Pharyngitis lateralis (s. S. 139 und 156), während die sogenannte Pharyngitis sicca gar keine Krankheit, sondern nur ein Überzug der hinteren Schlundwand mit angetrocknetem Schleimeiter ist, der von einer eiternden Rachenmandel (s. S. 151) oder von einem Keilbeinhöhlenempyem (s. S. 120) herstammt.

Hier haben wir uns allein mit den diffusen Pharyngitiden zu beschäftigen.

Akute diffuse Pharyngitiden treten nie idiopathisch auf, sondern sind Teil- oder Begleiterscheinungen der Coryza und des Catarrhus descendens (s. S. 138), sowie der akuten Anginen (s. S. 139) und anderer Infektionen, wie z. B. Scharlach, Masern und Influenza.

Die chronische diffuse Pharyngitis kommt in einer leichten und einer schweren Form vor.

Die leichtere Form, die man am besten Hyperämia et Hyperaesthesia pharyngis nennt, findet sich bei Leuten im mittleren und höheren Alter, die eine sitzende Lebensweise führen und infolge davon an Plethora abdominalis und Hämorrhoidalbeschwerden leiden. Begünstigt wird das Übel durch jede Art der Behinderung der Nasenatmung, ferner durch den habituellen Genuss zu scharf gewürzter Speisen und zu heisser Getränke, durch übermässiges Tabakrauchen und endlich durch den Reiz von Fäulnisprodukten aus kariösen Zähnen oder Pfröpfen in den Gaumenmandeln (S. 157). Die Symptome bestehen in einem lästigen Fremdkörpergefühle im Schlunde, das zumeist in die Kehlkopfgegend projiziert wird, und gegen das die Kranken durch ewiges Räuspern und Hüsteln vergeblich ankämpfen, oder in einem Gefühle von Trockenheit im Schlunde. Zugleich leidet bisweilen die Stimme, indem sie bei längerem Reden ihre Stärke und Klarheit verliert, ein Zustand, den die Engländer sehr bezeichnend Clergymans sore throat nennen. (Vgl. hierzu den Abschnitt „Mechanische und myopathische Stimmstörungen" im Kap. D. 7.)

Bei der Untersuchung findet man die Schlundgebilde mehr oder weniger stark gerötet und stark hyperästhetisch, so dass oft schon der Reiz der Atemluft beim weiten Öffnen des Mundes zur Untersuchung Würgen auslöst.

Bei der schwereren Form, dem Säuferkatarrhe, kommt zu den erwähnten Ursachen noch der übermässige Alkoholgenuss. Die Symptome sind z. T. die gleichen, wie bei der erstgenannten Form, nur treten sie in grösserer Heftigkeit auf, und es kommt noch eine Hypersekretion zähen Schleimes dazu, der sich namentlich während der Nacht in grosser Menge ansammelt und am Morgen durch Würgen und Erbrechen (Vomitus matutinus) beseitigt wird.

Erstes Erfordernis der Therapie ist hier, etwaige Hindernisse der Nasenatmung zu beseitigen und die Plethora durch geeignete Diät, Regelung des Stuhlganges und Bewegung im Freien zu bekämpfen. Dazu kommt das Verbot des Rauchens, auch des Aufenthaltes in Zimmern, in welchen andere rauchen, sowie des Genusses von Alkohol in jeder Form, heisser Getränke und scharf gewürzter Speisen. Ferner müssen kariöse Zähne, namentlich auch Zahnreste, die unter einer Gebissplatte verborgen sind und wie die Mandelpfröpfe (S. 157) reizende Fäulnisprodukte liefern, entfernt werden. Cessante causa cessat effectus; das noch allzu beliebte Pinseln des Schlundes mit allerlei Mitteln nützt hier gar nichts, sondern züchtet nur Überempfindlichkeit und Hypochondrie.

4. Die chronischen Infektionskrankheiten des Schlundes.

Die Tuberkulose

entsteht im Schlunde primär infolge von Inhalation der Kochschen Bazillen, oder sekundär durch Fortschreiten einer Nasentuberkulose nach hinten, durch Exhalation von Bazillen oder Expektoration bazillenhaltigen Sputums bei Lungen- oder Kehlkopftuberkulose und schliesslich auf dem Wege der Blutbahn von irgendeinem bereits im Körper entwickelten Tuberkelherde aus.

Die Bazillen scheinen sich besonders leicht in den Gebilden des lymphatischen Rachenringes einzunisten. Nach Wex waren unter 210 von mir exstirpierten Rachenmandeln 7 = 3,33% tuberkulös erkrankt, obwohl bei keinem der 210 Patienten sonstige sichere Zeichen von Tuberkulose bemerkt worden waren. Auch in den Gaumenmandeln findet sich oft eine latente Tuberkulose, meist in Verbindung mit Lymphdrüsentuberkulose am Halse, und auch in den Lymphfollikeln an der hinteren Schlundwand nistet sich die Tuberkulose leicht ein.

An den Gaumenmandeln und an der Rachenmandel bleibt die Erkrankung oft völlig latent, d. h. die Knötchen bleiben subepithelial. An der Rachenmandel kommt es öfter als an den Gaumenmandeln zur Bildung von tuberkulösen Geschwüren.

Tuberkulöse Geschwüre an der Rachenmandel habe ich bei Erwachsenen häufiger gesehen als bei Kindern.

Da die meisten Schlundtuberkulosen dem Kranken im Beginne keine Beschwerden machen, sehen wir sie meist erst in späten Stadien, bei ausgebreiteter Erkrankung, und können deshalb nicht wissen, ob die

Infektion immer an den Gebilden des lymphatischen Rachenringes beginnt. Sie verschont schliesslich keinen Teil des Schlundes und bevorzugt dann die pharyngeale und orale Seite des Gaumensegels und die Gaumenbögen.

An diesen Teilen zeigt sich die Tuberkulose anfangs in Gestalt flächenhaft ausgebreiteter Infiltrate, die das Gewebe bald gleichmässig, bald grob höckerig verdickt erscheinen lassen; auch sieht man nicht selten in oder neben den infiltrierten Stellen miliare Tuberkel. Die Farbe des infiltrierten Gewebes ist bei Anämischen oft gelblich, sonst meist hochrot. In kurzer Frist entstehen durch Zerfall kleine, selten grosse Geschwüre, die meist nur wenig in die Tiefe greifen und daher, im Gegensatze zu den syphilitischen Geschwüren, selten zur Perforation des Gaumens führen. In späten Stadien greifen die Geschwüre oft auf die Mundhöhle oder auf die Epiglottis und den ganzen Kehlkopfeingang über. Auch auf die Tubenschleimhaut geht die Epipharynxtuberkulose über und führt zu tuberkulösen Mittelohrerkrankungen.

In vorgeschritteneren Fällen erregen die Infiltrate und Ulzerationen heftige, bis in die Ohren ausstrahlende Schmerzen beim Schlucken, namentlich wenn sie am weichen Gaumen sitzen oder auf den Kehlkopfdeckel übergegriffen haben. Bei Geschwüren an der hinteren Rachenwand werden die Schmerzen oft in den Hinterkopf und den Nacken verlegt. Da die meist reflektorisch vermehrte Schleimabsonderung zu häufigem Schlucken zwingt, werden die Schmerzen sehr lästig; natürlich erschweren sie auch die Nahrungsaufnahme und beschleunigen dadurch den Tod, der meist infolge von gleichzeitiger Lungen- und Kehlkopftuberkulose eintritt.

Indessen gibt es auch gutartige Schlundtuberkulosen, die, sogar ohne jede Behandlung, heilen können. Diese gutartige Form findet man fast nur bei Kindern und jungen Leuten, die allein in den oberen Luftwegen und nicht zugleich an den Lungen erkrankt sind. Sie heilt mit Hinterlassung von kleinen Defekten, besonders an den Rändern der Gaumenbögen, weisslichen, strahligen Narben an der hinteren Schlundwand oder partiellen Verwachsungen des weichen Gaumens mit der hinteren Schlundwand, also mit Veränderungen, wie sie auch bei der Syphilis im Schlunde, freilich meist in stärkerem Masse, vorkommen. Dies zu wissen, ist für jeden Arzt nötig, damit er folgenschwere diagnostische Irrtümer vermeiden kann.

Die Diagnose der Schlundtuberkulose ist nach dem oben beschriebenen Befunde meist leicht, namentlich wenn gleichzeitig Tuberkulose in anderen Organen, besonders in den Lungen, besteht. Am ehesten kommt die Verwechslung mit Lupus vor, die aber dem Kranken nicht schadet, da die Behandlung des Schleimhautlupus im wesentlichen dieselbe ist wie

die der Schleimhauttuberkulose. Die Syphilis macht im Schlunde grössere und tiefere, am Gaumen oft perforierende Ulzerationen. Mitunter sichert erst die histologische Untersuchung exstirpierter Teile des kranken Gewebes die Diagnose. Das Experiment, ex juvantibus aut non juvantibus auf die Art der Erkrankung zu schliessen, kann fehlschlagen, denn Jodkali heilt nicht nur die syphilitischen, sondern nach meiner langjährigen und von dem Syphilidologen Wolters bestätigten Erfahrung sehr oft auch tuberkulöse Rachengeschwüre.

Dass man kein Recht hat, aus der günstigen Wirkung des Jodkali in manchen Fällen von Schleimhauttuberkulosen der oberen Luft- und Speisewege (s. u.) zu schliessen, es habe sich in solchen Fällen um Mischinfektionen von Tuberkulose und Syphilis gehandelt, hat Grünberg wiederholt auseinandergesetzt. Diese Mischinfektionen hat man unter dem Banne des Dogmas von der alleinigen Wirkung des Jodkali auf Syphilis zumeist theoretisch konstruiert, weil eben rein tuberkulöse Geschwüre oft durch Jodkali geheilt werden. Mit vollem Rechte sagt Jonathan Wright, es sei interessant, den Glauben an die „Mischerkrankungen" von Syphilis und Tuberkulose zu konstatieren; „gemischt" sei häufig die Ansicht des Beobachters bezüglich der Diagnose, ob es aber die Krankheit jemals sei, erscheine fraglich. Eine positive Wassermannsche Reaktion bei Leuten mit histologisch und bakteriologisch sichergestellter Schlundtuberkulose beweist noch keine Mischinfektion, sondern nur, dass der Kranke auch einmal syphilitisch infiziert worden war. Ich habe durch Jodkali Schlundtuberkulosen heilen sehen, die histologisch, bakteriologisch und ausserdem noch durch die Pirquetsche Reaktion sichergestellt waren, während die Wassermannsche Reaktion negativ war.

Die Behandlung der Schlundtuberkulose sollte in den leichteren Fällen und bei noch kräftigen Leuten mit allen zu Gebote stehenden Mitteln in Angriff genommen werden, denn das Leiden ist in vielen Fällen heilbar. Nur bei stark heruntergekommenen Kranken mit progredienter Lungentuberkulose wird man sich auf die Linderung der Schluckschmerzen beschränken müssen. Dies geschieht am besten durch Aufstäuben einer schwachen Kokainlösung oder Aufblasen von Orthoform oder Morphium auf die kranken Schlundteile vor den Mahlzeiten, bei sehr starken Schmerzen auch durch subkutane Anwendung von Morphium, womit man sub finem vitae nicht zu sparen braucht. Mundspülungen und — wenn sie keinen Schmerz erregen — Gurgelungen mit verdünntem Hydrogenium peroxydatum halten Sekundärinfektionen durch Eitererreger in Schranken und mildern dadurch die Beschwerden. Die Fütterung mit der Schlundsonde, wird von einzelnen Kranken gut ertragen, erregt aber bei anderen heftigen Schmerz; in solchen Fällen muss man die Sonde durch die Nase einführen.

Bei noch kräftigen Leuten wendet man — soweit es möglich ist — ebenfalls diese schmerzlindernden Verfahren an und behandelt ausserdem die Geschwüre lokal. Die Betupfung der Geschwüre mit verdünnter Milchsäurelösung (25—75%) ist sehr zu empfehlen. Galvanokaustische Ätzungen wirken auch gut, steigern aber oft in den ersten Tagen den Schmerz. Die

innerliche Anwendung von Jodkali (2 g pro die) führt, wie oben schon gesagt, nicht in allen, aber doch in recht vielen Fällen zur Heilung.

Den Einwand, dass die während der Anwendung dieses Mittels geheilten Fälle auch ohne dasselbe spontan, oder durch die gleichzeitige lokale Behandlung geheilt waren, kann ich nicht gelten lassen; denn ich habe wiederholt gesehen, dass die lokale Behandlung versagte, bis Jodkali angewendet wurde. Wie Jaquet sehr richtig bemerkt, wirkt das Jodkali unausgesetzt von zwei Seiten, indem es auf dem Blutwege von innen her in das kranke Gewebe dringt, und, mit dem Speichel ausgeschieden, die Geschwüre von aussen bespült. Eine so schnelle Wirkung des Mittels wie sie bei Syphilis meist beobachtet wird, darf man freilich nicht immer erwarten.

Die Behandlung der narbigen Verwachsungen im Schlunde ist dieselbe wie bei den entsprechenden Folgen der Syphilis (s. u.).

Was von der Ätiologie, der Verbreitung und der Behandlung der Schlundtuberkulose gesagt wurde, gilt auch fast alles vom

Lupus

der Schlundschleimhaut. Die Differentialdiagnose dieser beiden Arten der Tuberkulose kann, namentlich in den weit vorgeschrittenen ulzerierenden Formen, recht schwer sein, doch ist hier ein Irrtum ohne grosse Bedeutung, weil ja die Behandlung im wesentlichen die gleiche ist. Einfach ist die Diagnose des Schlundlupus, wenn gleichzeitig Lupus an der äusseren Haut (Nase) besteht, oder wenn sich am Gaumen Knötchen an Knötchen reiht.

Der Lupus im Schlunde pflegt sehr viel weniger Schmerzen zu machen als die Tuberkulose. Auch seine Prognose ist günstiger. Bei der Behandlung wirkt die galvanokaustische Zerstörung der Knötchen am besten und hat auch weniger Schmerzen im Gefolge als die Kauterisation tuberkulöser Schlundgeschwüre. Auch beim Schlundlupus ist die innere Anwendung von Jodkali in einzelnen Fällen von ganz überraschender Wirkung, wie namentlich ein von Grünberg aus meiner Klinik mitgeteilter Fall zeigt.

Die Syphilis

tritt im Schlunde sowohl kongenital in Gestalt der Syphilis congenita tarda, wie auch erworben als primäre, sekundäre und tertiäre Manifestation auf.

Als Syphilis congenita tarda fasst man die syphilitischen Schlundgeschwüre bei Kindern und jungen Leuten auf, wenn die Anamnese keinen Anhalt für eine post partum erfolgte Infektion gibt.

Wahrscheinlich handelt es sich in solchen Fällen oft gar nicht um Syphilis, sondern um die prognostisch günstige, durch Jodkali heilbare juvenile Form der Schlundtuberkulose (s. S. 142).

Von der erworbenen Syphilis kommt begreiflicherweise der Primäraffekt im Schlunde sehr selten vor. Er sitzt hier am häufigsten an einer Gaumenmandel, ulzeriert frühzeitig und verursacht quälende, ins Ohr ausstrahlende Schluckschmerzen. Die Ausdehnung des Geschwürs schwankt zwischen einer kleinen Erosion und einer breiten und tiefen kraterförmigen Zerstörung. Das restierende Mandelgewebe gerät dabei in den Zustand einer indurativen Hyperplasie, und in der Submaxillargegend bilden sich kolossale indolente Drüsenschwellungen.

Die sekundäre Manifestation im Schlunde, die Angina syphilitica, zeigt sich in Gestalt breiter Kondylome, die anfangs wie dünne, graue Schleier, ähnlich Höllensteinflecken, auf der Schleimhaut liegen, später, wenn das Epithel nekrotisch geworden ist, schmutzig-gelbweisse Flecke bilden. Zuerst zeigen sie sich gewöhnlich auf den Gaumenmandeln an den Rändern der Fossulae, können aber an jeder Stelle der oberen Luft- und Speisewege auftreten. Sie greifen bald auf den weichen Gaumen über und bevorzugen die Stelle neben der Uvula an beiden Gaumenbögen. Dabei sind namentlich die Submaxillar- und Nackenlymphdrüsen indolent geschwollen.

Die tertiäre Syphilis im Schlunde beginnt als mehr oder weniger ausgedehntes gummöses Infiltrat oder als Gummiknoten, woraus durch Zerfall Geschwüre entstehen. Ihre Lieblingsplätze sind das Rachendach, die Plica salpingo-pharyngea und die pharyngeale Seite des weichen Gaumens. Vor dem Zerfalle erscheinen die Gummiknoten und Infiltrate als graugelbliche Erhebungen auf hochrotem geschwollenem Grunde. Die Geschwürsbildung durch Zerfall tritt meist schnell ein. Die Geschwüre zeigen stark eingeschnittene Ränder und eine starr verdickte hochrote Umgebung. Da gewöhnlich die ganzen Knoten und Infiltrate zerfallen, werden die Geschwüre oft sehr gross; sie können sich von den Choanen herunter bis zum Kehlkopf verbreiten.

Von den Symptomen ist der Schmerz das wichtigste. Er tritt besonders heftig beim Schlucken auf. Beim Sitze der Erkrankung am Rachendache strahlt er in den Hinterkopf und den Nacken, beim Sitze an der Plica salpingo-pharyngea in das gleichseitige Ohr aus. Entwickelt sich das Leiden am weichen Gaumen, so wird dieser starr und legt sich beim Intonieren nicht mehr an die hintere Schlundwand an, und es kommt zur Rhinolalia aperta (s. S. 74). Ist nur die pharyngeale Seite des weichen Gaumens befallen, so kann die orale Seite völlig normale Farbe zeigen.

Ich habe es erlebt, dass in einem solchen Falle das Leiden für eine Gaumenlähmung gehalten worden war. Hätte der betreffende Diagnostiker die Rhinoscopia posterior ausgeführt, so wäre ihm eine grosse Blamage erspart geblieben. In einem ganz gleichartigen Falle hatte ein weltberühmter Syphilidologe die rasenden Schluckschmerzen einer jungen Witwe für nervös erklärt, obwohl er wusste, dass die Patientin 5 Jahre vorher von ihrem Manne infiziert worden war.

In den meisten Fällen verrät sich jedoch die Erkrankung der pharyngealen Seite des Gaumens durch Röte an der oralen Fläche, und bald führt der Zerfall zur Perforation an einer oder mehreren Stellen, meist nahe an der Grenze zwischen hartem und weichem Gaumen. Sehr oft geht die Uvula beim Zerfall verloren, da das Leiden gern ihre Basis befällt.

Bei der Heilung der Geschwüre bleiben die gesetzten Substanzverluste an den Rändern des Gaumensegels und der Gaumenbögen, sowie die Gaumenperforationen bestehen. Nur bei der Salvarsanbehandlung, die bei der tertiären Schlundsyphilis überraschend schnelle Heilungen herbeiführt, habe ich Gaumenperforationen sich wieder schliessen sehen. Am Rachendache und an der hinteren Schlundwand bilden sich derbe, meist strahlige, grauweisse Narben. Ferner treten im Epipharynx strang- und diaphragmaartige Verwachsungen auf, z. B. zwischen den Tubenwülsten und benachbarten Teilen oder gar zwischen beiden Tubenwülsten, mit oder ohne Verschluss der Tubenostien. Bisweilen verwächst der Rand des weichen Gaumens mit der hinteren Rachenwand teilweise, oder vollständig, wodurch der Nasenrachen völlig gegen den Mundrachen abgeschlossen wird. Die Folgen hiervon sind natürlich dauernde Mundatmung, Rhinolalia clausa, Anosmie, Tuben- und Mittelohrerkrankungen und die Unmöglichkeit, die Nase zu schnäuzen.

Die Diagnose des Mandelschankers wird selten frühzeitig gestellt. Hat er sich schnell entwickelt und macht er starke Schluckschmerzen, so kann man ihn mit einer Angina oder einer Peritonsillarphlegmone verwechseln; entscheidend für die richtige Diagnose wird hier das Vorhandensein massiger, wenig empfindlicher Drüsenschwellungen in der Submaxillargegend und das lange Bestehen von Schwellung, Geschwür und Schmerzen. — Stehen die Schmerzen nicht im Vordergrunde, so ist die Verwechslung mit einer malignen Geschwulst möglich, und es ist bis in die neueste Zeit vorgekommen, dass solche Fehldiagnosen zu schweren chirurgischen Eingriffen mit tödlichem Ausgange geführt haben. Der histologische Befund schafft hier nicht immer Klarheit, wohl aber tut dies oft die Beachtung der Drüsenschwellungen, die beim Mandelschanker schon 5—6 Tage nach den ersten Beschwerden taubenei- bis faustgross werden, was bei Sarkomen oder Karzinomen noch nicht beobachtet ist (Lieven).

Auch die Sekundäraffektionen im Schlunde, die doch ein sehr charakteristisches Aussehen haben (s. oben), werden leider oft verkannt. In zweifelhaften Fällen, namentlich wenn die Infektion geleugnet wird oder der Kranke nicht weiss, dass er extragenital infiziert worden ist, muss man natürlich noch nach anderen Zeichen einer sekundären Syphilis, besonders Hautaffektionen (Roseola, Papeln), suchen, um die Diagnose sicherzustellen.

Seltener wird die Diagnose der tertiären Schlundsyphilis verfehlt, wenn der Arzt nicht etwa, wie in den oben erwähnten Fällen, wo sich die Krankheit gewissermassen hinter den Kulissen abspielte, die postrhinoskopische Untersuchung unterlässt. Die gummösen Knoten und Infiltrate

sind kaum mit einer anderen Erkrankung zu verwechseln, und die Geschwüre unterscheiden sich von den tuberkulösen meist durch die rote, harte, geschwollene Umgebung und den scharfen Rand, ferner durch ihre grosse Ausdehnung. Gaumenperforationen sind bei Syphilis sehr häufig, bei Tuberkulose selten. Eine deutliche, binnen 14 Tage auftretende Besserung durch Jodkali in Tagesdosen von 3—5 g beweist die syphilitische Natur von Schlundinfiltrationen und -Ulzerationen, während eine langsamer auftretende günstige Wirkung des Mittels ebensowohl bei Syphilis als auch bei Tuberkulose (s. S. 163), ja sogar zeitweilig auch beim Karzinom beobachtet wird. In zweifelhaften Fällen muss die mikroskopische Untersuchung exstirpierter Teile des kranken Gewebes, die man nicht zu klein nehmen darf, entscheiden.

Ob strahlige, weissliche Narben, sowie Defekte und Verwachsungen im Schlunde von Syphilis oder von Tuberkulose herrühren, lässt sich an ihrem Aussehen nicht erkennen. Totale Verwachsungen des weichen Gaumens mit der hinteren Schlundwand und sehr grosse Gaumendefekte werden wohl immer von Syphilis herrühren.

Die Prognose und Behandlung der Schlundsyphilis ist in jedem der drei Stadien die gleiche wie bei den entsprechenden Stadien der Syphilis an anderen Organen und Körperstellen.

Die Schlundverwachsungen hat man oft durch Dilatieren, Trennen mit dem Messer und nachfolgendem Einlegen von Prothesen zur Verhütung von Wiederverwachsungen, ferner mittelst Elektrolyse zu beseitigen versucht, aber nur in wenigen Fällen sind diese Bemühungen von nennenswerten Erfolgen gekrönt worden.

Lepra und Sklerom.

Die Lepra (vgl. S. 102) tritt am weichen Gaumen und im Schlunde in Gestalt von Infiltraten auf, die aus kleinen gehäuften Knötchen und vereinzelten grösseren, harten, weisslichen oder blaugrauen Knoten bestehen. Ich sah bei einem Leprösen den weichen Gaumen durch Zerfall zahlreicher Knötchen siebartig durchlöchert.

Das Sklerom zeigt sich im Schlunde in ähnlicher Weise wie in der Nase (vgl. S. 103) Im Epipharynx sitzen die erbsen- bis haselnussgrossen Knoten und die Infiltrate meist an den Choanen, an der pharyngealen Seite des weichen Gaumens und an den Seitenwänden. Durch ihre fortschreitende Schrumpfung verzerren sie die Tubenmündungen und ziehen das Gaumensegel in die Höhe, das dann oft mit der hinteren Schlundwand verwächst. Schliesslich resultieren derbe, an der hinteren Schlundwand strahlige, weisse Narbenbildungen, die den durch Syphilis entstandenen ähnlich sehen.

Leukämische und pseudoleukämische Infiltrationen.

Bei Leukämie und Pseudoleukämie kommen in den Gebilden des lymphatischen Rachenringes Infiltrationen vor, die zu enormen Gaumen- und Rachenmandelschwellungen führen können. Wegen der letalen Prognose der ursächlichen Erkrankung ist die Abtragung solcher Mandelgeschwülste nur bei Erstickungsgefahr zulässig.

5. Herpes, Pemphigus und Erysipel im Schlunde.

Herpes, Pemphigus und Erysipel haben das Gemeinsame, dass sie sowohl an der Haut, als auch an den Schleimhäuten der oberen Luft- und Speisewege auftreten können.

Herpes

finden wir an der Wangenschleimhaut, an der Zunge, am Gaumen, an den Gaumenmandeln oder auf der Epiglottis bald als Begleiterscheinung eines Herpes der äusseren Lippenhaut, bald für sich allein. Die Erkrankung tritt entweder selbständig auf oder begleitet akute Infektionskrankheiten, wie Pneumonie, Typhus, Meningitis. Die idiopathische Form beginnt gewöhnlich mit einem Froste und mit Fieber, das in wenigen Stunden bis über 41° ansteigen kann, aber schon nach 12 Stunden abfällt. Dann erst bemerkt man den Beginn der Eruption am Lippenrande oder im Mund und Schlunde. Die Bläschen erscheinen vereinzelt oder in Gruppen. Auf der Schleimhaut bleiben sie nicht so lange bestehen wie auf der Haut: das abgehobene Epithel mazeriert in der feuchten Wärme, und das Bläschen platzt sehr schnell mit Hinterlassung einer kleinen, gelbweiss belegten Stelle. Der scharf abgegrenzte Belag stösst sich bald ab, und die Heilung erfolgt in kurzer Frist ohne Narbenbildung.

Die subjektiven Beschwerden beim Schlundherpes bestehen in brennenden und stechenden Schmerzen beim Schlucken. Sie können sehr heftig werden und in die Ohren ausstrahlen, wenn Bläschengruppen an den Plicae salpingo-pharyngeae sitzen, denn hier werden sie bei jedem Schluckakte durch die Kontraktion des Constrictor pharyngis superior eingezwängt. Diese Lokalisation der Krankheit habe ich zuzeiten häufig, dann aber viele Jahre lang gar nicht gesehen.

Zur Behandlung des Gaumen- und Tonsillenherpes genügen kühle Gurgelungen mit irgend einem Mineralwasser neben weicher und flüssiger Kost.

Der Pemphigus

im Schlunde kommt fast immer zugleich mit dem der Konjunktiven und der äusseren Haut vor. Die erbsen- bis bohnengrossen Blasen werden auf der Schleimhaut äusserst selten beobachtet, denn sie platzen da sehr frühzeitig. An ihrer Stelle sieht man dann gelbliche Flecke, an denen Reste der Epithelblase als weisse Lappen hängen. Im Schlunde erregt der Pemphigus heftige Schluckschmerzen und führt auch bisweilen zu Verwachsungen des weichen Gaumens mit der hinteren Schlundwand. Die Krankheit widersteht meist jeder Behandlung und führt durch Erschöpfung zum Tode.

Das Erysipel

beginnt nicht selten im Schlunde und wandert dann durch die Nase, durch den Tränennasenkanal oder durch Tube, Mittelohr, intaktes oder perforiertes Trommelfell und Gehörgang auf die äussere Haut über. Der umgekehrte Weg, das Wandern von Hauterysipeln bis in den Schlund, ist selten, selbst wenn die Infektion von Exkoriationen oder Schrunden am Naseneingange aus erfolgt ist.

Das Schlunderysipel beginnt mit Fieber, das ohne Remission innerhalb 18—36 Stunden auf 39—40° ansteigt, und mit Schluckschmerzen infolge einer schnell zunehmenden Schwellung der Schlundschleimhaut. Der weiche Gaumen, das Zäpfchen und die Gaumenmandeln erscheinen dick, glatt und äusserst stark gerötet. Mitunter drängt die Schwellung kleine weisse Pfröpfe aus den Mandeln heraus, die jedoch schon binnen eines Tages verschwinden. Dazu gesellt sich oft ein entzündliches Ödem des Kehlkopfs mit Dyspnoe und Erstickungsgefahr. Gewöhnlich wandert die Rötung und Schwellung am zweiten oder dritten Tage auch auf die äussere Haut über.

Die Prognose ist, selbst wenn der Kehlkopfeingang mit befallen wird, meist günstig.

Die lokale Behandlung des Schlunderysipels beschränkt sich auf Kühlung des Halses durch Eiskrawatten und Darreichung von Fruchteis, die allgemeine hat für Erhaltung der Kräfte durch passende Ernährung zu sorgen. Bei der Beteiligung des Kehlkopfs kann die Tracheotomie nötig werden.

6. Der Retropharyngealabszess.

Bei kleinen Kindern liegen an der hinteren Schlundwand zwischen den Faszien der Schlundmuskeln und der Längsmuskeln der Wirbelsäule einige kleine Lymphdrüsen in lockeres Bindegewebe eingebettet, die vom lymphatischen Rachenringe aus infiziert werden und zu grossen Abszessen, sogenannten Retropharyngealabszessen, führen können. In späteren Altersstufen atrophieren diese Drüsen, so dass es leicht verständlich wird, warum wir Retropharyngealabszesse gerade im frühen Kindesalter häufig beobachten.

Bei Tuberkulose der Halswirbelsäule können Senkungsabszesse an der hinteren Schlundwand entstehen. Sie liegen innerhalb der Muskelscheide der vorderen Längsmuskeln der Wirbelsäule und können bis in das Mediastinum hinuntergehen.

bluten. Wächst die Geschwulst in den Meso- und Hypopharynx hinein, so kann sowohl die Atmung als auch die Nahrungsaufnahme völlig unterbrochen werden, so dass der Tod durch Ersticken und Verhungern eintritt.

Das sehr seltene Einwachsen von Zapfen der Geschwulst in die Orbita verursacht Dislokation und Bewegungsstörung des Bulbus, das Wuchern in die Schläfen- und Jochbeingegend Schwellungen an diesen Stellen. Komprimiert der Tumor irgendwo einen Ast des Nervus trigeminus, so stellen sich in dessen Gebiet neuralgische Schmerzen ein. Zapfen im Siebbeinlabyrinthe und in der Keilbeinhöhle können durch Druckusur die Schädelhöhle eröffnen und damit Eiterkokken den Weg zu den Hirnhäuten bahnen.

Die Anfangsstadien der Geschwulstbildung sind noch nie gesehen worden, da erst die weit vorgeschrittene Entwickelung des Tumors Beschwerden hervorruft und zur Untersuchung nötigt. Man sieht dann entweder die Geschwulst halbkugelig in den Mesopharynx hinabreichen oder die obere Hälfte des weichen Gaumens nach vorn drängen. Bei der hinteren Rhinoskopie erscheint der Epipharynx durch einen glatten Tumor von Schleimhautfarbe ausgefüllt. Die Palpation lässt seine hartelastische Konsistenz („wie Radiergummi"), seinen Sitz, eventuell auch die in die Choanen eingedrungenen Zapfen fühlen. Bei der vorderen Rhinoskopie zeigen sich diese Zapfen als fingerkuppenähnliche Gebilde, ebenfalls von Schleimhautfarbe oder graurot; bisweilen sind sie oberflächlich ulzeriert. Sie erweisen sich zum Unterschiede von Muschelhypertrophien und Schleimhautpolypen bei der Sondenberührung hart und unbeweglich. Vorsicht beim Sondieren ist es nötig, um keine Blutung zu erregen.

Die Behandlung kann nur in der Verkleinerung oder in der völligen Entfernung der Geschwulst bestehen. Die völlige Entfernung gelingt fast nur, wenn wir uns den Tumor durch eingreifende Voroperationen ganz zugänglich machen. Hierzu dienen unter anderen, je nach der Verbreitung der Geschwulst auszuwählenden, die auf S. 14 kurz beschriebenen Methoden von Partsch und von Denker. Die Blutung ist hierbei immer sehr stark, und profuse und lebensgefährliche Nachblutungen sind häufig. Glücklicherweise kommen wir aber fast immer mit wiederholten partiellen Abtragungen der Geschwulst vom Munde und der Nase her aus. Der verkleinerte Tumor wächst zwar sogleich wieder, aber gegen das 18. Lebensjahr hin, selten später, hört das Rezidivieren auf, und die spontane Involution beginnt. Um die Blutung möglichst zu vermeiden, bedient man sich am besten der galvanokaustischen Schlinge, deren Einführen und Umlegen vom Munde wie von der Nase aus freilich selten leicht, oft geradezu ein Kunststück ist. Kommt man damit nicht zum Ziele, so kann man die Geschwulst auch mit den für die Entfernung der Rachenmandel gebräuchlichen (S. 149) und anderen schneidenden Zangen verkleinern, doch ist die Blutung

hierbei oft sehr stark. Ein langsam, aber nicht selten recht gut wirkendes Verkleinerungsmittel haben wir in der Elektrolyse.

Von den bösartigen Tumoren im Schlunde zeichnen sich die

Lymphosarkome

dadurch aus, dass sie immer von Gebilden des lymphatischen Rachenringes ausgehen und meist multipel auftreten. An den Rachen- und an den Gaumenmandeln können sie anfangs mit der einfachen Hyperplasie verwechselt werden, wenn man ihre andersartige Konsistenz nicht beachtet, und wenn ihre Neigung zur Ulzeration und zum zerklüftenden Zerfalle noch nicht ausgesprochen ist. Die Lymphosarkome bilden mächtige Metastasen in den Halslymphdrüsen, wachsen selbst sehr schnell und töten durch Verlegung der Atem- und Speisewege oder Einwuchern in die Schädelhöhle.

Wenn also auch die Prognose absolut letal ist, gelingt es doch recht oft, durch Abtragung solcher Geschwülste mit der galvanokaustischen Schlinge die Schluck- und Atembeschwerden zu lindern. Eine Blutungsgefahr besteht bei solchen Eingriffen nicht. Recht bedeutende, oft auch lang dauernde Besserung erzielt man durch die lange Zeit durchgeführte innere Darreichung von Arsenik in langsam ansteigenden, wohlverteilten Tagesdosen bis zu 15 mg.

Sarkom und Karzinom.

Auch die meisten übrigen Sarkomformen im Schlunde beginnen gewöhnlich an den Tonsillen oder in deren Nachbarschaft. Sie unterscheiden sich von den Lymphosarkomen durch ihr Auftreten oder ihren Beginn an einer einzigen Stelle, wie auch durch ihr refraktäres Verhalten gegen Arsenik, von den Karzinomen durch ihr unausgesetztes knolliges Wachstum, während an den Karzinomen sich stets auch Rückbildungsprozesse zeigen.

Die primären Karzinome des Schlundes sind stets Plattenepithelkrebse und führen sehr frühzeitig zu Ulzerationen, so dass man sie mit tertiär syphilitischen Affektionen verwechseln kann. Vor diesem Irrtum schützt am sichersten die mikroskopische Untersuchung abgetragener Teile, sowie das Experiment ex juvantibus aut non juvantibus mittelst Jodkali oder Salvarsan. Schwieriger ist die Unterscheidung beider Geschwulstarten von syphilitischen Primäraffekten an den Mandeln (siehe S. 165 und 166). Die meisten Schlundkrebse beginnen in der Gaumen-

mandelgegend, andere im Hypopharynx (Fig. 105), wo sie sich frühzeitig durch Schluckbeschwerden und Blutspucken verraten und leicht mittelst der Hypopharyngoskopie dem Auge zugänglich gemacht werden können.

Die Prognose der Schlundsarkome und Schlundkarzinome ist äusserst ungünstig. Sie führen, meist durch Behinderung des Schluckens oder

Fig. 105.
Karzinom im Hypopharynx, auf den Kehlkopfeingang übergreifend.
Aus der Sammlung des pathologischen Institutes in Rostock.

Übergreifen auf den Kehlkopf, zum Tode. Sehr früh erkannte, auf eine Gaumenmandel beschränkte Sarkome und Karzinome bieten noch am ehesten die Möglichkeit einer vollständigen operativen Entfernung. In allen anderen Fällen sind ausgedehnte Vor- und Hilfsoperationen nötig, die in den Lehrbüchern der Chirurgie nachgewiesen werden müssen.

8. Verbrennungen, Verletzungen und Fremdkörper im Schlunde.

Die Verbrennungen und Verätzungen durch Schlucken kochender oder ätzender Flüssigkeiten haben im Schlunde geringere Gewebs-

zerstörungen zur Folge als in der Speiseröhre, da der Schluckakt im Schlunde schnell, in der Speiseröhre aber langsam abläuft. Die Prognose richtet sich dementsprechend nach dem Zustande der Speiseröhre. Im Schlunde sieht man nach der Verbrennung oder Verätzung weisse, flächenhafte Beläge. Vor der Verwechslung mit Diphtherie schützen die Anamnese, die heftigen Schmerzen, die Lokalisation der Beläge und der fieberlose Verlauf. Kühle, flüssige Nahrung, Einstäuben von Orthoform, unter Umständen Morphium (subkutan), lindern die Schmerzen.

Stiche von Bienen und Wespen im Schlunde können gefährliche Ödeme herbeiführen. Nach Extraktion des Stachels sind Eiskrawatte, Genuss von Fruchteis, bei starker Schwellung Inzisionen, nützlich.

In schlecht gereinigtem Honig finden sich manchmal Bienenstacheln. Diese verursachen, wenn sie sich in die Schlundgebilde einstechen, heftigen Schmerz, aber nur wenig Schwellung. Ich habe zweimal solche Stacheln aus dem Schlunde extrahiert.

Bei Verletzungen des Schlundes können Teile des verletzenden Instrumentes (z. B. Messerspitzen) im Schlunde abbrechen.

Bei Kindern, die fallen während sie lange Gegenstände (Stöcke, Bleistifte, Kindertrompeten usw. im Munde haben, sehen wir bisweilen Zerreissungen des weichen Gaumens oder Wunden an der hinteren Schlundwand, die sehr schmerzhaft sind, aber meist schnell heilen. Die Naht ist selten erforderlich. Nur selten kommt es vor, dass ein Teil solcher verletzender Gegenstände abbricht und im Schlunde stecken bleibt.

Wenn in der Nase steckende Fremdkörper (s. S. 105) in den Schlund geraten, berühren sie zuerst die sehr empfindliche Hinterfläche des weichen Gaumens, und es erfolgt sofort der reflektorische Abschluss zwischen Epi- und Mesopharynx, wodurch der Fremdkörper einen Augenblick im Schlunde festgehalten und dann in der Regel ausgespuckt oder geschluckt wird. Nasenfremdkörper, die während des Schlafes in den Schlund geraten, können, da dann die Reflextätigkeit herabgesetzt ist, in die tieferen Luftwege aspiriert werden, geradeso wie in der Narkose abgetragene Rachenmandeln (s. S. 150).

Häufiger gelangen Fremdkörper, die im Munde gehalten werden, durch unbeabsichtigte tiefe Inspiration beim Lachen oder bei einem Schreck in den Schlund oder gar in den Kehlkopf, so Nadeln bei Näherinnen, Nägel bei Tapezierern. Locker sitzende Zahnersatzstücke nehmen im Schlafe leicht diesen Weg.

Am häufigsten bleiben in den Speisen enthaltene Fremdkörper (Fischgräten, Knochenstücke, auch Holzsplitter oder Glasstücke) im Schlunde stecken. Mit ihren Spitzen stechen sie sich beim Schlucken infolge der Schlundkontraktionen fest.

Fehlen die Schlundkontraktionen (Schlundlähmung), so bleiben auch gewöhnliche Speiseteile im Schlunde liegen (s. u. Abschnitt 9).

Mitunter verursacht die Grösse und Festigkeit eines Bissens, z. B. eines Stückes Fleisch, dessen Steckenbleiben.

Durch Erbrechen kann Mageninhalt, einschliesslich Spulwürmern, in Schlund und Nase geraten.

Auch die Wanderung von Getreiderispen vom Gehörgange aus durch Mittelohr und Tube in den Schlund, sowie umgekehrt, ist beobachtet worden.

Nadeln und Gräten spiessen sich gern an den Tonsillen und den Gaumenbögen, zwischen Zungengrund und Epiglottis und in den Sinus piriformes fest; grosse Fremdkörper bleiben leicht am Übergange des Hypopharynx in den Ösophagus stecken.

Grosse Fremdkörper können den Speiseweg, wie auch den Kehlkopfeingang verlegen, oder auch von der Übergangsstelle des Schlundes in die Speiseröhre aus die Luftröhre komprimieren und dadurch tödlich werden.

Alle spitzen und zackigen Fremdkörper im Schlunde erregen beim Schlucken stechende Schmerzen, die jedoch in der Regel vom Kranken falsch lokalisiert werden, so dass wir aus ihnen den Sitz des Fremdkörpers nicht erschliessen können (s. u. Abschnitt 9).

So werden Fremdkörperschmerzen, die im Epipharynx entstehen, bisweilen in der Ringknorpelgegend empfunden. Ich habe es sogar erlebt, dass ein 11jähriges intelligentes Mädchen durch Worte und durch Deuten mit dem Finger den Schmerz in die linke Schlundseite verlegte, während die schuldige Fischgräte in der rechten Gaumenmandel sass.

Sehr zu beachten ist, dass eine kleine Verletzung durch einen Fremdkörper noch tagelang schmerzhaft empfunden werden kann, wenn der Fremdkörper gar nicht mehr da ist; es ist das eine „Nachempfindung", die gewöhnlich aufhört, sobald man den Kranken überzeugt hat, dass das Corpus delicti längst den Weg der Speisen gegangen ist.

Starke Blutungen durch Gefässverletzung, und phlegmonöse Entzündungen durch Infektion der Schleimhautwunden sind seltene Folgen der Fremdkörper im Schlunde.

Die Aufsuchung der Fremdkörper hat durch die direkte und indirekte Besichtigung des Schlundes zu geschehen: die Palpation und die Sondierung sind erst dann anzuwenden, wenn die genannten Methoden versagt haben.

Auch durch das Röntgenbild können Fremdkörper im Hypopharynx aufgefunden werden. Nach Brünings hat man sich hierbei vor Verwechselungen mit den oft ganz circumscripten Verknöcherungsherden in Zungenbein und Schildknorpel zu hüten.

Kleine Gräten sieht man oft ohne weiteres in den Mandeln oder den Gaumenbögen sitzen, doch ragen sie manchmal so wenig aus dem Gewebe heraus, dass man sie übersieht, oder sind so durchsichtig, dass sie sich wenig von der Schleimhautfarbe abheben. Man muss also sehr genau zusehen, zunächst mit Hilfe des Spatels die Mandeln dem Auge zugänglich machen und, nach Kokaineinstäubung, die Gaumenbögen von den Mandeln abheben. Weiterhin muss man die Valleculae zwischen Zungengrund

und Epiglottis, die Sinus piriformes, den Kehlkopfeingang und den Epipharynx mit dem Spiegel absuchen. Den Hypopharynx bringt man sich besser mittelst der von Eickenschen Methode (s. S. 56) als durch den Rinnenspatel zu Gesicht, da der Spatel den Fremdkörper verdecken kann, wie ich es bei dem Suchen nach einer Nadel erfahren habe. Eventuell muss die Ösophagoskopie herangezogen werden.

Die schwer sichtbaren Fischgräten soll man nach Fockenheim durch Essenlassen von Heidelbeerenkompott färben und damit sichtbar machen. Ich habe mich von der Brauchbarkeit dieser Methode in zwei Fällen überzeugt, wenn auch die Färbung sehr schwach gewesen war. Wie leicht gefärbte Gräten im Schlunde zu finden sind, war mir schon vorher bekannt, denn ich hatte mehreren Leuten die beim Kochen grasgrün werdenden des Hornfisches, der an der Ostseeküste viel gegessen wird, aus dem Schlunde entfernt.

Die Extraktion geschieht nach gründlicher Kokainisierung mit den verschiedenen Schlund- und Kehlkopfzangen, wobei natürlich die Art und die Fixation des Fremdkörpers berücksichtigt werden muss. Bei Erstickungsgefahr kann die Tracheotomie nötig werden. In dem tiefsten Teile des Schlundes eingekeilte Fremdkörper können mitunter nur mit Hilfe pharyngo- bzw. ösophagotomischer Methoden entfernt werden. Eine Nachbehandlung ist in leichteren Fällen (z. B. Fischgräten) unnötig. Bei stärkerer Schlundverletzung durch den Fremdkörper ist Fruchteis, flüssige und breiige Nahrung zu empfehlen.

9. Die Neurosen des Schlundes.

Die Erkrankungen der sensiblen Nerven des Schlundes zeigen sich in Abnahme und Verlust (Anästhesie), in Steigerung (Hyperästhesie) und in Veränderung (Parästhesie) des Gefühls.

Wir kennen noch keine Stelle der Hirnrinde, bei deren Schädigung

Anästhesie

des Schlundes entstände, wohl aber müssen wir die häufige Schlundanästhesie der Hysterischen auf eine Schädigung der gesamten Hirnrinde beziehen. Unterhalb der Rinde kann Schlundanästhesie durch Blutungen, Geschwülste (namentlich Gummigeschwülste), multiple Sklerose und Pseudobulbärparalyse, in der Medulla durch Bulbärparalyse und Syringomyelie verursacht werden. Ferner kann sie bei Tabes und bei Diphtherie durch periphere Neuritis zustande kommen.

Ist lediglich der Gaumen anästhetisch, so entsteht daraus kein Nachteil für den Kranken. Wenn aber auch der Kehlkopfeingang insensibel geworden ist, so geraten flüssige und kleinere feste Speiseteile in den Kehl-

kopf und erregen Husten, wodurch sie wieder aus den Luftwegen entfernt werden. Nur wenn neben der sensiblen auch motorische Lähmung des Schlundes und Kehlkopfes besteht, können gröbere Speiseteile in den Kehlkopf geraten und zur Erstickung führen. Kleinere Partikel und Flüssigkeiten, welche in die tieferen Luftwege gelangen, verursachen Bronchialkatarrhe, putride Bronchitiden und Fremdkörperpneumonien.

Die Prognose der Schlundanästhesie ohne Beteiligung des Kehlkopfeinganges und ohne gleichzeitige motorische Lähmung ist günstig, mit einer oder beiden der genannten Komplikationen ungünstig wegen der konsekutiven Schluckpneumonien. Im übrigen hängt die Prognose von der Grundkrankheit ab.

Die Behandlung hat vor allem für die Verhütung der Schluckpneumonien zu sorgen. Sobald Fehlschlucken auftritt, muss die Nahrung so gewählt werden, dass sie nicht in den Kehlkopf gelangen kann. Am besten werden kohärente plastische Bissen geschluckt, z. B. grosse Stücke Sauermilch, Butter und Fleischgelee, oder Austern. Man gehe aber schon frühzeitig zur Sondenfütterung über. Ehe man die Nahrung eingiesst, hat man darauf zu achten, ob das Rohr nicht etwa in den anästhetischen Kehlkopf gelangt ist: man beobachte die Atmung bei offenem und bei zusammengedrücktem Schlauche. Gegen die Anästhesie selber gibt es keine zuverlässigen Mittel. Die Behandlung der Grundkrankheit hat nur bei Hysterie und Hirnsyphilis Aussicht auf Erfolg.

Hyperästhesie

im Schlunde entsteht häufig durch Alkohol- und Tabakmissbrauch, ferner durch den gewohnheitsmässigen Genuss zu heisser Speisen und Getränke, wie man ihn häufig bei Leuten sieht, die im Drange ihrer Berufsgeschäfte sich nur wenig Zeit zum Essen lassen. Infolge von Behinderung der Nasenatmung, sowie bei Anwesenheit fauliger Zersetzungen in der Nase oder in der Mundhöhle, besonders Mandelpfröpfen, entsteht häufig Hyperästhesie zugleich mit Hyperämie des Schlundes (s. S. 160).

Schlundhyperästhesie zentralen Ursprungs findet man nicht selten bei Hysterischen; ferner bei Meningitis zugleich mit Hauthyperästhesie.

Eine rein psychische Hyperästhesie ist es, wenn dem am Vomitus matutinus leidenden Alkoholiker schon der Anblick der Zahnbürste Würgen und Brechen erregt.

Die Kranken klagen meist über Schmerzen, die nur beim Leerschlucken auftreten und an den verschiedensten Stellen im Schlunde, mitunter auch hinter dem obersten Teil des Brustbeins, empfunden werden. Ferner sind die normalen Reflexe (Kontraktionen des Schlundes, Würgen

und Erbrechen) gesteigert, so dass sie schon beim Niederdrücken der Zunge mit dem Spatel, ja beim blossen Öffnen des Mundes zur Untersuchung, ausgelöst werden.

Als pathologischer Reflex kann auch Husten auftreten, namentlich wenn die Hyperästhesie durch Mandelpfröpfe verursacht ist.

Die Behandlung besteht in der Bekämpfung der genannten Ursachen (s. o.). Ausdrücklich zu warnen ist vor der Anwendung stark anästhesierender Mittel, die meist nur vorübergehenden Nutzen und oft dauernden Schaden stiften (Kokain!). Alle medikamentösen Pinselungen des Schlundes sind hier nutzlos oder steigern gar das Leiden und züchten Halshypochonder.

Parästhesie,

d. h. krankhafte Veränderung des Gefühls im Schlunde, darf man nur dann annehmen, wenn weder eine lokale Erkrankung noch eine Reizung durch Krankheiten benachbarter Teile (s. Hyperästhesie) nachweisbar ist. Sie kommt bei Hysterischen und Hypochondern vor und tritt im Klimakterium besonders häufig und lästig auf.

Die Kranken beschreiben ihre parästhetischen Empfindungen je nach ihrem Bildungsgrade und ihrer Beschäftigung sehr verschieden, so z. B. Näherinnen als das Gefühl eines im Hals befindlichen Fadens oder einer Nadel, Fellhändler als das eines Haares. Sonst wird bald über dumpfe Druckgefühle, bald über Stechen und Brennen geklagt. Ängstlichen Leuten und Hypochondern erwachsen daraus die schlimmsten Befürchtungen; haben sie in ihrer Umgebung einen Fall von Halsschwindsucht erlebt, oder sich gar über ein solches Leiden im Konversationslexikon unterrichtet, so glauben sie unfehlbar, selbst daran zu leiden, und fühlen sich durch die gegenteiligen Versicherungen des Arztes gekränkt. Andere, die einmal geschlechtlich infiziert waren, glauben nunmehr rettungslos der Syphilis verfallen zu sein. Zur Zeit der Krankheit Kaiser Friedrichs glaubten zahlreiche Schlundparästhetiker am Krebse zu leiden. Solche Kranke betrachten täglich ihren Hals im Spiegel und halten sich für verloren, wenn sie einen geschwellten Follikel oder dergl. im Schlunde entdecken.

Zu den Parästhesien gehört auch die falsche Projektion der Schmerzen bei pathologischen Veränderungen im Schlunde.

Diese falsche Projektion ist schon in der Norm vorhanden. So wird z. B. die Berührung der normalen Gaumenbögen in der Aussenseite des Halses, die Berührung des Epipharynx in der Kehlkopfgegend gefühlt.

Die auffälligste Projektion im Schlunde entstehender Schmerzen ist der nervöse Ohrschmerz (Otalgie), der im Abschnitte E ausführlich beschrieben wird.

Von den Nachgefühlen nach Schlundverletzung durch Fremdkörper war schon auf S. 176 die Rede.

Die Prognose der wahren Parästhesie ist günstig, wenn das Leiden im Klimakterium aufgetreten ist; es verschwindet dann von selbst nach Ablauf dieser kritischen Zeit. Bei Hysterischen und Hypochondern hängt die Prognose vom Verlaufe der ursächlichen Krankheit ab, gegen die allein sich die Behandlung zu wenden hat. Das gleiche gilt von allen abnormen

Gefühlen, die durch lokale Erkrankungen des Schlundes hervorgerufen werden, namentlich auch von der nervösen Otalgie.

Die Erkrankungen der motorischen Schlundnerven führen zur Schlundlähmung oder zum Schlundkrampfe.

Die motorische Schlundlähmung

ist eine praktisch wichtige Erkrankung. Vom Hirne aus kann eine gekreuzte Gaumenlähmung bei Blutungen und Geschwülsten in der Hirnsubstanz und bei der Pseudo-Bulbärparalyse auftreten. Doppelseitige Gaumenlähmung habe ich bei eitriger Meningitis beobachtet. Von der Medulla oblongata aus entstehen ein- oder beiderseitige Schlundlähmungen, besonders bei der Bulbärparalyse und der Syringobulbie. Tumoren an der Schädelbasis, besonders am Foramen jugulare, wo der Vago-Accessorius und der Glossopharyngeus aus der Schädelhöhle treten, führen zu gleichseitigen Schlundlähmungen.

Die Behauptung, dass eine Schädigung des Nervus facialis auf der Strecke von seinem Austritte aus dem Gehirne bis zum Ganglion geniculi zur Gaumenlähmung führe, ist irrig.

Sehr häufig sind Schlundlähmungen durch periphere Neuritis der Schlundnerven bei Diphtherie.

Hysterische Lähmungen der Schlundmuskeln sind sehr selten.

Über die Beteiligung der Schlundnerven bei den multiplen einseitigen Hirnnervenlähmungen s. im Kap. D. 7.

Das Krankheitsbild der Schlundlähmung ist ungemein verschieden, je nachdem die Erkrankung ein- oder beiderseitig auftritt, den Gaumen oder den Schlund allein oder zusammen befällt, und mit motorischen Kehlkopflähmungen oder mit sensiblen Lähmungen des Schlundes und des Kehlkopfes verbunden ist. Dazu kommen noch die vielfältigen anderen, durch die ursächliche Erkrankung bedingten Störungen.

Eine Lähmung des Gaumensegels, z. B. die häufige postdiphtherische, verrät sich meist zuerst durch die Folgen des mangelhaften Abschlusses zwischen Meso- und Epipharynx beim Sprechen und beim Schlucken von Flüssigkeiten. Es kommt zur Rhinolalia aperta (s. S. 74), das Gurgeln wird erschwert, das Saugen, Lichtausblasen, Backenaufblasen unmöglich; geschluckte Flüssigkeiten entweichen zum Teil durch die Nase und können auch in die Tube gelangen, ja sogar, wenn das Trommelfell perforiert ist, durch das Ohr auslaufen.

Beim Intonieren und bei Reflexbewegungen sieht man den einseitig gelähmten Gaumen nach der gesunden Seite in die Höhe gezogen. Dies

erkennt man am besten an dem Abweichen der Raphe des Gaumensegels und der Uvula von der sagittalen Mittellinie.

Die Richtung der Uvula kann für sich allein weder die Lähmung überhaupt, noch den Sitz derselben beweisen, denn das Zäpfchen steht oft auch bei intakter Innervation schief und hat oft an beiden Seiten verschieden stark entwickelte Muskulatur, so dass es bei Kontraktionen nach der Seite der stärkeren Muskelfasern gezogen wird.

Ist die Gaumenlähmung beiderseitig, so wird der weiche Gaumen beim Intonieren und auf Reizung gar nicht gehoben.

Sehr oft ist die Lähmung des Gaumensegels mit einer solchen der Schlundschnürer verbunden. Diese zeigt sich bei doppelseitiger Lähmung darin, dass beim Würgen die Schleimhaut der hinteren Rachenwand sich nicht runzelt, während sie sich bei einseitiger Lähmung nach der nicht gelähmten Seite hin kulissenartig verschiebt.

Die Lähmung der tieferen Teile des Schlundes hat zur Folge, dass feste Bissen nicht geschluckt werden können, sondern stecken bleiben und zu Erstickungsanfällen führen. Ein Verschlucken durch das Hineingelangen von flüssiger Nahrung in den Kehlkopf kommt nur dann vor, wenn die Kehlkopfmuskulatur ebenfalls gelähmt und hierdurch der laryngeale Verschlussmechanismus gestört ist, oder wenn die Sensibilität des Kehlkopfeinganges Not gelitten hat und das Herankommen der Nahrung nicht fühlbar werden lässt, so dass der reflektorische Kehlkopfschluss ausbleibt.

Ist auch die Zunge gelähmt (Bulbärparalyse), so sieht man mit dem Spiegel Speiseteile bereits zwischen Zunge und Kehldeckel sowie in den Sinus piriformes liegen bleiben.

Die Diagnose der Gaumen- und Schlundlähmung ist nach dem Gesagten leicht zu stellen.

Die Prognose ist vor allem von der Art und dem Verlaufe der ursächlichen Erkrankung abhängig. Eine unkomplizierte Gaumenlähmung bringt keine Gefahr; war sie durch Diphtherie hervorgerufen, so heilt sie stets, falls nicht der Tod durch eine andere Komplikation (Herzlähmung) eintritt. Nur bei Hysterischen sah ich diphtherische Gaumenlähmungen über ein Jahr bestehen. Lähmungen der tieferen Schlundmuskeln sind, ganz abgesehen von der ursächlichen Erkrankung, stets gefährlich, namentlich wenn sie mit Lähmung und Anästhesie des Kehlkopfes einhergehen. Sie führen sehr leicht zu tödlichen Schluckpneumonien.

Von der Behandlung gilt das gleiche wie bei der Anästhsie (s. S. 178).

Alle zentralen Erkrankungen, die wir als Ursachen der Schlundlähmung kennen gelernt haben, können auch

Schlundkrampf

herbeiführen, solange die schädigende Ursache noch nicht zur völligen Leitungsunterbrechung geführt hat. Bei der Hydrophobie (Lyssa) löst schon der blosse Anblick von Wasser Schlundkrämpfe aus. Am häufigsten sehen wir Schlundkrämpfe bei Hysterischen. Sie zeigen sich durch Erschwerung oder Unmöglichkeit des Schlingens; manchmal gelingt das Schlucken bis zu einer gewissen Tiefe, worauf der Bissen wieder ausgestossen oder im Schlunde eingeschnürt und festgehalten wird. Dabei kommt es zu Schmerzen hinter dem Manubrium sterni.

Zu den Schlundkrämpfen gehört auch der Globus hystericus. Man darf ihn nicht mit dem Knollengefühle im Halse verwechseln, welches durch eine erkrankte Zungenmandel entsteht, die den Kehldeckel berührt (s. S. 155); dieses Knollengefühl besteht dauernd an einer Stelle und wird weder durch Schlucken, noch durch Würgen beseitigt, während der Globus anfallsweise erscheint, nicht festsitzt, sondern aus der Tiefe des Schlundes herauf- und bisweilen wieder hinuntersteigt, also ohne Zweifel durch auf- und absteigende Kontraktionen der Speiseröhre und des Schlundes hervorgebracht wird.

Beim tonischen Krampfe erscheint der Schlund verengert, seine Schleimhaut gerunzelt, der weiche Gaumen in die Höhe gezogen und der hinteren Schlundwand anliegend. Bisweilen hören die Kranken dabei ihre eigene Stimme verstärkt (Autophonie), was wohl durch krampfhafte Eröffnung des Tubenostium zu erklären ist.

Klonische Krämpfe des weichen Gaumens werden nicht selten bei der Untersuchung des Schlundes beobachtet, ohne dass die Kranken etwas davon empfinden.

Sie entstehen aus unbekannter Ursache, sind harmloser Natur und zeigen sich bald als rhythmische, bald als irreguläre Zuckungen des weichen Gaumens oder des Zäpfchens allein, die über 100 mal in der Minute erfolgen können. Mitunter sind solche Krämpfe mit subjektiven oder gar objektiven, weit hörbaren Geräuschen verbunden, welche durch Bewegungen an der pharyngealen Tubenöffnung und die dadurch entstehende Abhebung der aneinanderliegenden oder verklebten Tubenwände entstehen.

Bei der Behandlung der Schlundkrämpfe sind vor allem die etwa erkannten Ursachen derselben, insbesondere Hysterie, zu bekämpfen. Bei andauernder Unfähigkeit zu schlucken kann die Sondenfütterung nötig werden. Dem eingeführten Rohr setzt der kontrahierte Schlund keinen merkbaren Widerstand entgegen.

Über die Behandlung der Geräusche, welche durch das Spiel der Tuben- und Schlundmuskulatur entstehen, siehe Teil E.

D. Die Krankheiten des Kehlkopfes, der Luftröhre und der Hauptbronchen.

1. Anatomische, physiologische und therapeutische Vorbemerkungen.

Auch bei der Beschreibung der Kehlkopfkrankheiten wird die Kenntnis der

Anatomie und Physiologie

im wesentlichen als bekannt vorausgesetzt.

Es sei hier nur auf die Beschreibung des larynkoskopischen Bildes (S. 50) und auf die Figg. 41, 43 und 44 hingewiesen.

Genaueres über die Anatomie und Physiologie der Muskeln und Nerven des Kehlkopfes findet man bei der Besprechung der Kehlkopflähmungen.

Die Bedeutung der Epiglottis wird bei der Beschreibung der Abtragung dieses Teiles wegen Tuberkulose erörtert.

Bei der Beschreibung der Kehlkopfkrankheiten haben wir stets zu beachten, ob und wie sie die verschiedenen Funktionen des Organs stören: den Kehlkopfverschluss, der das Eindringen von Nahrung in die tieferen Luftwege verhindert und das Pressen ermöglicht, das reflektorische Aushusten der bei mangelhaftem Verschlusse in den Kehlkopf gelangten festen und flüssigen Speisen, sowie die Leistungen des Kehlkopfs als Atmungs- und als Stimmorgan.

Eine physiologische Störung der Stimmfunktion tritt bei Jünglingen im Pubertätsalter ein, der

Stimmwechsel

oder das Mutieren. Die vorher hohe Stimme wrd allmählich tief, und während dieses Wechsels kommen einzelne Worte oder Töne in der tiefen Männerstimme heraus, dazwischen aber andere in der hohen Knabenstimme, die Stimme „schnappt über". Bedingt ist dieser Zustand durch

das rasche Wachsen des Kehlkopfes in der Pubertätszeit; dadurch wird der zerebrale Impuls, der bisher die Tätigkeit der Stimmuskeln richtig geregelt hatte, vor eine veränderte Aufgabe gestellt, und es erfordert Zeit, bis er sich derselben angepasst hat.

Mitunter zieht sich dieser Vorgang in die Länge, was für den Betroffenen sehr fatal ist, denn das „Überschnappen" bringt ihn da, wo er pathetisch reden möchte, in peinliche Situationen, weil es die Lachlust anderer erregt. Dagegen helfen am besten konsequente Übungen durch tägliches Vorlesen mit übertrieben tiefer und pathetischer Stimme und sorgfältiger Artikulation.

In seltenen Fällen kommt es gar nicht zum Stimmwechsel, und die Stimme bleibt zeitlebens knabenhaft wie bei Kastrierten (Eunuchenstimme).

Die intralaryngealen Untersuchungs-, Behandlungs- und Operationsmethoden.

Die Technik der Tracheotomie, der Intubation und der äusseren Operationen am Kehlkopfe (Laryngotomie, Exstirpation) wird in den Lehrbüchern der Chirurgie ausführlich beschrieben und kann deshalb hier übergangen werden.

Dagegen bedürfen die intralaryngealen Untersuchungs-, Behandlungs- und Operationsmethoden einer ausführlicheren Darstellung.

Allgemeine Vorschriften.

Alle diese Methoden, mit der einzigen Ausnahme der Inhalationen, können nur unter Leitung des Auges mittelst der indirekten oder direkten Laryngoskopie ausgeführt werden. Wendet man die indirekte Laryngoskopie an, bei der man die Bewegung der in den Kehlkopf einzuführenden bzw. eingeführten Instrumente im Spiegelbilde beobachtet, so muss man sich darüber klar sein, dass eine Bewegung des Instrumentes nach hinten im Spiegel so erscheint, als sei sie nach vorn gerichtet, und umgekehrt. Die Bewegungen nach vorn und hinten müssen deshalb von unserer Kenntnis der anatomischen Lageverhältnisse, unbeirrt durch das Spiegelbild geleitet werden.

Alle per vias naturales im Kehlkopfe anzuwendenden Instrumente müssen, wenn wir mit der indirekten Laryngoskopie arbeiten, eine den anatomischen Verhältnissen entsprechende Biegung an dem wirkenden Ende haben, während wir bei der direkten Methode gerader Instrumente bedürfen. Bei der Einführung der Instrumente dürfen Zungengrund, weicher Gaumen und hintere Schlundwand nicht berührt werden, damit störende Reflexe vermieden werden; das gleiche gilt natürlich auch bezüglich des Kehldeckels, wenn der Kehlkopf nicht vorher anästhesiert worden ist.

Übung in der Einführung von Kehlkopfinstrumenten kann man sich an Kehlkopfphantomen und noch besser an Hysterischen mit Schlund- und Kehlkopfanästhesie oder an Kokainisierten verschaffen.

Über die einzelnen zur Anwendung kommenden Methoden sind den vorstehenden allgemeinen Regeln und den auf S. 66 gegebenen Anweisungen über die Anästhesierung des Kehlkopfs noch folgende

spezielle Vorschriften

beizufügen.

Als intralaryngeale Untersuchungsmethode kommt hier nur die Sondierung in Betracht. Sie dient bei Nervenerkrankungen sowie beim Anästhesieren (s. S. 66) zur Prüfung der Sensibilität (Berührungsgefühl, Reflexe), ferner — im vorher anästhesierten Kehlkopfe — zur besseren Orientierung über Sitz und Beweglichkeit von Tumoren usw.

Die Einbringung von Medikamenten in den Kehlkopf geschieht je nach deren Beschaffenheit in sehr verschiedener Weise.

Dampfförmige Mittel lässt man einfach einatmen, indem man den Kranken in einen vorher mit dem betreffenden Dampfe geschwängerten Raum bringt, oder den Dampf im Krankenzimmer erzeugt, wie z. B. einfache Wasserdämpfe durch Verdampfen auf dem Ofen oder in einem Teekessel. Den aus dem Ausgusse eines solchen Kessels strömenden Dampf kann man auch der Nase und dem Munde des Kranken mittelst einer Blech- oder Pappdeckelröhre direkt zuleiten; die Röhre muss jedoch so lang sein, dass sich der Kranke nicht verbrennt. Balsamische Mittel, z. B. Perubalsam, können, in alkoholischer Lösung auf kochendes Wasser geträufelt, zusammen mit dem Wasserdampfe in gleicher Weise eingeatmet werden.

Will man nicht verdampfende, aber in Wasser lösliche Mittel, wie z. B. Salze, zur Inhalation verwenden, so muss man die Lösung in fein zerstäubtem Zustande den Atmungsorganen zuführen. Dies geschieht am bequemsten mit dem gewöhnlichen, billigen, mit Spiritus geheizten Siegleschen Inhalationsapparat, bei welchem der aus einer spitz ausgezogenen Röhre ausströmende Wasserdampf die in einem besonderen Gläschen befindliche Lösung in feinen Tröpfchen mitreisst.

Ein kleiner sehr handlicher Inhalationsapparat, welcher medikamentöse Flüssigkeiten sehr fein zerstäubt, wird von den Wikö-Werken F. Hentschel, G. m. b. H. in Hamburg, geliefert.

Will man die medikamentöse Lösung nicht durch Mund und Nase einatmen lassen, sondern direkt in den Kehlkopf bringen, so wendet man einen Zerstäubungsapparat (Kehlkopfspray) an. Bei diesem besorgt mittelst eines Gummigebläses komprimierte Luft die Zerstäubung, und die fein zerteilte Lösung kann durch die am Ende nach unten gebogene Ansatzröhre des Apparates unter Leitung des Spiegels direkt in den Kehlkopf gebracht werden.

Versieht man den Zerstäubungsapparat mit einem nach oben gebogenen Ansatze, so ist er zu Einstäubungen in den Epipharynx geeignet, während ihn ein gerader Ansatz für den Mesopharynx und die Nasengänge brauchbar macht.

Zum Einpinseln anästhesierender, lösender, adstringierender, desinfizierender und ätzender Medikamente in den Kehlkopf benutzt man eine entsprechend gebogene Sonde, die über dem knopfförmigen Ende ein Gewinde zum Andrehen von Watte trägt. Die mit dem Medikamente getränkte Watte muss fest sitzen, damit sie nicht abfallen und in die tiefen Luftwege geraten kann. Die Pinselung soll nur in dem vorher anästhesierten Kehlkopfe und unter Leitung des Auges ausgeführt werden. Gegen Ausserachtlassung dieser Vorschrift wehrt sich der Kehlkopf durch krampfhaften reflektorischen Verschluss, der nur mit roher Gewalt und mit Herbeiführung von Schleimhautverletzungen überwunden werden kann. Zum Glück für den Kranken gerät der Pinsel in den leider sehr häufig vorkommenden Fällen eines solchen verständnislosen Vorgehens gar nicht in den Kehlkopf, sondern in den Hypopharynx. Stark wirkende Pinselungen, besonders solche mit ätzenden Mitteln bei Geschwüren, müssen auf die Stelle der beabsichtigten Wirkung beschränkt werden.

Auch mit einer Spritze mit entsprechendem Ansatze können Medikamente in den Kehlkopf gebracht werden. Man bringt die zu verwendende Tropfenzahl des Medikamentes in ein kleines Näpfchen und saugt sie von da aus in die Spritze.

Zur Einblasung pulverförmiger Medikamente in den Kehlkopf hat man besondere Pulverbläser, die das Pulver in einer kleinen Pfanne aufnehmen und es verstäuben, sobald man mit einem Finger der das Instrument haltenden Hand einen Hebel bewegt, welcher die in einem Ventilgebläse aufgespeicherte Druckluft ausströmen lässt.

Billiger, aber schlechter sind die Pulverbläser mit einfachem Gummiballon, durch dessen Kompression der nötige Luftstrom erzeugt wird.

Soll das Pulver auf die Stimmlippen gelangen, so bläst man es während des Intonierens ein, soll es in die Luftröhre eindringen, so muss die Einblasung während einer nicht forzierten Inspiration erfolgen.

Da man mit der Kehlkopfspritze und dem Pulverbläser ungiftige Mittel, oder giftige nur in ungefährlicher Dosis anwendet, so brauchen diese Instrumente nicht in, sondern nur über den Kehlkopfeingang gebracht zu werden, so dass ihr Ende im Spiegelbilde über dem Kehlkopfe erscheint. Eine Anästhesierung ist hierzu natürlich überflüssig.

In einzelnen Fällen führen die Einblasungen einen unangenehm lang dauernden und für den Kranken sehr beängstigenden krampfhaften Verschluss des Kehlkopfes herbei (s. Kap. D. 7).

Ein Fehler, der häufig von Anfängern bei den Einspritzungen und den Pulvereinblasungen in den Kehlkopf gemacht wird, ist eine hebelartige Bewegung mit dem über dem Kehlkopfe befindlichen Röhrenende des Apparates nach unten und vorn im Momente des Spritzens bzw. Blasens. Dadurch gerät die Flüssigkeit oder das Pulver statt in den Kehlkopf in die Valleculae vor der Epiglottis.

Operationen im Kehlkopfe dürfen per vias naturales nur dann vorgenommen werden, wenn keine erhebliche Stenose des Kehlkopfs besteht, denn eine etwa auf den Eingriff folgende reaktive Schwellung kann die schon vorhandene Stenose in gefährlicher Weise steigern. Alle intralaryngealen Operationen werden seit der Einführung des Kokains nur noch nach sorgfältiger Anästhesierung (s. S. 66) ausgeführt.

In einzelnen, besonders gearteten Fällen benutzt man hierbei zweckmässig die Einstellung des Kehlkopfs mittelst der Schwebelaryngoskopie (s. S. 59) oder des Autoskopieapparates (s. S. 58), wobei gerade Kehlkopfinstrumente in Anwendung kommen.

In der Mehrzahl der Fälle lassen sich die intralaryngealen Operationen am bequemsten unter Anwendung der alten indirekten Laryngoskopie mit gekrümmten Instrumenten ausführen.

Auf eine genaue Beschreibung der vielerlei gebräuchlichen Kehlkopfinstrumente muss hier verzichtet werden; man findet sie in den Katalogen der Händler abgebildet. Es sind im Gebrauche:

Messer zu Abszesseröffnungen und Skarifikationen,
Scheren zu Skarifikationen am Kehldeckel, den aryepiglottischen Falten und der Giessbeckengegend,
Guillotinen zur Abtragung des Kehldeckels,
Zangen zur Abtragung gutartiger Geschwülste und zur Entnahme von Geschwulstteilen zur histologischen Diagnose,
einfache Küretten zur Ausschabung von Geschwüren,
Doppelküretten zur Abtragung von Granulomwucherungen, Geschwülsten und Gewebsteilen zur histologischen Diagnose.

Die Galvanokaustik wird im Kehlkopfe weit besser vertragen als in der Nase (s. S. 93) und findet deshalb eine ausgedehnte Anwendung in der Laryngologie, namentlich bei der Behandlung der Kehlkopftuberkulose (s. d.). Als Stromquelle dient ein Akkumulator oder der Anschluss an eine Lichtleitung. In Anwendung kommen Flach-, Kuppel- und Spitzbrenner, selten Glühschlingen. Man muss die Brenner kalt an den Ort der beabsichtigten Wirkung bringen, dort schnell durch Schliessen des Kontaktes zum Erglühen bringen und glühend vom Gewebe wieder abheben, denn der erkaltete Brenner haftet fest am erzeugten Schorfe, reisst ihn ab und erzeugt dadurch eine Blutung. Nur die Rotglühhitze ist verwendbar; weissglühende Brenner führen stets zur Blutung. Eine merkliche lokale Reaktion folgt der Galvanokaustik im Kehlkopfe selten; die Schorfe quellen nicht auf und stossen sich nach einigen Tagen ab.

Über Grünwalds galvanokaustischen Tiefenstich s. Kap. D. 5 bei Tuberkulose.

2. Die einfachen katarrhalischen Laryngitiden.

Die akute Laryngitis

sehen wir als Teilerscheinung des auf S. 138 besprochenen Catarrhus descendens, ferner, für sich allein, in Anschluss an „Erkältungen" und an die Einatmung einer durch starke Staubbeimengungen oder durch schädliche Gase verdorbenen Luft.

Die Beschwerden bestehen in einem lästigen, kitzelnden Gefühle im Halse, das zu heftigem, trockenem Husten reizt, sowie in Heiserkeit. Geht die Erkrankung beim Catarrhus descendens in die Trachea hinunter, so wird jeder Hustenstoss hinter dem Manubrium sterni schmerzhaft empfunden, geht sie bis in die Bronchen, so wird der Husten lockerer und fördert grau-schleimigen, später mehr gelblichen Auswurf herauf. Bei kleinen Kindern kann der Catarrhus descendens schliesslich zu einer das Leben gefährdenden Entzündung der kleinsten Bronchen (Bronchiolitis) führen.

Im Spiegelbilde sehen wir die Kehlkopfschleimhaut mehr oder weniger gerötet, glanzlos und verdickt, was an den Stimmlippen am meisten in die Augen fällt. Die Verdickung der Stimmlippen lässt sich am besten an den freien Rändern erkennen, die durch sie an Schärfe verlieren. Die katarrhalisch geröteten Stimmlippen unterscheiden sich von den physiologisch grauroten (s. S. 52) ohne weiteres durch diese Verdickung und die damit verbundene Funktionsstörung. Zu dieser mechanisch bedingten Funktionsstörung kann auch noch eine myopathische (s. u.) kommen; namentlich leidet oft der in die Stimmlippe eingelagerte Musculus thyreoarytaenoideus internus infolge der benachbarten Schleimhauterkrankung, so dass der Stimmlippenschluss beim Intonieren unvollkommen (wie in Fig. 127) bleibt.

Die Diagnose der akuten Laryngitis ist aus den geschilderten Beschwerden und Funktionsstörungen, sowie aus dem beschriebenen Spiegelbefunde leicht zu stellen, wenn man dabei auch das anamnestisch festgestellte kurze Bestehen der Krankheit berücksichtigt.

Die Behandlung der selbständigen, wie auch der zum Catarrhus descendens gehörigen akuten Laryngitis ist in der Regel von schnellem Erfolge. Kleine Kinder gehören ins Bett. Erwachsene müssen wenigstens bei rauhen, staubführenden Winden im Zimmer bleiben. Die Stimme muss in jedem Falle geschont werden. Alkohol und Tabak sind zu verbieten. Im Beginne erweist sich eine energische Schwitzkur nützlich. Auch eine Ableitung auf die Haut mittelst einer hydropathischen Einwickelung des Halses wirkt günstig. Das gleiche gilt von Inhalationen mit einer physio-

logischen Kochsalzlösung oder mit Emser Salz. Pinselungen im Kehlkopfe sind überflüssig, mitunter sogar schädlich (s. u. chronische Laryngitis). Im übrigen hat sich die Behandlung gegen den Husten zu richten, der nicht allein den Kranken quält, sondern auch die entzündeten Teile immer wieder von neuem reizt. Bei Kindern gebe ich zu diesem Zwecke folgende Mixtur: Ammon. chlorat. 2,0, Aq. 200,0, Liqu. ammon. anisat. 3,0, Succ. Liquiritiae 6,0. M. D. S. 2stündlich einen Tee- bis Esslöffel voll. Bei Erwachsenen lässt sich der Husten mit innerlichen Gaben von 3 mal täglich einem Zentigramm Morphium oder 2- bis 3 mal soviel Kodein, am bequemsten in Lösung, beseitigen.

Eine besondere Form der akuten Laryngitis,

die Laryngitis hypoglottica acuta (Pseudo-Croup),

kommt bei kleinen Kindern vor. Sie tritt in der Nacht plötzlich auf: die Kinder erwachen mit hartem, bellendem Husten und werden in wenigen Stunden dyspnoisch. Gegen Morgen lässt der Anfall nach, kehrt aber meist in den nächsten Nächten wieder.

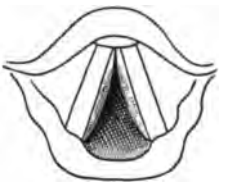

Fig. 106.
Laryngitis hypoglottica acuta.

In solchen Fällen ist eine sorgfältige Untersuchung des Schlundes und womöglich auch des Kehlkopfes nötig, damit man die Krankheit nicht mit einem diphtherischen Croup verwechselt. Der Kehlkopf bietet dabei ein eigenartiges Bild: die untere Fläche der Stimmlippen zeigt sich geschwollen, so dass sie beiderseits als rötlicher Wulst unter der Stimmritze hervortritt (Fig. 106).

In leichten Fällen genügt es, den Hals mit feuchten Umschlägen zu kühlen und die Zimmerluft durch Aufhängen nasser Tücher und Verdampfen von Wasser mit Feuchtigkeit zu sättigen. Früher gab man stets Brechmittel (Pulv. radicis Ipecacuanhae und Cuprum sulphuricum); sobald das Kind erbrach, galt die Gefahr für beseitigt. Ich habe von dieser fast vergessenen Methode überraschende Wirkungen gesehen. In ganz schweren Fällen kann die Tracheotomie nötig werden.

Die Einführung des Tracheo-Bronchoskopierohres durch den Kehlkopf kann bei kleinen Kindern eine hypoglottische Schwellung zur Folge haben, die zur Tracheotomie zwingt.

Die chronische Laryngitis

entwickelt sich schleichend ohne akutes Stadium, oder geht aus der akuten hervor, wenn die Schädigungen, welche diese verursacht hatten, weiter bestehen, oder wenn gewisse andere Schädigungen hinzutreten.

Als Schädigungen, die eine chronische Laryngitis schleichend entstehen lassen oder eine akute in die chronische überführen, kommen zunächst äussere in Betracht: die beständige Einatmung staubgeschwängerter Luft, z. B. bei Magazinarbeitern, der dauernde Aufenthalt in tabaksverqualmten Lokalen, z. B. bei Gastwirten, namentlich wenn noch fleissiger Alkoholgenuss und Missbrauch der Stimme hinzukommen, wie z. B. bei gröhlenden Zechern oder Bänkelsängern.

Andere Schädlichkeiten, welche eine akute Laryngitis chronisch machen, birgt der Kranke in sich selbst, z. B. Stauungen im Kreislaufe durch Plethora abdominalis oder durch Herzfehler. Ferner wirkt jede Beeinträchtigung der Nasenatmung durch die auf S. 72 geschilderte konsekutive Hyperämie in den tieferen Luftwegen schädlich auf den einmal akut erkrankten Kehlkopf, und jede Eiterung in der Nase, in den Nebenhöhlen, in den Spalten der Rachenmandel liefert reizende Produkte, welche stetig den Kehlkopfeingang bespülen, in den Kehlkopf selber gelangen und die kranke Schleimhaut irritieren. Ganz dasselbe bewirken zersetzte Mandelpfröpfe (s. S. 157), Pyorrhoea alveolaris, Zahnfisteln und kariöse Zahnruinen, namentlich wenn solche Fäulnisherde gar noch durch Überdecken mit einer Zahnplatte Tag und Nacht gehegt und gepflegt werden.

Andere Schädlichkeiten können von unten her heilungshemmend auf den akut erkrankten Kehlkopf wirken: Husten bei Emphysem, Husten und zersetzter Auswurf bei Bronchitis, Bronchiektasie und Lungenschwindsucht.

Schliesslich macht gar nicht selten ärztliche Hyperpragmasie die akute Laryngitis zur chronischen. Dies geschieht namentlich durch Pinseln im Kehlkopfe mit Höllensteinlösungen. Ich habe wiederholt chronische Laryngitiden einfach dadurch geheilt, dass ich die Kranken dazu brachte, sich nicht mehr von ihrem Arzte pinseln zu lassen.

Von den Symptomen der chronischen Laryngitis fehlt niemals die Heiserkeit, ja die Stimme kann ganz erloschen sein. Manchmal ist die Stimme morgens rein und wird erst bei stärkerer Inanspruchnahme heiser. Der Husten ist bei Entzündung der Kehlkopfhinterwand oft stark und krampfhaft; in anderen Fällen wird er durch Räuspern ersetzt.

Im Spiegelbilde sehen wir bald die Epiglottis, den ganzen Kehlkopfeingang und die Taschenlippen, bald vorzugsweise die Stimmlippen gerötet, doch wird die Hyperämie nicht selten durch zunehmende Epithelverdickung verdeckt. Dies geschieht namentlich an der Hinterwand zwischen den Stimmlippen, wo dann das verdickte Epithel grau und gefältelt aussieht. Die Falten glätten sich anfangs noch bei tiefer Inspiration durch das Ausspannen der betreffenden Schleimhautstelle; wenn sie stärker

werden, bleiben sie aber bestehen und erscheinen dann — im Spiegel von oben gesehen — als Zacken, die bisweilen erodierte Furchen („Fissuren") einschliessen. Die ganze Schwellung klemmt sich dann bei der Phonation zwischen die Stimmlippen ein und verhindert den Stimmritzenschluss. An anderen Stellen kommen zirkumskriptere Schleimhautverdickungen vor, so in den Ventrikeln, aus denen dann kissenartige Schwellungen als sogenannter Prolapsus ventriculorum hervortreten.

Oft wird die Verdickung des Epithels an bestimmten Stellen sehr bedeutend (Pachydermie), so an der Hinterwand und namentlich da, wo die Processus vocales der Giessbeckenknorpel in den Stimmlippen enden, denn diese Stelle wird bei forciertem Intonieren am stärksten mechanisch insultiert, weil da die Processus vocales die Stimmlippen besonders fest gegeneinander drängen. Es bildet sich dann jederseits ein breitbasiger Wulst am Stimmlippenrande, entsprechend dem Ende des Processus vocalis (Fig. 107). Bei der Phonation drängen sich die beiderseitigen Wülste an- und übereinander, wodurch bisweilen Dellen und Epitheldefekte auf ihnen entstehen.

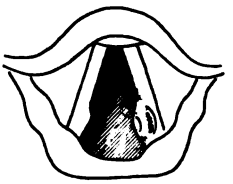

Fig. 107.
Pachydermische Wülste.

Am häufigsten sah ich solche pachydermische Wülste bei Leuten mit Lungenemphysem oder mit putrider Bronchitis, die viel husteten.

Eine andere Form der Erkrankung ist die Laryngitis sicca. Sie findet sich stets zusammen mit der auf S. 151 beschriebenen Pharyngitis sicca und entsteht wie diese, wenn Schleimeiter aus den obersten Luftwegen, namentlich aus den Spalten entzündeter Rachenmandeln, in den Schlund und den Kehlkopf gelangt und da antrocknet. Besonders disponiert sind Leute, die in der Hitze arbeiten (Heizer, Köchinnen). Die Stimmlippen erscheinen dabei trocken, von einer durchsichtigen dünnen, oder einer schmutzig-grauen dicken Schleimkruste überzogen. Die Krusten können so dick werden, dass sie die Atmung beeinträchtigen, und so zäh haften, dass sie nur mit Mühe ausgehustet werden. Manchmal bilden sie sich auch in der Luftröhre (Tracheitis sicca). Werden sie sehr hart, so führen sie bisweilen beim Sprechen und Husten blutende Schleimhautrisse herbei, und das Blut trocknet mit dem Schleimeiter zu braunroten Krusten ein (Laryngitis haemorrhagica).

Die Diagnose aller dieser Formen der chronischen Laryngitis ergibt sich aus dem Gesagten. Man beachte, dass eine Rötung beider Stimmlippen für einfache Laryngitis spricht, während die einseitige Rötung den Verdacht auf den Beginn einer ernsteren Erkrankung, Tuberkulose oder Krebs, lenken muss.

Die Prognose der chronischen Laryngitis ist günstig, sobald die Ursache der Erkrankung beseitigt ist.

Darum richtet sich die Behandlung gegen das jedesmalige ursächliche Leiden nach den in den vorhergehenden Kapiteln gegebenen Anweisungen, bzw. gegen das übermässige Husten bei Bronchial- und Lungenkrankheiten. Viele chronische Laryngitiden heilen dann in kurzer Zeit von selbst. Bei anderen ist zur Beschleunigung der Heilung eine lokale Behandlung mittelst Einstäubens oder Einspritzens flüssiger, oder Einblasens pulverförmiger Medikamente nötig. An die Stelle des direkten Einstäubens in den Kehlkopf kann das Einatmen zerstäubter Flüssigkeiten treten. Hierzu eignen sich schwache Lösungen von Emser Salz oder von Zucker mit Gummi arabicum, oder, wenn ein Adstringens erwünscht ist, Tannin. Bei der Laryngitis sicca kann man die Krusten durch Aufbringen von Glyzerin mittelst der Kehlkopfspritze aufweichen.

In besonders hartnäckigen Fällen, wie z. B. bei Pachydermie, und wenn die Ursache der chronischen Laryngitis nicht völlig beseitigt werden kann, sind Trink- und Inhalationskuren in alkalisch-salinischen Bädern (z. B. Ems, Soden im Taunus, Obersalzbrunn, Teinach) von Nutzen.

Starke pachydermische Wülste erfordern bisweilen die operative Beseitigung mit der Doppelkürette (s. S. 187). Der Operierte muss aber, wenn der Erfolg dauernd sein soll, einige Wochen absolut stillschweigen und den Husten durch Willensstärke und Kodein bekämpfen.

3. Die akuten infektiösen Laryngitiden.

Die diphtherisch-croupöse Laryngitis

wird in den Lehrbüchern der inneren Medizin, Kinderheilkunde und Chirurgie eingehend besprochen.

Die erysipelatöse Laryngitis

ist bereits beim Schlunderysipel (S. 169), mit dem sie stets zusammen auftritt, beschrieben worden.

Mit ihr identisch sind wohl viele der Fälle, die als

Laryngitis phlegmonosa

beschrieben worden sind.

Es gibt jedoch auch seltene, mit schweren septischen Erscheinungen einhergehende, prognostisch ungünstige diffuse und gutartigere circumscripte Kehlkopfphlegmonen, die mit Erysipel nichts zu tun haben, sondern als Teilerscheinung einer Peritonsillarphlegmone (s. S. 158) oder infolge von Infektion einer Fremdkörperverletzung im Kehlkopf auftreten. Über die Behandlung gilt das beim Schlunderysipel (s. S. 169) und beim Kehlkopfödem (s. u.) Gesagte. Erkennbare Abscedierungen müssen natürlich gespalten werden.

Die Erkrankung des Crico-arytänoid-Gelenkes bei Polyarthritis rheumatica.

Beim akuten Gelenkrheumatismus wird bisweilen auch das Giessbecken-Ringknorpelgelenk befallen.

Schwellung und Rötung der Giessbeckengegend und der zugehörigen ary-epiglottischen Falte, verminderte Beweglichkeit des Giessbeckens und der an ihm inserierenden Stimmlippe, sowie Schluckschmerzen, die in das gleichseitige Ohr ausstrahlen, lassen, wenn sie im Verlaufe eines Gelenkrheumatismus auftreten, die Diagnose leicht stellen. Die Salicylsäurebehandlung führt bisweilen schnell zur völligen Heilung, oft aber kommt es zur narbigen Ankylose des Gelenkes mit dauernder Unbeweglichkeit auch der gleichseitigen Stimmlippe. Diese steht dann nahe der Phonations- oder nahe der Respirationsstellung fest, wodurch Verwechselungen mit einer Kehlkopflähmung herbeigeführt werden können, wenn dem Arzte die Anamnese unbekannt ist, und wenn er die Prüfung der Beweglichkeit des Giessbeckenknorpels mit der Sonde unterlässt.

Die typhöse Laryngitis

kommt beim Typhus abdominalis vom Ende der zweiten Krankheitswoche an vor.

Sie ist charakterisiert durch das Auftreten von oberflächlichen Geschwüren am Rande der Epiglottis, in der Gegend der Giessbeckenknorpel oder an der pharyngealen Seite des Ringknorpels. Es ist noch nicht entschieden, ob diese Geschwüre bei den unbesinnlichen, auf dem Rücken liegenden Kranken als Folge von Decubitus aufzufassen sind, wofür ihr Auftreten an den genannten, dem Drucke ausgesetzten Stellen spricht, oder ob sie durch den Typhusbazillus hervorgerufen werden, wofür das Vorkommen wahrer Typhusgeschwüre im Schlunde ins Feld geführt wird.

Mitunter klagen die an einem solchen Geschwüre leidenden Kranken infolge ihrer Benommenheit über keinerlei Beschwerden. In anderen Fällen aber, nämlich wenn eine von dem oberflächlichen Geschwüre aus in die Tiefe gehende Entzündung zum Kehlkopfödeme oder zur Perichondritis eines Kehlkopfknorpels (s. den folgenden Abschnitt) geführt hat, treten Schluckschmerzen und Atemnot ein und können so in den Vordergrund des Krankheitsbildes treten, dass man sehr bezeichnend von einem Laryngotyphus spricht.

Ist es erst so weit gekommen, so ist die Diagnose leicht (s. den folgenden Abschnitt). Man sollte aber auch die nicht über den Hals klagenden Typhösen vom Ende der zweiten Woche an von Zeit zu Zeit mit dem Kehlkopfspiegel untersuchen, damit man nicht einmal plötzlich durch die schweren Erscheinungen einer Kehlkopfstenose überrascht wird. Es ist sehr leicht, den auf dem Rücken liegenden Kranken zu laryngoskopieren, wenn man sich auf den Bettrand setzt und die Lichtquelle möglichst tief neben dem Kopfe des Kranken halten lässt.

Über Diagnose, Prognose und Behandlung des konsekutiven Ödems und der konsekutiven Perichondritis s. den folgenden Abschnitt.

4. Ödem, Perichondritis und stenosierende Narbenbildung im Kehlkopfe

sind Vorgänge, die alle drei infolge der eben beschriebenen Laryngitis typhosa, sowie der später zu besprechenden chronischen infektiösen Laryn-

gitiden (Tuberkulose, Syphilis) und schliesslich beim Kehlkopfkrebse auftreten können, während Ödeme für sich allein bei der erysipelatösen, und Narbenstenosen auch bei der lupösen und bei der skleromatösen Erkrankung des Kehlkopfs beobachtet werden.

Das Ödem des Kehlkopfes

tritt bisweilen ohne bekannte Veranlassung akut durch Gefässlähmung auf (angioneurotisches Ödem). Als Teilerscheinung eines allgemeinen Hydrops bzw. als Folge einer Stauung im Kreislaufe findet es sich bei Nephritis und bei Herzfehlern. Selten ist es die Folge des Gebrauches von Jodkali. Ferner kann es nach einer, mitunter ganz geringfügigen, Verletzung am Kehlkopfeingange durch mit den Speisen geschluckte Fremdkörper entstehen. Leichter verständlich ist sein Vorkommen bei Fremdkörpern, die im Kehlkopfe festsitzen, bei Kehlkopfbrüchen, bei Verbrennungen durch heisse Luft bei Feuersbrünsten oder durch heisses Wasser, bei Verätzungen durch geschluckte Säuren und Laugen, sowie beim Stiche in den Schlund geratener Wespen oder Bienen.

Viel häufiger begegnen wir dem Kehlkopfödeme bei entzündlichen Prozessen im Kehlkopfe, sei es, dass dieselben ohne Geschwürsbildung verlaufen (Erysipel, Phlegmone), oder dass die Sekundärinfektion bestehender Kehlkopfgeschwüre ein entzündliches Ödem der Nachbarschaft zur Folge hat. Letzteres geschieht häufig bei typhösen, tuberkulösen, syphilitischen und krebsigen Ulzerationen.

Auch Entzündungen der Nachbarschaft (Zungenabszesse, peritonsilläre Phlegmonen, peripharyngeale Aktinomykosen) können ein Ödem des Kehlkopfeinganges herbeiführen.

Das wesentliche Symptom des Kehlkopfödems ist Atemnot. Daneben treten oft Schluckschmerzen in sehr verschiedener Stärke auf.

Im Spiegelbilde zeigen sich die ödematösen Teile als glatte, glänzende, mehr oder weniger durchscheinende, wulst- oder kissenartige Schwellungen, die graugelb oder rötlich, beim Erysipel scharlachrot, gefärbt sein können.

Behandlung. Bei schnell eingetretener starker Atemnot ist die Tracheotomie notwendig; hat man die Instrumente nicht zur Hand, so muss man die ödematösen Wülste skarifizieren. Hat man auch keinen Spiegel bei sich, so genügt ein Löffelstiel, um den Zungengrund so weit herabzudrücken, dass man die geschwollene Epiglottis, mitunter auch etwas von dem durch die Schwellung hoch hinaufreichenden Kehlkopfeingange direkt sehen und mit irgend einem spitzen Instrumente anstechen oder

mit einer langen gekrümmten Schere einschneiden kann. Eisumschläge um den Hals, Fruchteis, bei Hustenreiz Morphium, ferner starke Ableitungen auf die äussere Haut und den Darm können ebenfalls nützlich sein.

Die Perichondritis der Kehlkopfknorpel

ist meist die Folge einer von einem typhösen, tuberkulösen, syphilitischen oder krebsigen Kehlkopfgeschwüre aus in die Tiefe greifenden Sekundärinfektion; sehr selten tritt sie als gonorrhoische Metastase auf. Auch Diphtherie und Verletzungen können zur Infektion des Perichondrium führen. Sie kann sich an jedem Kehlkopfknorpel, mitunter an mehreren zugleich, einstellen, führt zu mehr oder minder ausgedehnten ödematösen Schwellungen, zu subperichondralen Abszessen aussen oder innen am Kehlkopfe, zur Ausstossung nekrotischer Stücke vom Ring- und Schildknorpel oder von Giessbeckenknorpeln, und schliesslich zur narbigen Kehlkopfstenose.

Die wesentlichen Beschwerden, welche durch alle diese Veränderungen hervorgerufen werden, sind Atemnot und Schluckschmerzen.

Die Atemnot ist natürlich am stärksten, wenn die Schwellungen an der Innenseite des Schild- oder Ringknorpels auftreten, oder, bei gleichzeitiger Erkrankung der Epiglottis und beider Giessbecken, den Kehlkopfeingang verengern.

Die Schluckschmerzen stellen sich ein, wenn solche Knorpel oder Knorpelteile erkrankt sind, die beim Schlucken durch die Schlundkontraktion oder durch den Bissen gedrückt werden, also die Epiglottis, die Giessbecken und die pharyngeale Wand der Ringknorpelplatte. Die Schluckschmerzen sind oft so heftig, dass sie die Nahrungsaufnahme unmöglich machen; sie strahlen oft in ein oder in beide Ohren aus: Otalgie (s. Kap. E. 4).

Sitzt die Erkrankung an der Aussenfläche des Schildknorpels oder des Ringknorpelbogens, so lässt sie sich durch die Betastung dieser Teile erkennen: man findet da druckempfindliche Schwellungen mit oder ohne Fluktuation. Bei chronischer Perichondritis mit reichlicher Bindegewebsneubildung sind die Schluck- und Betastungsschmerzen geringer oder fehlen ganz.

Bei der Spiegeluntersuchung ist die Perichondritis leicht zu erkennen, wenn die Schwellung zu einem typhösen, tuberkulösen, syphilitischen oder krebsigen Geschwüre an der Epiglottis oder an einem Giessbeckenknorpel hinzutritt und sich nicht weit über die Grenzen des betreffenden Knorpels ausdehnt. Ist aber kein Geschwür sichtbar, so sind die perichondritischen Schwellungen oft schwer oder gar nicht von tuberkulösen, gummösen oder karzinomatösen Infiltrationen zu unterscheiden.

Die Prognose der typhösen Perichondritis eines Giessbeckenknorpels ist nicht ganz schlecht; es kommt meistens zur Heilung mit narbiger Fixation des Giessbeckens (Ankylose des Cricoarytänoidgelenkes), wodurch auch die Bewegungen der betreffenden Stimmlippe aufgehoben sind (siehe

S. 193). In anderen Fällen wird der nekrotische Giessbeckenknorpel ausgestossen und kann dabei in die tiefen Luftwege aspiriert werden. Die typhöse Perichondritis an Ring- und Schildknorpel bietet nur dann eine günstige Prognose, wenn der Abszess so frühzeitig nach innen oder aussen durchbricht, dass der Knorpel nicht abstirbt. Anderenfalls tritt Erstickung oder dauernde Stenose durch schwielige Narbenmassen zwischen Knorpel und Kehlkopfschleimhaut ein. Die Prognose der Perichondritis bei Tuberkulose und Krebs ist natürlich sehr schlecht.

Die Behandlung muss sich verschieden gestalten, je nachdem die ursächliche Erkrankung neben der Perichondritis fortbesteht (z. B. Tuberkulose, Karzinom), oder bereits abgelaufen ist (Typhusgeschwür, Diphtherie). Jedenfalls ist bei Stenose die rechtzeitige Tracheotomie von der grössten Wichtigkeit. Nekrotische Knorpelstücke können nur mittelst der Laryngofissur aufgedeckt und entfernt werden. Für die Durchgängigkeit des Kehlkopfes ist damit freilich selten etwas gewonnen, denn voluminöse Narbenmassen verengern später das Lumen so, dass die Trachealkanüle nur noch durch die Laryngostomie (s. u.) entbehrlich gemacht werden kann.

Über die Bekämpfung der Schluckschmerzen s. u. bei der Kehlkopftuberkulose.

Die Narbenstenosen im Kehlkopfe

sind meist die Folge tertiär syphilitischer oder perichondritischer, selten skleromatöser Prozesse.

Auch durch Tuberkulose sollen sie auftreten können, und nach Lupus habe ich einmal eine Verwachsung der vorderen Hälften der Taschenlippen gesehen.

Die Epiglottis wird durch Narbenkontraktion nach einer Seite oder auch auf den Kehlkopfeingang heruntergezogen. Die narbige Fixation der Giessbeckenknorpel (s. o.) kann in der Respirations- wie in der Phonationsstellung erfolgen; im ersten Falle hat sie nur eine Stimmstörung, im zweiten Atemnot zur Folge. Verwachsungen zwischen den beiden Taschen- oder Stimmlippen betreffen meist nur deren vorderste Teile und bilden dann eine Art Diaphragma, das hinten eine mehr oder weniger grosse Öffnung zeigt.

Das seltene angeborene Kehlkopfdiaphragma unterscheidet sich von dem erworbenen durch seinen Sitz unterhalb der Stimmlippen.

Erworbene hypoglottische Stenosen sind meist durch Perichondritis bei Typhus oder Diphtherie, oder durch das Sklerom verursacht.

Die Kehlkopfstenose macht natürlich Atemnot. Entsteht sie sehr langsam, so wird selbst eine bedeutende Enge relativ gut ertragen. Die Inspiration erscheint in der Regel mehr erschwert oder erfordert wenig-

stens mehr Zeit als die Exspiration. Bei der Inspiration steigt der Kehlkopf stark herab, das Jugulum und die Herzgrube werden eingezogen und die Reibung der durch die enge Stelle streichenden Luft erzeugt ein, vorzugsweise inspiratorisches Stenosengeräusch.

Zur Unterscheidung von der Trachealstenose sei bemerkt, dass bei dieser das Stenosengeräusch vorwiegend exspiratorisch ist, und der Kehlkopf während der Inspiration nicht herabsteigt. Gerhardt hat angegeben, dass Kranke mit Kehlkopfstenose den Kopf rückwärts, solche mit Trachealstenose dagegen vorwärts beugen, was ich bestätigen kann.

Therapeutisch ist zunächst die bestehende Erstickungsgefahr durch Tracheotomie oder Intubation zu beseitigen.

Dann kann man, wenn alle lokalen Entzündungserscheinungen geschwunden sind, in Ruhe die enge Stelle mit Intubationsröhren oder Schrötterschen Bolzen allmählich dilatieren, was aber vollendete Technik und grosse Geduld erfordert. Membranöse Bildungen können per vias naturales mittelst Doppelküretten abgetragen und galvanokaustisch oder elektrolytisch zerstört werden. Sicherer ist ihre Exzision von aussen nach der Laryngofissur, wobei grössere, durch die Narbenexzision entstandene Substanzverluste zur Vermeidung einer neuen Narbenbildung plastisch gedeckt werden müssen. Lässt sich auf solche Art die Stenose nicht beseitigen, so kann man im untersten Teile des Kehlkopfs eine dauernde Öffnung anlegen (Laryngostomie), welche die Kranken weniger belästigt als das Tragen der Trachealkanüle.

5. Die chronischen Infektionskrankheiten des Kehlkopfs.

Die Tuberkulose

tritt im Kehlkopfe am häufigsten in Anschluss an eine Lungentuberkulose auf. Seltener entsteht sie bei intakten Lungen durch Infektion von einer Nasen- oder Schlundtuberkulose aus. Auch auf dem Blutwege kann der Kehlkopf von irgendeinem tuberkulösen Herde aus infiziert werden. Ganz allein im Kehlkopfe wird die Tuberkulose äusserst selten beobachtet.

Begünstigt wird die Infektion des Kehlkopfs, wenn sich bei Lungentuberkulose infolge des Hustens, oder bei Nasen- oder Schlundtuberkulose infolge der auf S. 190—191 geschilderten Schädigungen ein chronischer Kehlkopfkatarrh eingestellt hat. Dann bilden Fissuren an der hinteren Kehlkopfwand und Epitheldefekte an pachydermischen Wülsten (s. S. 191) Eingangspforten für den Tuberkelbazillus.

Ich habe bei einem Phthisiker pachydermische Wülste zwei Jahre lang unverändert bestehen sehen, bis sich der eine binnen weniger Wochen in ein tuberkulöses Geschwür verwandelte.

Kein Lebensalter wird von der Kehlkopftuberkulose verschont. Im Kindesalter zeigt sie sich häufiger neben Nasen- und Schlund-, als neben Lungentuberkulose; mit dem Pubertätsalter kehrt sich dieses Verhältnis um.

Die Tuberkulose führt im Kehlkopf am häufigsten zu einer breiten Infiltration des Gewebes, seltener zu einer abgegrenzten Tumorbildung. Solange die Epitheldecke der infiltrierten Teile noch intakt ist, spricht man von einer geschlossenen, sobald aber durch den Zerfall der Infiltrate das Epithel durchbrochen ist und dadurch Geschwüre entstanden sind, von einer offenen Tuberkulose.

Fig. 108.
Weit vorgeschrittene Tuberkulose des Kehlkopfeinganges von hinten oben gesehen.

Obwohl die Tuberkulose alle Teile des Kehlkopfs befallen kann, bevorzugt sie doch bestimmte, und je nach dem Sitze des primären Krankheitsherdes verschiedene Stellen. So erkrankt bei bestehender Lungentuberkulose am häufigsten die Hinterwand zwischen den Stimmlippenansätzen. Erfolgt die Infektion von einer Nasen- oder Schlundtuberkulose aus, so wird oft die Epiglottis zuerst befallen.

Auch die Art der Erkrankung zeigt bei den zwei Wegen der Infektion einige, wenn auch nicht durchgreifende Verschiedenheiten: die Infektion von den Lungen aus führt mehr zu ausgebreiteten, rasch in Geschwüre zerfallenden Infiltraten, während die Infektion von der Nase und dem Schlund her nach meiner Erfahrung auffallend häufig die Tumorform zur Folge hat.

Fig. 109.
Tuberkulöse Geschwüre in Kehlkopf und Luftröhre. Nach einem Präparate aus der Sammlung des pathologischen Instituts in Rostock.

Die tuberkulösen Tumoren bilden sich am häufigsten auf der oberen Seite der Taschenlippen, manchmal auch in den Ventrikeln, aus denen sie dann zwischen Taschen- und Stimmlippe, ähnlich dem Prolapsus ventriculorum (S. 191) hervortreten, seltener in und an den Stimmlippen oder unter ihnen an der vorderen Wand.

In der Form miliarer subepithelialer Knötchen sehen wir die Tuberkulose bisweilen an der Epiglottis

Fig. 110.
Ausgedehnte Tuberkulose der Kehlkopfhinterwand. Kehlkopf frontal durchschnitten, Epiglottis sagittal gespalten.

erscheinen, deren verdickter und geröteter Rand dann viele kleine Höckerchen zeigt. Bisweilen sind auch die Knötchen hier nur vereinzelt und schimmern graugelblich durch das Epithel durch. Es ist schwer zu sagen,

wo da die Grenze zwischen der gewöhnlichen Tuberkulose und dem Lupus zu ziehen ist.

Die Infiltrationen und die miliaren Knötchen neigen sehr, die Tumoren weniger zum Zerfalle. Es entstehen dann flache, selten tiefere Geschwüre mit mehr oder weniger starken Granulationswucherungen. Sekundärinfektionen dieser Geschwüre können Perichondritis mit ihren bereits auf S. 194 und 195 geschilderten Folgen, namentlich Ödemen, herbeiführen.

Laryngoskopisches Bild. Es ist ganz unmöglich, hier alle Bilder genau zu beschreiben, die wir bei der Kehlkopftuberkulose im Spiegel sehen können. Das Wesentliche über Arten und Sitze der Krankheit ist schon im Vorhergehenden angeführt. Nur einige der häufigeren Befunde bedürfen noch einer genaueren Beschreibung.

Die Infiltrate an der Kehlkopfhinterwand nehmen oft genau die Stelle ein, an der sich bei der chronischen Laryngitis pachydermische Schwellungen finden. Da ausserdem, wie schon gesagt, ätiologische Beziehungen zwischen der Pachydermie und der Tuberkulose bestehen, so ist es für den Arzt sehr wichtig, die chronisch-katarrhalische von der tuberkulösen Hinterwandschwellung unterscheiden zu können. Hierbei ist zu beachten, dass die katarrhalische Schwellung stets in der Höhe des Stimmlippenansatzes sitzt, während die tuberkulöse diese Höhe frühzeitig nach beiden Richtungen überschreitet. Die auf S. 190 beschriebene Fältelung der katarrhalisch erkrankten Hinterwand ist in der Regel fein und gleichmässig verteilt, während das tuberkulöse Infiltrat, solange es geschlossen ist, eine mehr glatte Oberfläche hat; wenn es aber geschwürig zerfallen ist, zeigt es Granulationswucherungen, die an der verdickten Hinterwand als grosse, unregelmässige Zacken erscheinen (Fig. 111).

Fig. 111.
Ulzeriertes tuberkulöses Infiltrat an der Kehlkopfhinterwand.

An den Stimmlippen finden sich häufig flache Epitheldefekte und kaum granulierende Ulzerationen. Sie können längs der Stimmlippenkante verlaufen und so aussehen, als ob der scharfe Rand der gesunden Stimmlippe eine Rinne in die verdickte kranke gedrückt hätte.

Symptome. Die Tuberkulose stört oder vernichtet allmählich die wichtigsten Funktionen des Kehlkopfs. Die Erkrankung der Hinterwand und der Stimmlippen führt frühzeitig zur Heiserkeit. Starke Infiltrationen und Ödeme, sowie Komplikationen mit Perichondritis können die Atmung erschweren und den Kranken durch Erstickung töten. Zerstörung oder auch starre Infiltration der Taschenlippen macht den Kehlkopfverschluss während des Schluckens unmöglich und führt dadurch Schluckpneumonien

herbei, während bei alleiniger Zerstörung der Epiglottis die Kranken sich nicht verschlucken. Daraus geht hervor, dass der Kehlkopf, entgegen der landläufigen Anschauung, beim Schlucken weniger durch die Epiglottis, als durch die Taschenlippen verschlossen wird.

Am schlimmsten sind die Kranken daran, wenn der infiltrierte Kehlkopfeingang für die Atmung zu eng und für die Verhütung des Verschluckens zu starr geworden ist (Stenose und Insuffizienz) und dazu noch Schluckschmerzen die Nahrungsaufnahme zur Qual machen. Dann droht gleichzeitig der Tod durch Ersticken, Verhungern und Schluckpneumonie.

Die Schluckschmerzen stellen sich ein, wenn Ulzerationen oder starke Infiltrationen an der Epiglottis, den ary-epiglottischen Falten oder den Giessbeckenknorpeln auftreten, also wenn diejenigen Teile krank sind, die bei der Nahrungsaufnahme eine passive Bewegung oder einen Druck erleiden. Die Schmerzen werden im Schlunde empfunden und strahlen manchmal in das Ohr der kränkeren Seite, bei Erkrankung der Epiglottis sogar in beide Ohren aus (Otalgie, s. Teil E).

Das Allgemeinbefinden leidet bald mehr durch die geschilderten Kehlkopfbeschwerden, bald mehr durch die gleichzeitige Lungenerkrankung. Bestehendes Fieber und Husten sind meist auf letztere allein zurückzuführen.

Aus den beschriebenen Spiegelbildern und Funktionsstörungen ist die Diagnose meist leicht zu stellen, namentlich wenn sich auch andere Lokalisationen der Tuberkulose, besonders in den Lungen oder in Nase und Schlund nachweisen lassen. Gelingt ein solcher Nachweis nicht, so hilft die mikroskopische Untersuchung mit der Doppelkürette exstirpierter Stücke des kranken Gewebes zur Diagnose. Von der Differentialdiagnose gegenüber dem chronischen Kehlkopfkatarrh war schon auf S. 200 die Rede. Die Unterscheidung von Syphilis und Krebs wird bei diesen Erkrankungen besprochen werden.

Die Prognose der Kehlkopftuberkulose ist von sehr verschiedenen Verhältnissen abhängig. War bei gesunden oder nur leicht befallenen Lungen der Kehlkopf von einer Nasen- oder Schlundtuberkulose aus infiziert worden, so ist die Therapie oft erfolgreich, ja es kommen gar nicht selten Spontanheilungen vor; ist er aber infolge einer Lungentuberkulose erkrankt, so hat deren Schwere und Verlauf einen mächtigen Einfluss auf den Ausgang des Kehlkopfleidens. Ganz schlecht ist die Prognose bei heruntergekommenen Phthisikern und den fieberhaften progredienten Formen der Lungenerkrankung, besser bei der fieberlosen und namentlich bei der stationären Phthise; viele Jahre lang dauernde Heilungen werden da gar nicht selten beobachtet. Umgekehrt kann das Kehlkopfleiden ungünstig auf die erkrankten Lungen einwirken, wenn durch Stenose die

Atmung oder durch Schmerz die Nahrungsaufnahme geschädigt ist, oder wenn infolge mangelhaften Kehlkopfverschlusses Fremdkörperpneumonien auftreten.

Sehr ungünstig wirkt die Schwangerschaft auf den Verlauf der Kehlkopftuberkulose. In den ersten Schwangerschaftsmonaten ist nach Einleiten des künstlichen Abortes nicht selten eine bedeutende Besserung des Kehlkopfleidens beobachtet worden, und es wird deshalb seit längerer Zeit die Frage erörtert, ob in solchen Fällen die Opferung der Frucht zulässig sei, da hierdurch das Leben der Mutter selten erhalten, sondern meist nur verlängert wird. In den letzten Schwangerschaftsmonaten, wenn das Kind bereits lebensfähig ist, scheint mir die Entbindung mit dem vaginalen Kaiserschnitte in Lumbalanästhesie eine Wohltat für die Mutter zu sein; sie wurde in einem meiner Fälle in der hiesigen Universitäts-Frauenklinik im 8. Monate mit gutem Erfolge ausgeführt: das Kind blieb am Leben, und der Kehlkopf der Mutter besserte sich; namentlich verschwanden die Schluckschmerzen.

Wer die Behandlung der Kehlkopftuberkulose mit Aussicht auf Erfolg durchführen will, darf sich nicht auf die lokale Therapie beschränken, sondern muss die Sorge für den ganzen kranken Menschen übernehmen. Die Kräftigung des Gesamtorganismus durch eine rationelle Allgemeinbehandlung wirkt oft auch günstig auf das Kehlkopfleiden. Vor jedem einzelnen lokaltherapeutischen Eingriffe ist zu überlegen, ob er dem Kräftezustande des Kranken angemessen ist.

Wenn hier der Wert der Allgemeinbehandlung stark betont wird, so darf man doch den Kranken nicht ohne weiteres in ein Sanatorium schicken, sondern muss sich vorher erkundigen, ob der dortige Arzt auch imstande ist, den kranken Kehlkopf lokal zu behandeln. Geradezu ein Verbrechen ist es, Kehlkopfkranke an die Riviera zu schicken, weil da der unendliche Staub den Kehlkopf schwer schädigt.

In vielen Fällen — wir werden gleich sehen in welchen — ist ein Haupterfordernis für die Heilung die Ruhe des kranken Kehlkopfes durch absolutes Stillschweigen. Der Kranke darf nur durch Zeichen und durch die Schrift mit der Umwelt verkehren. Freilich scheitert diese Ruhigstellung oft an der Unvernunft der Kranken oder an der Unmöglichkeit, einen Beruf, der Sprechen erfordert, aufzugeben. Darum wird man eine solche Entsagung nur da verlangen, wo noch begründete Aussicht auf Erfolg ist, also namentlich im Beginne der Erkrankung, und auch nur, wenn Teile krank sind, die beim Sprechen mechanisch geschädigt werden, also besonders Hinterwand und Stimmlippen.

Durch das Schweigen wird freilich der Reiz der oft durch Staub verunreinigten Atemluft nicht von den kranken Teilen ferngehalten. Dies geschieht aber, wenn wir ausser der Sprache auch noch die Kehlkopfatmung mittelst der Tracheotomie ausschalten.

Über die Berechtigung dieses Eingriffes ist kein Zweifel, wenn er bei einer tuberkulösen Kehlkopfstenose ex indicatione vitali vorgenommen wird. In Fällen, in denen keine Stenose dazu zwang, hat M. Schmidt die Tracheotomie bei Kehlkopftuberkulose ausgeführt, um das kranke Organ ruhig zu stellen, und hat damit ganz vortreffliche Erfolge gehabt. Wenn

über die Berechtigung dieser „kurativen" Tracheotomie die Meinungen noch geteilt sind, so liegt das nur an der Schwierigkeit einer Auswahl der richtigen Fälle, denn hier wie überall in der Heilkunde schickt sich eines nicht für alle. Nach meinen Erfahrungen auf diesem Gebiete ist ein guter Erfolg von der kurativen Tracheotomie zu erwarten, wenn folgende vier Voraussetzungen, nicht einzeln sondern alle miteinander zutreffen:

1. Jugendliches, namentlich kindliches Alter des Kranken.
2. Starke Erkrankung des Kehlkopfs neben gar nicht nachweisbarer oder doch geringer Lungenerkrankung.
3. Guter Kräftezustand und dauernd normale Temperaturen.
4. Günstige Jahreszeit, die dem Tracheotomierten von Anfang an dauernden Aufenthalt im Freien gestattet.

Die lokale Behandlung will

1. wenn möglich den Krankheitsherd völlig ausrotten oder zur Heilung bringen, und
2. die lokalen Beschwerden des Kranken lindern.

Auch bei dem Bestreben, den Krankheitsherd völlig auszurotten, darf das Prinzip, dem kranken Organe Ruhe zu gönnen, nicht ausser acht gelassen werden. Es sind deshalb einmalige gründliche Eingriffe wiederholten oberflächlichen vorzuziehen.

Solche Eingriffe können bei Kokainanästhesie mit Hilfe der indirekten oder der direkten Laryngoskopie intralaryngeal, oder nach der Eröffnung des Kehlkopfs von aussen her vorgenommen werden.

Zu den gründlichen Eingriffen per vias naturales gehört die völlige Abtragung zirkumskripter Krankheitsherde, z. B. an der Epiglottis und an der Hinterwand, mit schneidenden Instrumenten (Guillotine, Doppelkürette). Zur Beseitigung diffuser, nicht scharf abgrenzbarer Krankheitsherde und geschlossener Infiltrate hat sich der galvanokaustische Tiefenstich nach Grünwald gut bewährt.

Um Herde ausrotten zu können, die sich per vias naturales nicht erreichen lassen, hat man auch die Laryngofissur (Thyreo-Cricotomie) ausgeführt. Ich habe auf diese Art einen tuberkulösen Tumor aus dem Ventrikel mit dauerndem Erfolge entfernt. Über sonstige äussere Eingriffe bei Kehlkopftuberkulose (Pharyngotomia subhyoidea und partielle Exstirpationen) fehlen noch genügende Erfahrungen; die Totalexstirpation des Kehlkopfs bei Tuberkulose ist fast nur infolge diagnostischer Irrtümer (falsche Krebsdiagnose) gemacht worden und hatte meist den Tod zur Folge.

Mit diesen instrumentell-chirurgischen Methoden sind unsere therapeutischen Mittel noch lange nicht erschöpft. Die wiederholte Ätzung der Geschwüre mit dem galvanischen Flachbrenner, sowie mit nicht oder schwach verdünnter Milchsäure, ferner das Einblasen von desinfizierenden Pulvern (Borsäure, Jodoform) und das Einspritzen desinfizierender Flüssigkeiten und balsamischer Mittel (Kreosot in Glyzerin, 10 bis 20%iges Mentholöl) in den Kehlkopf bekämpfen zum mindesten die Mischinfektionen und heilen gar nicht selten die Geschwüre.

Stark verdünnte Milchsäure wirkt nur auf die Geschwüre und lässt die gesunde Schleimhaut intakt. Trotzdem empfiehlt es sich, zur Vermeidung jedes unnötigen mechanischen Insultes auch die Ätzungen mit schwacher Milchsäure nach Kokainisieren unter Leitung des Auges auf das Geschwür zu beschränken. Der weissliche Milchsäureschorf hält einige Tage; man sei deshalb mit der Wiederholung der Ätzung zurückhaltend. Nutzlos und nachteilig sind Milchsäureätzungen bei geschlossenen Infiltraten.

Über den Nutzen des Tuberkulins bei der Kehlkopftuberkulose sind die Meinungen verschieden.

Auch die Anwendung von Röntgenstrahlen ist versucht worden; in einem Falle von Wilms führte die „Tiefenbestrahlung" zur Heilung.

Die bei Nasen- und Schlundtuberkulose oft wirksame interne Jodkalibehandlung (s. S. 100 u. 163) versagt in den meisten Fällen von Kehlkopftuberkulose. Doch habe ich bei Kindern, bei welchen die Infektion des Kehlkopfes von einer Rachenmandeltuberkulose ausging, dauernde Erfolge davon gesehen.

Unter den Eingriffen, die zur Beseitigung oder Linderung der lokalen Beschwerden dienen, sei zunächst der bei Kehlkopfstenose ex indicatione vitali indizierten Tracheotomie gedacht.

Ferner ist die Linderung der Schluckschmerzen von der grössten Wichtigkeit, damit der Kranke sich durch reichliche Nahrungsaufnahme bei Kräften erhalten kann. Ist der Schmerz durch Infiltration oder Ulzeration der Epiglottis bedingt, so muss dieser Teil mit geeigneten schneidenden Zangen oder Guillotinen abgetragen werden. Dass danach kein Verschlucken eintritt, solange die Taschenlippen funktionsfähig sind, wurde bereits erörtert, und bei der Indikationsstellung zur Amputation der Epiglottis muss deshalb der Zustand der Taschenlippen berücksichtigt werden. Bei Infiltration der ary-epiglottischen Falten und der Giessbeckengegend haben sich auch mir die von M. Schmidt eingeführten Scherenschnitte durch das infiltrierte Gewebe als recht nützlich erwiesen; der Schmerz verschwindet darauf fast immer auf 3 bis 8 Tage, und die Wiederholung des Eingriffes wird gut ertragen.

Anders hat man vorzugehen, wenn das Blossliegen von Nervenendigungen in den Geschwüren den Schmerz verursacht. Hier erzeugt die Ätzung mit nicht oder schwach verdünnter Milchsäure deckende Schorfe, die den Schmerz beseitigen. Ebenfalls gut wirkt Aufblasen von Orthoform oder Morphium in Substanz kurz vor der Nahrungsaufnahme. Ein vortreffliches Verfahren, um die Schluckschmerzen auf bis 2—4 Wochen zu beseitigen oder wenigstens zu lindern, ist die Alkoholinjektion in die Nachbarschaft des sensiblen Astes des Nervus laryngeus superior („Daueranalgesie" nach Rud. Hoffmann).

Die Injektion soll den Nerven treffen, wo er durch die Membrana hyo-thyreoidea geht; da er hier druckempfindlich ist, so kann man seine Lage ermitteln, wenn man bei dem liegenden Kranken in dem Raume zwischen Zungenbein und oberem Schildknorpelrande mit dem Zeigefinger streichend drückt, während der Kehlkopf von der anderen Seite her gestützt wird. Hat man den Schmerzpunkt gefunden, so hält man den Nagel des palpierenden Fingers so,

dass der Schmerzpunkt gerade vor ihm liegt. Dort sticht man die Nadel senkrecht zur Hautfläche $1^1/_2$ cm tief ein und bewegt sie tastend, bis der Kranke einen lebhaften Schmerz im Ohre empfindet. Nun wird die Nadel in ihrer Lage festgehalten, und die mit 45° warmem 85%igem Alkohol gefüllte Spritze aufgesetzt. Schon die erste geringe Dosis Alkohol erregt heftigen Ohrschmerz; ist dieser abgeklungen, was der Kranke durch Handaufheben melden soll, weil Sprechen die Nadel verrücken könnte, so spritzt man weiter. Erregt eine weitere Dosis Alkohol keinen Schmerz mehr, so zieht man die Nadel heraus und deckt die Stichwunde mit einem Pflaster, ohne dabei einen Druck auszuüben.

Auch eine Biersche Staubinde um den Hals, die mit Achselbändern unter der Höhe des Kehlkopfes fixiert wird, lindert die Schluckschmerzen (Grabower).

Neben der Anwendung aller dieser Methoden und Mittel gegen den Schluckschmerz hat man für eine Kost zu sorgen, die das kranke Gewebe möglichst wenig reizt. Dazu gehören kohärente plastische Bissen: Stücke Butter oder dicke (4 Tage gestandene) Milch, Fleischgelee, rohe Eier, Austern. Flüssige Nahrung wird oft schmerzlos geschluckt, wenn sie in Bauch- oder Seitenlage durch eine Röhre eingesogen wird. Manche Kranke ertragen auch die Sondenfütterung gut. Sub finem vitae braucht man mit der subkutanen Anwendung von Morphium nicht zurückzuhalten.

Der Lupus

des Kehlkopfs findet sich meist neben Nasen- und Schlundlupus (s. S. 100 und 164), sehr selten allein.

Er befällt vorzugsweise den Kehlkopfeingang, namentlich die Epiglottis, die bisweilen um das Doppelte bis Vierfache verdickt und mit zahllosen kleinen und grösseren Höckerchen bedeckt erscheint. Gleiche Veränderungen zeigen namentlich oft die ary-epiglottischen Falten. Der ganze Kehlkopfeingang kann durch die Schwellung so verengert werden, dass die Atmung behindert wird. Durch Zerfall der Knötchen entstehen flache, konfluierende Geschwüre.

Schluckschmerzen sind beim Kehlkopflupus seltener, und wenn vorhanden, geringer als bei der gewöhnlichen Tuberkulose des Kehlkopfeinganges.

Prognose. Der Kehlkopflupus führt häufig zum Tode, heilt aber auch recht oft durch eine gründliche Behandlung, ja manchmal spontan, mit Hinterlassung narbiger Schrumpfungen der Epiglottis und Narbenstenosen im Kehlkopfe (s. S. 196).

Die Behandlung ist im wesentlichen nach den bei der Kehlkopftuberkulose gegebenen Vorschriften auszuführen. Besonders wirksam pflegt die galvanokaustische Zerstörung der einzelnen Knötchen zu sein, und die Abtragung der kranken Epiglottis ist nicht selten erforderlich. Die auf S. 100 und 163 angegebene innerliche Jodbehandlung unterstützt nach meiner Erfahrung die Heilung in unverkennbarer Weise.

Die Aktinomykose

ist bisher fast nur aussen am Kehlkopfe beobachtet worden.

Gewöhnlich sass die aktinomykotische Infiltration dem Schildknorpel äusserlich auf, und in vorgeschrittenen Fällen bildete sich dabei ein kollaterales Ödem im Kehlkopfe.

Solche Fälle sind häufiger als man bisher glaubte; ich habe in Rostock in 8 Jahren 7 gesehen und 6 davon operiert. Auch aus Heidelberg (Mündler) und aus München (Hoffmann) sind solche Fälle beschrieben worden. Man wird sie wohl allerorts finden, wenn man sie zu erkennen gelernt hat.

Die Diagnose ist leicht, wenn eine brettharte, nicht oder wenig druckempfindliche, in wenigen Wochen ohne Fieber entstandene, breite Schwellung dem Schildknorpel aufsitzt. Kommt es dabei zur Abszess- und Fistelbildung, so ist der Nachweis von Aktinomykosedrusen im Eiter leicht.

Fig. 112.
Ulzerierter Kehlkopfeingang eines an Syphilis gestorbenen jungen Mannes. Präparat aus der Sammlung des pathologischen Institutes in Rostock.

Behandlung. Spaltung und Ausschabung der Fisteln und Abszesse und Exzision des schwieligen Gewebes führt in Verbindung mit einer Jodkalikur zur Heilung.

Nur in zweien von meinen sechs operierten Fällen hat ein Rezidiv eine Nachoperation nötig gemacht, und zwar einmal nach 3 Monaten und einmal nach 2 Jahren.

Die Syphilis

befällt den Kehlkopf selten im sekundären, aber sehr häufig im tertiären Stadium.

Im sekundären Stadium klagen die Kranken bisweilen neben den Schluckschmerzen

Fig. 113.

Derselbe Kehlkopf wie in Fig. 112, aufgeschnitten. Auch das Innere des Kehlkopfes ist ulzeriert.

über Heiserkeit. Man findet dann neben der Angina (s. S. 165) die Kehlkopfschleimhaut einschliesslich der Stimmlippen gerötet und hier und da wie mit einem grauen, schleierartig durchscheinenden Belage bedeckt.

Das tertiäre Stadium manifestiert sich im Kehlkopfe durch gummöse Infiltrationen und Tumoren, die geschwürig zerfallen, wobei es nicht selten zu Perichondritis mit allen ihren Folgezuständen (s. S. 195) kommt. Bald wird der Kehlkopf allein befallen, bald greift die Krankheit vom Schlunde her (s. S. 165) auf die Epiglottis und den Kehlkopf über.

Die gummöse Infiltration beschränkt sich nicht immer auf den Eingang und das Innere des Kehlkopfs, sondern führt oft auch äusserlich zu ausgebreiteten Verdickungen am Schild- und Ringknorpel, die sich auch aussen und innen auf die Luftröhre fortsetzen und sogar bis zur Bifurkation herabsteigen können. An der Kehlkopfschleimhaut sehen die gummösen Erkrankungen und die durch ihren Zerfall entstandenen Geschwüre so aus, wie die auf S. 165 beschriebenen gleichartigen Veränderungen im Schlunde.

Die Heilung erfolgt mit Gewebsdefekten, namentlich mit Defekten oder gänzlichem Verluste der Epiglottis, und mit Verwachsungen und schrumpfenden Narbenbildungen (s. S. 196), die sowohl zur Stenose als auch zur dauernden Stimmstörung führen können.

Fig. 114.
Lepra laryngis. Kehlkopf von hinten aufgeschnitten. Präparat aus der Sammlung des pathologischen Institutes in Rostock.

In einem meiner Fälle war die rechte Stimmlippe mit dem Musculus vocalis völlig zerstört worden, und der frei in das Kehlkopflumen ragende Processus vocalis des Giessbeckenknorpels legte sich beim Intonieren quer über die linke Stimmlippe; durch den Verlust des M. vocalis war die Wirkung des M. cricoarytaenoideus lateralis uneingeschränkt.

Über die Unterscheidung von den tuberkulösen und lupösen Ulzerationen gilt das gleiche wie bei der Schlundsyphilis (s. S. 197). Die Unterscheidung vom Krebse wird bei diesem besprochen.

Die Therapie unterscheidet sich nicht von der der Schlundsyphilis (s. S. 167). Über die Behandlung der narbigen Stenosen s. S. 197.

Lepra und Sklerom.

Die Lepra zeigt im Kehlkopfe im wesentlichen die gleichen Eigentümlichkeiten wie in der Nase (s. S. 102) und im Schlunde (s. S. 167). Sie beginnt im Kehlkopfe gewöhn-

lich an der Epiglottis in Gestalt einer kleinknotigen Infiltration und kann allmählich den ganzen Kehlkopf ergreifen und durch die Schwellung so verengern, dass die Tracheotomie nötig wird. So geschah es bei einem in Rostock verstorbenen Leprösen, dessen Kehlkopf in Fig. 114 abgebildet ist. Nach längerem Bestehen zerfallen die Knoten geschwürig und die Geschwüre können mit Hinterlassung von stenosierenden Narben spontan heilen. Die Diagnose ist leicht, da der Kehlkopf erst befallen zu werden pflegt, wenn die Krankheit längst an ihren auffälligen Erscheinungen im Gesichte, an der Nase (s. S. 102) und der äusseren Haut erkannt ist.

Auch das Sklerom pflegt bereits an seinen charakteristischen Veränderungen in der Nase (s. S. 102) und im Schlunde (s. S. 167) erkannt zu sein, wenn es im Kehlkopfe auftritt. Sehr selten erscheint es im Kehlkopfe primär. Hier kann es im Anfange mit einer Laryngitis sicca (s. S. 191) verwechselt werden, bis später die charakteristischen hypoglottischen Schwellungen hinzutreten. Manchmal führt es zur teilweisen Verwachsung der Stimm- und Taschenlippen.

Für die Bekämpfung der skleromatösen Kehlkopfstenose gilt das auf S. 197 Gesagte.

Leukämische und pseudoleukämische Infiltrate.

Die seltene Erkrankung des Kehlkopfs bei Leukämie und Pseudoleukämie besteht in diffusen flachen Infiltraten. Bei einem pseudoleukämischen Kinde sah ich solche Infiltrate eine Kehlkopfstenose herbeiführen. Der Fall ist von Stieda beschrieben worden. Eine Therapie ist bei der letalen Prognose der ursächlichen Erkrankung aussichtslos.

6. Die Geschwülste des Kehlkopfs.

Diejenigen gutartigen Geschwülste im Kehlkopfe, die meist solitär auftreten, bezeichnet man gewöhnlich als Kehlkopfpolypen. Die grosse Mehrzahl derselben sind

Fibrome.

Die Fibrome können an allen Orten im Kehlkopf auftreten, sitzen aber gewöhnlich an der Stimmlippe und bevorzugen hier den Rand in der Mitte der Pars ligamentosa, also etwa an der Grenze zwischen dem vorderen und dem mittleren Drittel der ganzen Stimmlippenlänge. Da an dieser Stelle ein Schwingungsknoten liegen soll, der bei der Stimmbildung einer besonders starken Reizung ausgesetzt ist, darf man vermuten, dass sich die Fibrome oft infolge einer Überanstrengung der Stimme ausbilden.

Mit dieser Annahme stimmt auch die klinische Erfahrung in manchen Fällen gut überein. Man sieht nämlich bei Kindern, die ihre Stimme beim Spielen überanstrengen, bisweilen je ein kleines Knötchen an den Rändern beider Stimmlippen genau an der beschriebenen Stelle auftreten (Kinderknötchen) mit Heiserkeit als Folge. Histologisch erweisen sich solche Knötchen gewöhnlich als kleine Fibrome, doch kommen da auch Retentionszystchen vor. Die gleichen Gebilde treten auch bei Erwachsenen,

die mit falschem Ansatz singen, auf (Sängerknötchen). Schonen die Kinder ihre Stimme und lernen die Sänger den richtigen Ansatz, so bilden sich die Knötchen in der Regel zurück.

Grössere Fibrome (die gewöhnlichen sogenannten Kehlkopfpolypen) sind meist nur einseitig vorhanden. Heutzutage werden sie selten grösser als ein Hanfkorn, da sie bei der besseren laryngoskopischen Ausbildung der Ärzte frühzeitig erkannt werden. Sie entspringen nicht immer genau vom Rande der Stimmlippe, sondern bisweilen auch von der Ober- oder Unterseite, und auch nicht immer an der oben beschriebenen Stelle. Sitzen sie, was das Häufigste ist, breitbasig am Stimmlippenrande, so werden sie bei der Phonation zwischen die Stimmlippen eingeklemmt und erleiden dadurch Quetschungen, die Blutungen in das Gewebe zur Folge haben können.



Fig. 115.

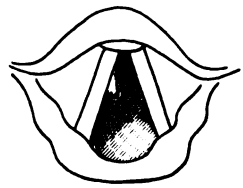

Fig. 116.

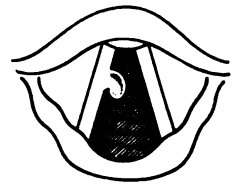

Fig. 117.

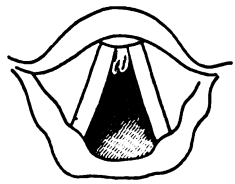

Fig. 118.

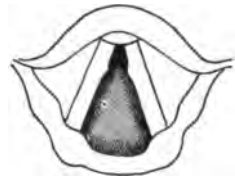

Fig. 119.

Fig. 115—118 Kehlkopffibrome: Fig. 115 Sitz an der oberen Fläche, Fig. 116 an der unteren Fläche, Fig. 117 am Rande der Stimmlippe, Fig. 118 unter der Kommissur der Stimmlippen. Fig. 119 Sängerknötchen.

Das Symptom der Fibrome ist eine allmählich zunehmende Stimmstörung. Gestielte Fibrome, die unterhalb des Stimmlippenrandes entspringen, werden beim Phonieren nicht immer zwischen die Stimmlippen eingeklemmt und verursachen deshalb oft erst dann Heiserkeit, wenn sie verhältnismässig gross geworden sind.

Die laryngoskopische Diagnose ist in der Regel leicht, doch können am Stimmlippenrande hängende Schleimklümpchen leicht für kleine Fibrome gehalten werden, da letztere bisweilen ein schleimartig glasiges Aussehen haben. In zweifelhaften Fällen muss man deshalb den Kranken husten lassen und dann nochmals untersuchen. Grössere Fibrome zeigen oft eine mehr rötliche oder, wenn Blutungen in ihr Gewebe erfolgt waren, stark rote Farbe.

Die Behandlung besteht in der Abtragung der Geschwulst in Kokain-Anästhesie unter Anwendung der indirekten oder der direkten Laryngoskopie mit geeigneten Kehlkopfzangen. Der entfernte Polyp muss histologisch untersucht werden, da tuberkulöse Tumoren den Fibromen bisweilen täuschend ähnlich sehen. Nach der Entfernung des Polypen muss der Kranke 3—6 Tage lang schweigen. Eine Nachbehandlung ist nicht erforderlich. Rezidive sind sehr selten.

Andere gutartige, solitär auftretende Kehlkopfgeschwülste.

Die selteneren Lymphangiome des Kehlkopfes gleichen im Spiegelbilde im wesentlichen den Fibromen. Hämangiome lassen sich von hämorrhagischen Fibromen klinisch nicht unterscheiden. In bezug auf Prognose und Therapie gilt von diesen Kehlkopfgeschwülsten alles, was von den Fibromen gesagt wurde.

Adenome, Myxome und Lipome sind im Kehlkopf äusserst selten. Etwas häufiger findet man Zysten, besonders auf der lingualen Seite der Epiglottis.

Über Chondrome s. u.

Papillome.

Die Papillome nehmen unter den sogenannten gutartigen Kehlkopfgeschwülsten eine besondere Stellung ein, denn sie zeigen eine grosse Neigung zu lokalen Rezidiven, treten in der Regel multipel auf und können hierdurch und durch ihr schnelles Wachstum zu Atemnot und Erstickung führen.

Man findet sie in allen Lebensaltern. Bei Kindern sind sie nächst den Kinderknötchen die häufigsten Kehlkopfgeschwülste.

Die Ursache ihrer Entstehung ist unbekannt. Einmal sah ich sie bei einem Kinde nach Scharlach und einmal bei einem jungen Manne während des Bestehens einer sekundären Syphilis auftreten; vielleicht handelte es sich da um zufälliges Zusammentreffen. Mitunter verbirgt sich bei Erwachsenen unter Papillomwucherungen die Tumorform der Tuberkulose (eigene Beobachtung) oder ein Karzinom.

Die Symptome der Papillome sind Heiserkeit mit langsam zunehmender laryngealer Dyspnoe (s. S. 196).

Die Diagnose ist nicht schwer. Bei Kindern muss chronische Heiserkeit den Verdacht auf Kinderknötchen oder Papillome erwecken; tritt allmählich Atemnot hinzu, so handelt es sich fast ausnahmslos um Papillome. Im Spiegelbilde erscheinen die Papillome als weisse, hellrötliche oder graurote, selten dunkelrote, höckerige, bisweilen blumenkohl-, trauben- oder hahnenkammähnliche Geschwülste, die einzeln oder in Mehrzahl auftreten, von den Stimm- wie Taschenlippen, aber auch von anderen Stellen entspringen und das Kehlkopflumen so ausfüllen können, dass

man gar nicht begreift, wie die Atemluft noch freien Weg durch die Enge findet.

Prognose und Therapie. Das oft multiple Auftreten und das schnelle Wachstum der Papillome bringt, namentlich bei kleinen Kindern, die Gefahr der Erstickung. Deshalb tracheotomiere man bei eingetretener Dyspnoe sogleich, falls man nicht die zur schnellen intralaryngealen Entfernung der Tumoren nötige Fertigkeit hat. Die Ausschaltung der phonatorischen und respiratorischen Schädigungen des kranken Kehlkopfs durch die Tracheotomie hat gar nicht selten eine Rückbildung, ja manchmal ein völliges Verschwinden der Papillome zur Folge. Ist durch die Tracheotomie die Lebensgefahr beseitigt, so kann man in Ruhe den Kehlkopf von den Papillomen befreien. Dazu ist der Lörische Katheter mit seitlichen Löchern geeignet; man kann mit ihm die Geschwülste, die sich in die Löcher drängen, ausschaben, ohne normales Gewebe zu verletzen. Auch mit Kehlkopfpolypenzangen kann man die Papillome selbst bei kleinen Kindern leicht auspflücken: wenn es nur gelingt, mit der Zange, geleitet durch die Rinne der Epiglottis, in den Kehlkopfeingang zu gelangen, so dürfen wir zufassen, auch wenn wir die Geschwülste nicht sehen; ein leichter Zug an der Zange reisst dann gefasste Papillome sofort ab, während gesunde Teile dem Zuge nicht nachgeben und wieder losgelassen werden können.

Fig. 120.
Kehlkopfpapillom, von der linken Taschenlippe entspringend.

In manchen Fällen ist die Entfernung der Papillome unter Anwendung der direkten Laryngoskopie leichter als mit Hilfe der indirekten, namentlich wenn sie unter den Stimmlippen sitzen.

Eine sehr fatale Sache ist es, dass die Papillome sehr häufig und oft durch Jahre hindurch schon wenige Wochen nach ihrer Entfernung rezidivieren.

Dem oben erwähnten jungen Manne, der in Anschluss an eine sekundäre Lues multiple Papillome bekommen hatte, habe ich innerhalb eines Jahres 71 hanfkorn- bis erbsengrosse Tumoren aus dem Kehlkopfe geholt; dann haben meine Assistenten in den folgenden Jahren die Zahl auf 120 gebracht, und schliesslich wurde dem Kranken und uns Ärzten das Zählen der vielen noch folgenden zu langweilig. Erst nach sieben Jahren kam kein Rezidiv mehr.

Nach dieser Erfahrung habe ich mir die Beobachtung von Dundas Grant, Hutton und Killian zunutze gemacht, die das Ausbleiben der Rezidive unter Einfluss lange fortgesetzter starker innerlicher Gaben von Arsenik konstatieren konnten. In einer ununterbrochenen Reihe von 12 von mir selbst operierten Fällen habe ich diese Kur eingeleitet; 8 davon bekamen kein Rezidiv, zwei haben sich der Beobachtung entzogen und bei zweien blieb die Kur völlig wirkungslos. Weitere Erfahrungen über die Wirksamkeit des Arsens in solchen Fällen sind demnach noch erwünscht. Bei Erwachsenen begann ich mit zweimal täglich 1 Milligramm in Form der Granula und stieg innerhalb 14 Tagen allmählich bis zu

täglich dreimal 3 Milligramm, welche Dosis dann wochen- und monatelang beibehalten wurde. Bei kleinen Kindern verwendete ich eine mit der dreifachen Menge Wasser verdünnte Fowlersche Lösung und begann mit dreimal täglich einem Tropfen dieser Mischung. Ein zu schnelles Ansteigen der Dosis verrät sich durch Appetitlosigkeit. Das Mittel muss stets zusammen mit der Mahlzeit gegeben werden.

In der vorlaryngoskopischen Zeit räumte man die Papillome mittelst der Laryngofissur in einer Sitzung aus. Doch haben schon die reichen Erfahrungen von Bruns (Vater und Sohn), die bald per vias naturales, bald mittelst der Laryngofissur operierten, ferner einige statistische Erhebungen übereinstimmend gezeigt, dass das Verfahren per vias naturales sowohl in Hinsicht auf das Rezidivieren wie auch auf die Vermeidung von Stenosen und Stimmschädigungen weit bessere Resultate zeitigt, als die Laryngofissur, und alle auf diesem Gebiete Erfahrenen stimmen dem bei.

Dass die Laryngofissur die Rezidive nicht verhindert, zeigt am besten ein Fall, den Clubbe mitgeteilt hat: ein Knabe war, als er das 5. Lebensjahr vollendet hatte, bereits 17mal (!) thyreotomiert worden und hatte dadurch eine unüberwindliche Narbenstenose bekommen, die ihn nun zwingt, zeitlebens die Trachealkanüle zu tragen!

Wenn ich also die Laryngofissur zur Entfernung von Kehlkopfpapillomen heutzutage nicht mehr für empfehlenswert halte, so ist damit nicht gesagt, dass jeder Versuch, den Papillomen von aussen beizukommen, vergeblich sei. Ich möchte es vielmehr mit Navratil als unerlässlich bezeichnen, dass man jedesmal, wenn man wegen drohender Erstickungsgefahr durch Papillome die Crico-Tracheotomie ausführt, auch sogleich versucht, von der Operationswunde aus die etwa subglottisch gelegenen Papillome zu entfernen.

Bei einem $3^1/_2$jährigen Kinde, das nur unterhalb der Stimmlippen Papillome hatte, habe ich mir diese durch die Cricotomie, ohne Thyreotomie und ohne Tracheotomie, leicht zugänglich machen können. Die sogleich vernähte Wunde heilte reaktionslos, und unter der Einwirkung einer Arsenikkur (s. oben) blieben Rezidive bis zur letzten Kontrolle, d. i. vier Jahre nach der Operation, aus.

Zwischen den gut- und bösartigen Kehlkopftumoren sind die seltenen

Knorpelgeschwülste

einzureihen.

Unzweifelhaft gutartig sind die einfachen Chondrome, sowie die zapfenartigen Ekchondrosen, die bisweilen an den Giessbeckenknorpeln auftreten. Drei Fälle der letzteren Art habe ich durch eine Reihe von Jahren unverändert bestehen sehen; sie sind von Witte und von Landwehrmann beschrieben worden.

Bei den Fibro- und Myxochondromen ist die Gutartigkeit zweifelhaft, und die Chondrosarkome sind sicher bösartig. Klinisch zeigen sich diese drei Arten von Mischgeschwülsten übereinstimmend als breitbasige, oft langsam, aber immer stetig wachsende Tumoren an der Innen- oder Aussenseite des Schild- oder Ringknorpels, selten an der Epiglottis. Sitzen sie innen im Kehlkopfe, so können sie zur Erstickung führen, gehen sie von der pharyngealen Seite der Ringknorpelplatte aus, so bereiten sie ein ernstes Schluckhindernis.

Die einfachen Chondrome sind im Kehlkopfe mit dünner, blasser Schleimhaut glatt überzogen und erweisen sich bei der Sondenpalpation knorpelhart, während die genannten Mischgeschwülste lediglich Knorpelinseln zwischen weichem Gewebe enthalten können, deshalb oft weich erscheinen und, wenn sie im untersten Teile des Kehlkopfs sitzen, leicht mit einer versprengten Schilddrüse verwechselt werden.

Die Behandlung der zweifelhaft oder sicher bösartigen Knorpelgeschwülste kann nur operativ sein; zur Entfernung der innen im Kehlkopf sitzenden genügt manchmal die Laryngofissur; bei einem Fibrochondrom sah ich nach dieser Operation eine Dauerheilung. In anderen Fällen ist die partielle oder totale Kehlkopfexstirpation nötig.

Von bösartigen Geschwülsten kommt im Kehlkopfe am häufigsten

das Karzinom

vor. Es kann, wie auf S. 174 beschrieben und abgebildet wurde, vom Hypopharynx, ferner von der Zunge her auf und in den Kehlkopf übergreifen, oder im Kehlkopfe selbst entstehen.

Wir finden es fast nur bei älteren Leuten, etwa vom 35. Jahre an, doch habe ich es einmal schon im 20. Jahre beobachtet. Es tritt im Kehlkopfe fast ausnahmslos als primärer Tumor auf, der nur sehr selten Metastasen in anderen Organen herbeiführt. Am häufigsten sind Epitheliome, Plattenepithelkrebse mit reichlicher Verhornung, bisweilen auch Zylinderepithel- oder Drüsenepithelkrebse. Sitzt die Geschwulst an den Stimm- oder Taschenlippen, so kommt es nicht immer zu Schwellungen der regionären Lymphdrüsen, am ehesten wird noch die Glandula praelaryngealis (s. Fig. 121) befallen. Bei höherem Sitze, am Kehlkopfeingange, treten Lymphdrüsenschwellungen am Halse in grösserer Zahl und häufiger auf.

Symptome und Verlauf. Der Kehlkopfkrebs verläuft im Anfange oft völlig symptomlos. Das erste Zeichen ist gewöhnlich eine leichte Heiserkeit, die um so weniger beachtet zu werden pflegt, als es sich um gesund aussehende, sogar kräftige Leute handeln kann, denen jedes Krankheitsgefühl fehlt. Es kann nicht dringend genug geraten werden, dauernd heisere Leute von mehr als 35 Jahren für krebsverdächtig zu halten und sorgfältig mit dem Kehlkopfspiegel zu untersuchen. In so frühen Stadien ist freilich der Befund noch gering und selten für eine bestimmte Diagnose verwertbar. Mitunter sieht man neben Erscheinungen eines chronischen Katarrhs eine knötchenartige Verdickung oder einen papillomartigen Auswuchs an einer Stimmlippe. Mitunter zeigt sich die eine Stimmlippe gerötet, was kaum beim einfachen Katarrh, sondern fast nur nach Verletzungen und bei ernsterer Erkrankung (Karzinom, Tuberkulose, Lues) vorkommt. Eine leichte Bewegungsstörung der einen Stimmlippe spricht, wenn auch nicht absolut für Krebs, so doch mindestens für eine ernstere Erkrankung. Die Rötung oder Bewegungsbeschränkung einer Stimmlippe kann mit-

unter ein ganzes Jahr und darüber unverändert bestehen, ohne dass irgend eine weitere Veränderung im Kehlkopfbilde dazukommt, und ohne dass irgend eine Störung des Allgemeinbefindens bemerkbar wird; freilich wendet sich die Sache dann oft ganz plötzlich zum Schlimmeren.

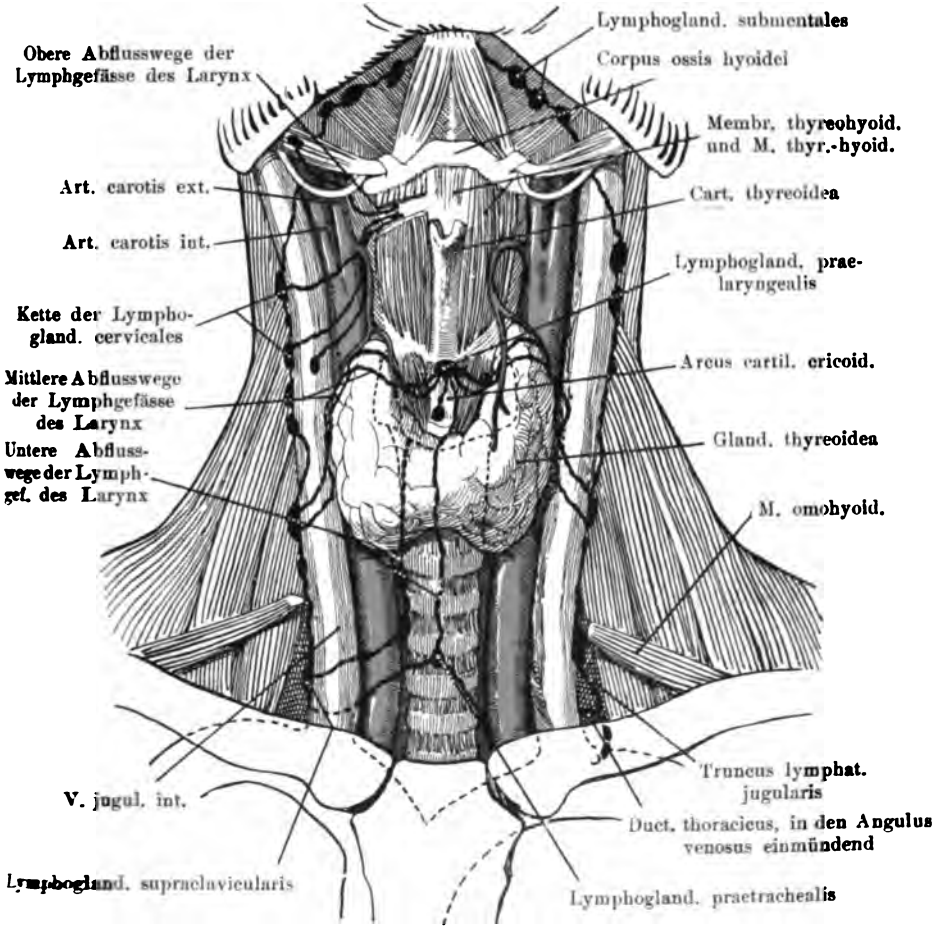

Fig. 121.

Abflusswege der Lymphe aus dem Larynx, mit den regionären Lymphdrüsen.

Fast immer geht das Wachstum der Geschwulst gleichzeitig in die Tiefe der Gewebe und in das Lumen des Kehlkopfs hinein (vgl. Figg. 122 u. 126). Damit steigert sich die Heiserkeit, und es entwickelt sich langsam eine Verengerung des Luftweges, die sich meist zuerst durch ein inspiratorisches Stenosengeräusch erkennbar macht.

Fig. 122.
Karzinom der vorderen Kehlkopfwand. Kehlkopf hinten aufgeschnitten. Präparat aus der Sammlung des pathologischen Institutes in Rostock.

Fig. 123.
Derselbe Kehlkopf wie in Fig. 122, sagittal aufgeschnitten.

Alle diese gewöhnlichen Anfangssymptome haben wir ausführlich geschildert, weil ihre Kenntnis für den Hausarzt äusserst wichtig ist; denn das Schicksal des Kranken hängt an der frühzeitigen Diagnose.

Im weiteren werden die Befunde im Kehlkopfe so verschiedenartig, dass sie nicht alle ausführlich beschrieben werden können.

Bald früher, bald später pflegt sich ein Zerfall der Geschwulst einzustellen; es kommt zur Geschwürsbildung und durch Sekundärinfektion von den Geschwüren aus zu Ödemen und perichondritischen Abszessen, die die Stenose vermehren und zur Knorpelnekrose führen. Dann durchwuchert die Geschwulst auch die Kehlkopfwand nach aussen. Je nach Sitz und Ausdehnung der Geschwulst treten Schluckhindernisse und Schluckschmerzen, manchmal auch spontane Schmerzen auf, die so ausstrahlen, wie es bei der Tuberkulose beschrieben wurde (s. S. 201). Mitunter ist dem (sonst nicht charakteristischen) Auswurfe Blut beigemengt, und in manchen Fällen stellt sich ein abscheulich stinkender Atem ein.

Das Allgemeinbefinden leidet meist erst

sehr spät, und der Tod durch Blutung, Schluckpneumonie oder Erstickung tritt oft ein, bevor sich eine deutliche Krebskachexie ausbilden konnte.

Fig. 124.
Karzinom der linken Hälfte und der ganzen Hinterwand des Kehlkopfs, von der pharyngealen Seite aus gesehen. Präparat aus der Sammlung des pathologischen Institutes in Rostock.

Die Diagnose ergibt sich aus den eben geschilderten Symptomen und dem beschriebenen Spiegelbefunde in vorgeschritteneren Fällen leicht.

Im Beginne der Erkrankung muss dauernde Heiserkeit bei Leuten im Alter von mehr als 35 Jahren, sowie Schwerbeweglichkeit oder Rötung eines Stimmbandes Verdacht auf Krebs erregen, während Rötung beider Stimmbänder mehr für eine chronische Laryngitis spricht.

Fig. 125.
Derselbe Kehlkopf wie in Fig. 124, sagittal durchschnitten.

Mitunter kann die Unterscheidung von Syphilis oder von Tuberkulose schwer sein, namentlich bei den ersten Untersuchungen oder wenn Ödeme und perichondritische Schwellungen den Tumor verdecken. Man lasse sich dann nicht allzusehr durch das Aussehen der Geschwülste und Geschwüre leiten, denn auch die besten Beschreibungen der

dreierlei Geschwür- und Geschwulstarten, die differential-diagnostisch in Betracht kommen, sind für den Unerfahrenen kein sicheres Hilfsmittel. Vielmehr muss die Diagnose durch die mikroskopische Untersuchung exstirpierter Stücke des kranken Gewebes, bzw. durch die Jodprobe gesichert werden. Gibt man dem Kranken 14 Tage lang täglich 3—5 g Jodkali, und zeigt sich dann ein sehr deutlicher Rückgang der Geschwulst und eine sehr deutliche Besserung der Geschwüre, so handelt es sich um Syphilis. Um keine Zeit zu verlieren, wird man schon vor Ablauf der 14tägigen Jodprobe Gewebsstücke zur mikroskopischen und bakterioskopischen Untersuchung entnehmen. Hierbei ist zu beachten, dass die Probestücke möglichst aus der Tiefe des kranken Gewebes zu entnehmen sind, dass ein negativer Befund nicht gegen Krebs entscheidet, und dass die Spirochaete pallida in tertiär syphilitischen Produkten oft vermisst wird.

Auch Alter, Anamnese und vollständige Untersuchung des Kranken geben uns differential-diagnostische Hilfsmittel an die Hand, doch sind dieselben nicht absolut entscheidend, da auch jugendliche Leute, wenngleich selten, an Krebs erkranken, und da der Krebs auch bei Syphilitischen und Tuberkulösen auftreten kann.

Therapie. Die einzige Möglichkeit, den Tod von dem am Kehlkopfkrebse Leidenden abzuwenden, liegt in der operativen Beseitigung der Geschwulst.

Je früher die Operation vorgenommen wird, desto mehr Aussicht auf dauernden Erfolg gewährt sie.

Die intralaryngeale Entfernung des Kehlkopfkrebses unter Leitung des Spiegels ist nur bei wenigen kleinen und zirkumskripten Krebsen mit dauerndem Erfolge ausgeführt worden; sie wird immer eine gefährliche Spielerei bleiben.

Die nötigen äusseren Operationen, die früher in der allgemeinen Narkose ausgeführt werden mussten, sind in den letzten Jahren durch die Anwendung der Lokalanästhesie einfacher und weniger gefährlich geworden.

Bei noch kleinen, einseitig sitzenden, mehr in das Kehlkopflumen als in die Gewebe eingedrungenen Krebsen genügt zur Exstirpation meist die Thyreotomie mit sofortigem Wiederverschlusse des Kehlkopfes (Butlin, Semon u. a.). Auch funktionell gibt diese Methode ganz vorzügliche Resultate. Grössere Ausdehnung der Geschwulst erfordert die partielle oder die totale Kehlkopfexstirpation, deren Methoden in den Lehrbüchern der Chirurgie nachzulesen sind.

Die Resultate der Totalexstirpation sind namentlich durch die Verhütung der Schluckpneumonie bedeutend besser geworden als sie früher waren; dieser Vorteil wird dadurch erreicht, dass man die Trachea quer durchtrennt und in die äussere Haut einnäht.

Früher hat man nach der Totalexstirpation grossen Wert darauf gelegt, den Operierten die Sprache mittelst eines künstlichen Kehlkopfs wieder zu verschaffen. Es erfordert aber zu viel exspiratorischen Kraftaufwand, um diese Apparate zum Tönen zu bringen, so dass die Kranken das Instrument gern weglegen. Viele Operierte lernen Luft in die Speiseröhre einzusaugen und mittelst ihr an den Narben im Schlunde Geräusche hervorzubringen, die in Schlund und Mund sprachartig moduliert werden.

Nicht mehr operieren sollte man den Kehlkopfkrebs, wenn er bereits stark auf den Pharynx, den Ösophagus oder die Zunge übergegriffen hat. Technisch kann man ja auch solche Schwierigkeiten überwinden, aber

Fig. 126.

Karzinom, aus dem Hypopharynx über die rechte Giessbeckengegend in den Kehlkopf einwuchernd. Kehlkopf vorn aufgeschnitten. Präparat aus der Sammlung des pathol. Institutes in Rostock.

Rezidive bleiben dann fast nie aus, und im günstigsten Fall leidet der Kranke sehr unter den Defekten der Zunge und des Eingangs der Speiseröhre. Verzichtet man auf die Operation, so bleibt noch die Sorge für die Linderung der verschiedenen Beschwerden des Kranken mittelst Tracheotomie, Sondenfütterung und — als ultima ratio — Morphium übrig.

Im Vergleich mit dem Karzinome ist

das Sarkom

im Kehlkopfe selten.

Es tritt da als primäre Geschwulst in den verschiedensten Formen und Mischformen auf, am häufigsten als Spindelzellensarkom, auch bei jungen Leuten. Sein Lieblingssitz sind die Stimmlippen und nächst ihnen der untere Teil des Kehlkopfes. Es wächst mehr in polypösen Wucherungen in das Kehlkopflumen, als in die Tiefe des Gewebes, zeigt wenig Neigung zum geschwürigen Zerfalle und keine zur Komplikation mit Perichondritis. Metastasen, ja selbst regionäre Drüsenschwellungen, fehlen in der Regel.

In bezug auf Diagnose, Prognose und Therapie findet das beim Karzinom Gesagte sinngemässe Anwendung auf das Sarkom.

Eine besondere Form des Sarkoms,

das Lymphosarkom

greift vom Schlunde her oft auf den Kehlkopfeingang über. Vgl darüber S. 173.

Das Chondrosarkom wurde bereits auf S. 213 besprochen.

7. Die Störungen der Bewegung und des Gefühles im Kehlkopfe.

Bewegungsstörungen im Kehlkopfe entstehen nicht nur durch Erkrankungen der Kehlkopfnerven, sondern auch durch Schädigung der Kehlkopfmuskeln sowie durch mechanische Behinderungen der Stimmlippenbewegung. Da diese verschiedenen Prozesse im Spiegelbilde gewisse übereinstimmende abnorme Stimmlippenstellungen zur Folge haben können, empfiehlt es sich, zunächst die

Tätigkeit der Kehlkopfmuskulatur unter normalen und pathologischen Verhältnissen

zu besprechen.

Die Stimmlippen sind mit ihren beiden Enden an gegeneinander beweglichen Knorpeln befestigt. Diese Knorpel müssen also durch Muskelaktion fixiert sein, bevor die Spannung der Stimmlippen zustande kommen kann. Freilich ein Teil der Spannung wird schon allein durch die Fixation der Knorpel bewirkt.

Die hinteren Enden der Stimmlippen inserieren an den Processus vocales der Giessbeckenknorpel. Diese Knorpel sind aber in ihrer Artikulation mit der Ringknorpelplatte allseitig beweglich. In der Phonationsstellung werden sie, und mit ihnen die hinteren Ansätze der Stimmlippen, durch die gemeinsame Wirkung der Mm. crico-arytaenoidei postici und laterales, sowie durch den interarytaenoideus auf dem Ring-

knorpel fixiert. Da nun die vorderen Ansätze der Stimmlippen an dem gegen den Ringknorpel beweglichen Schildknorpel sitzen, so müssen auch noch Ring- und Schildknorpel gegeneinander fixiert werden, um eine Spannung der Stimmlippen möglich zu machen. Diese Fixation geschieht durch die beiden Mm. anteriores (cricothyreoidei), welche Ring- und Schildknorpel vorn einander nähern und dadurch der vorderen Insertion der Stimmlippen am Schildknorpel ein Widerlager schaffen.

Die so zustande kommende Fixation an ihren beiden Enden bringt auch eine Spannung der Stimmlippen mit sich, jedoch keine vollständige. Dies ist experimentell von Jörgen Möller überzeugend veranschaulicht worden und lässt sich auch leicht an einem der Leiche ent-

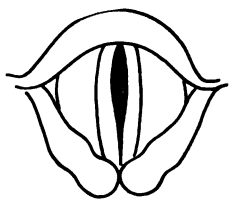

Fig. 127.

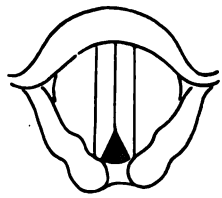

Fig. 128.

Fig. 129.

Fig. 130.

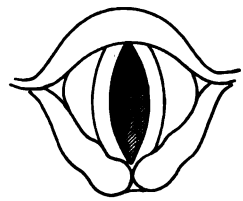

Fig. 131.

Fig. 127—131 Phonationsstellung bei Funktionsausfall bzw. Lähmung einzelner Kehlkopfmuskeln. Fig. 127 der Vocales (thyreo-arytaenoidei); Fig. 128 des Interarytaenoideus; Fig. 129 der Crico-arytaenoidei laterales; Fig. 130 der Vocales und des Interarytaenoideus; Fig. 131 der Vocales und der Crico-arytaenoidei laterales.

nommenen Kehlkopfe zeigen. Fixiert man bei diesem die Giessbeckenknorpel mit Nadeln auf der Ringknorpelplatte in Phonationsstellung und ersetzt dann die Wirkung der Mm. crico-thyreoidei, indem man Ring- und Schildknorpel vorn einander nähert, so gelingt es nicht, die Stimmlippen vollständig zu spannen: ihre Ränder klaffen zwischen den Enden der fest aneinander liegenden Processus vocales und den vorderen Ansätzen so, wie es in Fig. 127 abgebildet ist. Was hier zum vollständigen Stimmritzenschlusse, d. h. zur Herbeiführung der gegenseitigen Berührung der Stimmlippenränder in ihrer ganzen Länge, noch fehlt, ist die Tätigkeit der in den Stimmlippen selbst liegenden Mm. vocales (thyreo-arytaenoidei interni). Deshalb bezeichnet man das eben beschriebene

Spiegelbild, Fig. 127, als das des Funktionsausfalles bzw. der Lähmung der Mm. vocales.

Die hier noch fehlende vollständige und geradlinige Spannung wird erst durch eine Verkürzung der ganzen Stimmlippen erreicht, und diese Verkürzung ist die Wirkung der Mm. vocales. Sie kommt folgendermassen zustande: die in den Stimmlippen selbst liegenden Muskeln inserieren, wie diese, vorn am Schild- und hinten an den Giessbeckenknorpeln. Würden sie bei der Phonation allein in Tätigkeit treten, so müssten sie die vorderen und hinteren Ansatzpunkte der Stimmlippen einander nähern und damit die Stimmlippen erschlaffen. Da sie aber bei der Phonation zugleich mit den in ihrer Gesamtheit weit stärkeren Muskeln in Tätigkeit treten, welche ihre Ansätze zusammen mit den Kehlkopfknorpeln festlegen, so muss ihre Kontraktion die Stimmlippen verkürzen, d. h. in sich spannen. Dieser Verkürzung der Mm. vocales passen sich die elastischen Falten der Kehlkopfhaut, welche mit ihnen zusammen die Stimmlippen bilden, an. Die Mm. vocales sind also die eigentlichen Stimmlippenspanner, ja noch mehr als das: sie bestimmen auch die Form, Konsistenz und Elastizität der Stimmlippen und werden dadurch zu wahren Singmuskeln.

Aus dem Gesagten geht hervor, dass bei der Phonation sämtliche Kehlkopfmuskeln — die Vocales als Spanner der Stimmlippen, die übrigen als Fixatoren der Stimmlippenansätze — zusammenwirken.

Wir haben nun noch die Tätigkeit der Fixatoren im einzelnen genauer kennen zu lernen.

Der Crico-arytaenoideus lateralis dreht durch Zug am Processus muscularis den Processus vocalis des Giessbeckenknorpels mit der an ihm inserierenden Stimmlippe so nach innen, dass er in seiner ganzen Länge den der anderen Seite berührt und mit ihm den hintersten Teil der Glottis schliesst. Fehlt die Wirkung der beiden Laterales, so klafft die Stimmritze bei der Phonation in rhombenähnlicher Form (Fig. 129).

Der Interarytaenoideus bringt die hinteren Teile der Giessbeckenknorpel aneinander. Fehlt seine Wirkung, so klafft bei der Phonation die Stimmritze in ihrem hintersten Teile dreieckig (Fig. 128).

Kombinieren sich Funktionsstörungen zweier der bisher genannten Muskeln, so entstehen Bilder, wie sie in den Figg. 130 und 131 wiedergegeben sind. Sind aber alle Muskeln, die die Stimmlippen bewegen, ausser Funktion gesetzt, so treten diese in eine, nicht ganz zutreffend als Kadaverstellung bezeichnete Gleichgewichtslage, indem sie auch bei der Phonation etwa in der Respirations-

stellung verharren. Es ist dies das Bild der beiderseitigen kompletten Rekurrenslähmung (s. Fig. 138).

Die Wirkung der Crico-arytaenoidei postici als Helfer bei der Fixation der Giessbeckenknorpel besteht darin, dass sie die, durch den Interarytaenoideus und die Laterales aneinander gebrachten Knorpel nicht durch die Vocales nach vorn ziehen lassen. Auf die Wirkung der Postici als Glottisöffner kommen wir sogleich zurück.

Den Fixatoren der Giessbeckenknorpel stehen die Crico-thyreoidei als vordere Fixatoren gegenüber. Erlischt ihre Tätigkeit allein, so werden zwar bei der Phonation die Stimmlippen in ihrer ganzen Länge aneinander gebracht, bleiben aber wegen des Mangels der vorderen Fixation schlaff, so dass sie bei der Atmung wie Segel im Winde auf- und abgebläht werden, während ihnen die durch das Fehlen des einen Widerlagers uneingeschränkte Wirkung der Mm. vocales eine wellenförmige Kontur am freien Rande, sowie unregelmässige Vertiefungen und Falten auf der Fläche gibt. Das seltene Bild der Lähmung der Crico-thyreoidei hat im wesentlichen Mygind aufgehellt.

Die Mm. crico-arytaenoidei postici haben wir bereits als Mitfixatoren der Giessbeckenknorpel bei der Phonation kennen gelernt. Ihre Haupttätigkeit gilt aber der Respiration, denn sie sind die einzigen Öffner der Stimmritze. Zu diesem Zwecke wirken sie, indem sie die Giessbeckenknorpel auf ihren Gelenkflächen zur Seite ziehen. Ist ihre Funktion allein gestört, so überwiegen die Antagonisten und halten die Giessbeckenknorpel nebst Stimmlippen in der Medianstellung fest (Posticuslähmung, s. Fig. 135).

Genaueres über die Spiegelbilder bei ein- und beiderseitiger Recurrens- und Posticuslähmung findet sich weiter unten.

Mechanische und myopathische Stimmstörungen.

Nicht nur tiefgreifende Infiltrationen und Geschwülste des Kehlkopfs hindern die normale Stimmlippenfunktion, sondern auch oberflächliche Schleimhautkatarrhe, sei es dass sich geschwellte Schleimhautpartien an der Hinterwand zwischen die Giessbeckenknorpel einklemmen und den Schluss der Glottis in ihrem hintersten Teile unmöglich machen, wie es beim chronischen Katarrhe (s. S. 191) vorkommt, oder dass die katarrhalisch verdickte Schleimhaut die Bildung der zur klaren Stimme nötigen scharfen Stimmlippenkante verhindert.

Auch können, selbst bei geringen, oft kaum wahrnehmbaren Schleimhauterkrankungen im Kehlkopfe die nächstliegenden Muskeln leiden, so

dass sie bei dauernder Anstrengung leicht ermüden und die Stimme zum Versagen bringen (Mogiphonie). Im Spiegelbilde zeigt sich dann eine leichte Vocalis-Interarytaenoideus-Insuffizienz (s. Fig. 130), da diese beiden Muskel der kranken Schleimhaut direkt anliegen und deshalb besonders leicht geschädigt werden. Am häufigsten beobachtet man diesen Zustand bei ungenügender Nasenatmung, bei Mandelpfröpfen, ferner bei starker beruflicher Stimmanstrengung, namentlich wenn dabei die Stimme in einer falschen Lage hervorgebracht und die Atmung unzweckmässig geregelt wird. Schliesslich ermüden die Kehlkopfmuskeln leicht bei anämischen Mädchen und Frauen, sowie infolge der unnatürlichen Belastung des Kehlkopfes beim Vorlesen mit vornübergebeugtem Kopfe.

Die Behandlung besteht hier in der Beseitigung bezw. Vermeidung der genannten ursächlichen Schädigungen.

Ob ein wahrer Rheumatismus der Kehlkopfmuskeln vorkommt, ist fraglich. Das durch klinische und anatomische Untersuchungen am besten aufgeklärte Paradigma der myopathischen Erkrankung im Kehlkopfe finden wir bei der Trichinose. Die Larven der Trichina spiralis wandern bekanntlich aus dem Darme in die Muskulatur ein, bevorzugen dabei unter anderen die Kehlkopfmuskeln und schädigen durch die Erregung einer intensiven Myositis deren Funktion so, dass Heiserkeit oder völlige Aphonie auftritt. Bisweilen kommt dazu ein Kehlkopfödem, dessen Genese eben so dunkel ist wie die der bei schwerer Trichinose konstanten Ödeme im Gesichte und an den Extremitäten.

Die Stimmstörung bei Hysterie

wird bisweilen fälschlich als Folge einer Lähmung von Kehlkopfmuskeln beschrieben. In Wahrheit sind aber die Muskeln dabei, wie bei allen sogenannten hysterischen Lähmungen, funktions-, und die Nerven leitungsfähig, nur fehlt der normale Bewegungsimpuls von der Hirnrinde aus, oder wenigstens die Kraft, den Willen zur Bewegung in die Tat umzusetzen. Begegnen die Hysterischen einem energischen Willen, der sie beherrscht, sei es dem eines Arztes oder eines wundertätigen, welt- oder geistlichen Kurpfuschers, so kann ihre erloschene Stimme sofort, freilich oft nur für kurze Zeit, wieder in normaler Weise ertönen.

Gleiche Wunderheilungen bringt bisweilen der Schreck hervor. So erzählt z. B. Herodot, dass der stumme Sohn des Krösus die Stimme wieder bekam, als er einen persischen Dolch auf seinen Vater gezückt sah, und ein stummes 12jähriges Mädchen schrie und sprach sofort wieder, als ich ihm eine hyperplastische Rachenmandel entfernt hatte. Aber auch der umgekehrte Vorgang wird beobachtet: ein Schreck kann das Leiden hervorrufen.

Die hysterische Stimmstörung findet sich beim weiblichen Geschlechte von der Pubertät an, seltener bei Kindern und Männern. Sie erscheint als Unvermögen, anders als flüsternd zu sprechen (Aphonie); bisweilen ist auch das Flüstern unmöglich (Apsithyrie), so dass man glauben könnte, einen Fall von Aphasie vor sich zu haben.

Die Apsithyrie soll bei Männern häufiger vorkommen als bei Weibern.

Im Spiegelbilde sieht man gewöhnlich die Stimmritze weit geöffnet und unbeweglich. Manchmal erscheinen auch einzelne Kehlkopfmuskeln, meist auf beiden Seiten die gleichen, untätig (vgl. die Figg. 127 bis 131).

Behandlung. Schon die Aufforderung des Arztes zum Intonieren während der Spiegeluntersuchung gibt manchen Hysterischen die nötige Kraft wieder, um den Willen zum Lautgeben auch in die Tat umzusetzen, doch hält diese „Heilung" in der Regel nur wenige Minuten an. Das gleiche gilt von den „Heilungen" mit dem faradischen Pinsel, der elektromotorischen Schüttelmassage und der Suggestion. Das sicher Wirksame ist eine rationelle psychische Behandlung zur Stärkung des Willens mit gleichzeitiger Ablenkung durch eine ernsthafte Beschäftigung. Dass dies nur möglich ist, wenn man die Kranken aus ihrer seitherigen Umgebung herausnimmt, kann nicht nachdrücklich genug betont werden. Bisweilen verschwindet die hysterische Stimmstörung sogleich, wenn ein bestehendes Genitalleiden (Lageanomalie des Uterus, Cervixkatarrh) beseitigt worden ist.

Die Kehlkopflähmungen.

Man kann die Kehlkopflähmungen nach der jedesmaligen Funktionsstörung in solche der Sensibilität und solche der Motilität einteilen, wobei die letzteren wieder in Lähmungen der phonatorischen und der respiratorischen Bewegungen zerfallen.

Betrachtet man den Sitz der ursächlichen Schädigung als massgebend für die Einteilung, so spricht man von zerebralen, bulbären und peripheren Kehlkopflähmungen.

Ursprung und Verlauf der Kehlkopfnerven.

Der Kehlkopf erhält motorische und sensible Fasern aus dem Stamme des Nervus vagus. Die Frage, ob die motorischen Fasern für den Kehlkopf, die im Vagusstamme verlaufen, aus dem Vagus selbst oder aus dem Accessorius kommen, ist noch nicht ganz sicher entschieden.

Ein Rindenzentrum für die Kehlkopfbewegung kennen wir beim Menschen noch nicht.

In der Medulla oblongata liegt der sensible und der motorische Vaguskern (Nucleus dorsalis und ambiguus).

Der Stamm des Nerven verlässt die Schädelhöhle durch das Foramen jugulare und nimmt an dieser Stelle Fasern vom Accessorius auf. Von seinen Verzweigungen nennen wir nur die zum Kehlkopfe ziehenden (Figg. 132 und 133).

Unter der Schädelbasis spaltet sich von ihm alsbald der Ramus laryngeus superior ab. Dieser teilt sich in der Höhe der Membrana hyothyreoidea in einen sensiblen und einen motorischen Ast. Der sensible Ast tritt durch die genannte Membran hindurch, verläuft quer am Boden des Sinus piriformis in einer Schleimhautfalte und versorgt die Schleimhaut des Kehlkopfeinganges, während der motorische Ast aussen am Kehlkopfe zum Musculus crico-thyreoideus herabsteigt.

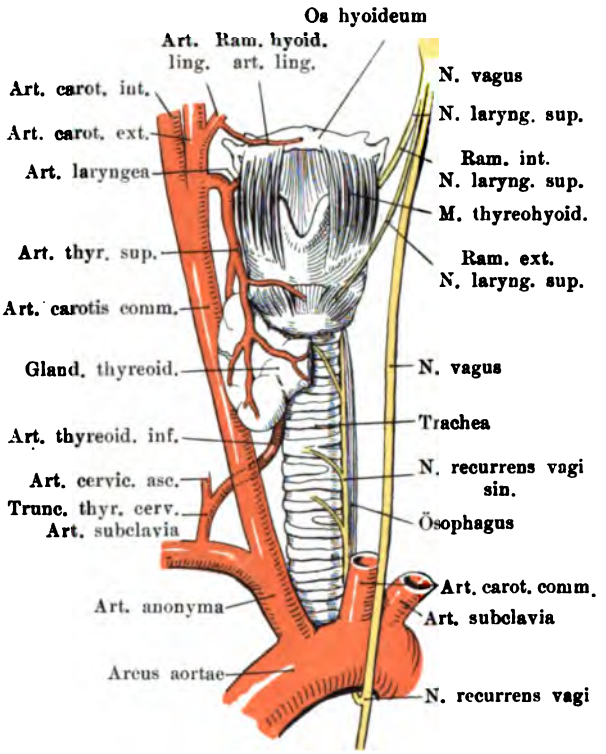

Fig. 132.
Arterien und Nerven des Kehlkopfes von vorne. (Halbschematisch.)

Der Stamm des Vagus verläuft von der Höhe des Zungenbeines an hinter der Scheide der grossen Halsgefässe abwärts zum Thorax. Von der Höhe der oberen Thoraxapertur an müssen wir seinen, auf beiden Seiten verschiedenen Verlauf gesondert betrachten.

Vom rechten Vagusstamme zweigt sich der Ramus laryngeus inferior sive recurrens dexter in der Höhe der oberen Thoraxapertur ab, schlingt sich um die Arteria subclavia dextra, steigt dann wieder zwischen Trachea und Ösophagus nach oben und verzweigt sich erst hinter dem Ring-Schildknorpelgelenke in seine Kehlkopfmuskeläste.

Der linke Ramus recurrens trennt sich tiefer unten im Thorax als der rechte vom Vagusstamme, schlingt sich um den Aortenbogen herum nach oben und verläuft dann bis zum Kehlkopfe wie der rechte.

Der Recurrens versorgt alle Kehlkopfmuskeln motorisch, mit einziger Ausnahme des Crico-thyreoideus, der, wie wir gesehen haben, vom Laryngeus superior innerviert wird.

Die Schädigungen der Kehlkopfnerven durch Erkrankungen in ihrer Nachbarschaft.

Auf ihrem weiten Wege von der Schädelhöhle am Halse herab in die Brusthöhle und wieder hinauf zum Kehlkopfe können die Kehlkopfnerven

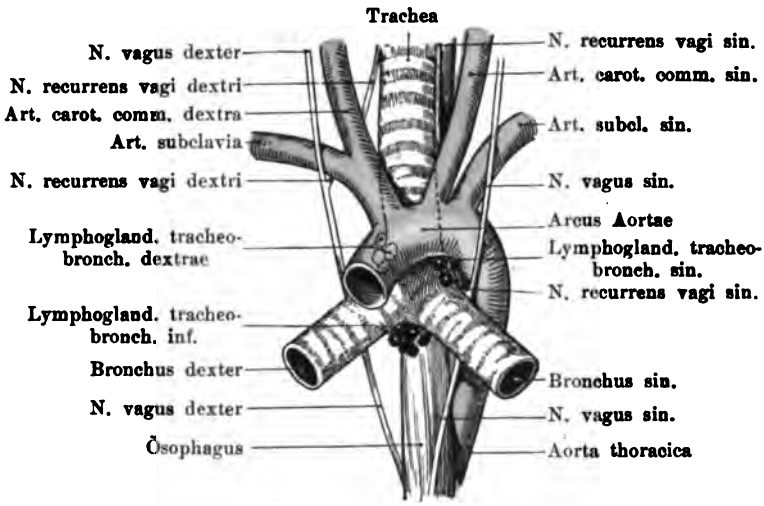

Fig. 133.

Topographie der Trachea, des Arcus aortae, des Ösophagus und der Lymphoglandulae tracheo-bronchiales. (Halbschematisch.)

durch eine lange Reihe von Krankheiten benachbarter Teile geschädigt werden.

Im Einklange mit dem völligen Mangel von Kenntnissen über ein Rindenzentrum für die Kehlkopfbewegungen und über den zugehörigen Faserverlauf im Hirne des Menschen (bei Tieren ist darüber einiges bekannt) steht die Tatsache, dass wir noch nichts Sicheres über Vorkommen und Art rein zerebral bedingter Kehlkopflähmungen wissen.

Man hat geglaubt, dass die Kehlkopflähmungen bei der Pseudobulbärparalyse stets zerebral bedingt seien, weil es sich da im Gegensatz zur Bulbärparalyse um eine rein zerebrale Erkrankung handelte; doch hat sich gezeigt, dass auch bei vermeintlicher Pseudobulbärparalyse Herde in der Medulla oblongata auftreten können.

Dagegen sind Kehlkopflähmungen bei Schädigung des Bulbus medullae oblongatae bzw. der Vaguswurzeln durch Blutungen und Geschwülste in der Nachbarschaft nicht selten beobachtet worden.

Beim Austritte aus der Schädelhöhle durch das Foramen jugulare kann der Vagus durch Geschwülste (namentlich syphilitische), ferner durch otogene Phlebitis der Vena jugularis leiden.

In seinem Verlaufe am Halse wird er oft durch Drüsentumoren und Strumen geschädigt, sowie bei der operativen Entfernung solcher Geschwülste verletzt.

In der oberen Thoraxapertur kommt er auf der rechten Seite der Pleura so nahe, dass er durch pleuritische Schwarten Not leiden kann.

Im Thorax gefährden den Vagus-Recurrens der Druck durch Aneurysmen der Aorta, Anonyma und Subclavia, Vorhofsdilatation bei Mitralfehlern, Speiseröhrenkrebs und Schwellungen peritrachealer und peribronchialer Lymphdrüsen, ferner die Zerrung nach unten infolge von grossen Perikardialexsudaten und die Verdrängung nach der Seite durch pleuritische Exsudate oder Pneumothorax.

Die grössere Häufigkeit der Aorten- gegenüber den Subclaviaaneurysmen und die besonders nahe Berührung des linken Recurrens mit tracheobronchialen Drüsen (s. Fig. 133) bringen es mit sich, dass mechanische Insulte des linken Recurrens häufiger beobachtet werden als solche des rechten.

Die Erkrankungen der Kerne und der Fasern der Kehlkopfnerven.

Ausser durch die eben aufgezählten mechanischen Insulte können die Kerne und Fasern der Kehlkopfnerven durch progressive Degeneration und durch verschiedenartige toxische Neuritiden geschädigt werden.

Die Kerne des Vagus verfallen mit anderen Nervenkernen bei der progressiven Bulbärparalyse einer schleichenden Degeneration. Ebenso können sie durch Syringomyelie (genauer: Syringobulbie) und durch akute Bulbäraffektionen (Thrombose der Arteria vertebralis, Bulbärblutung, Bulbärmyelitis) Not leiden.

Früher glaubte man, auch die Kehlkopflähmungen bei Tabes auf Schädigungen der bulbären Kerne zurückführen zu müssen; doch hat Arnold Cahn nachgewiesen, dass ihnen immer, und meist allein, eine periphere, offenbar toxische Neuritis der Kehlkopfnervenstämme zugrunde liegt.

Toxische Neuritiden der Kehlkopfnerven finden sich ferner bei Infektionskrankheiten wie Typhus, Diphtherie, Influenza, Sepsis (Grünberg), ferner bei Beriberi und schliesslich bei Vergiftungen mit Blei, Arsen, Kupfer, Alkohol und Nikotin.

Die Bleineuritis kann sich auf die intramuskulären Endigungen in einem einzigen oder in wenigen Kehlkopfmuskeln beschränken.

Beachtenswert ist die von mir und Sebba festgestellte Tatsache, dass alle peripheren Neuritiden den linken Ramus recurrens häufiger, frühzeitiger und stärker ausser Funktion setzen als den rechten. Dies kann nur durch die grössere Länge des linken Nerven erklärt werden. Da die im Blute kreisende toxische Substanz gleich grosse Strecken der beiden Recurrentes gleichmässig schädigen muss, so muss sie in dem weit längeren linken Nerven für den Nervenstrom eine grössere Summe von Widerständen schaffen als in dem kürzeren rechten. Darum muss auch die linke Kehlkopfhälfte früher und stärker gelähmt werden. Namentlich gilt dies für die tabische Neuritis; aus Untersuchungen von Gräffner geht hervor, dass bei seinen Fällen 59 linksseitigen nur 23 rechtsseitige Kehlkopflähmungen gegenüberstanden. Wären die tabischen Kehlkopflähmungen, wie man früher geglaubt hat (s. oben), auf eine Schädigung der bulbären Kerne zurückzuführen, so bliebe es unverständlich, warum bei der beiderseits gleichen Lage und Grösse der Kerne die linke Seite viel häufiger geschädigt werden sollte als die rechte.

Die klinischen Erscheinungen der Kehlkopflähmungen.

a) Rein sensible Kehlkopflähmungen.

Sie werden bei Erkrankungen des Bulbus medullae oblongatae zusammen mit sensiblen und motorischen Schlundlähmungen beobachtet und sind bereits auf S. 177 und 180 beschrieben worden.

b) Gemischte Kehlkopflähmungen.

Sehr selten wird bei Bulbärerkrankungen, Verletzungen am Halse, Infektionskrankheiten und Vergiftungen der Ramus laryngeus superior für sich allein geschädigt. Geschieht dies, so ist die Folge, entsprechend der gemischten Natur dieses Nervenastes, eine zweifache: die Sensibilität des Kehlkopfeinganges leidet Not, darum kommt der reflektorische Kehlkopfschluss beim Schlucken nicht zustande, die Kranken verschlucken sich; ferner erlischt die Tätigkeit des M. crico-thyreoideus, was bei doppelseitiger Erkrankung das auf S. 224 beschriebene Kehlkopfbild zur Folge hat, während bei einseitiger eine Abweichung der Glottisrichtung von der sagittalen Medianebene am ehesten auffällt.

Sehr viel häufiger sind die Schädigungen des Ramus laryngeus inferior sive recurrens. Sie führen zu

c) rein motorischen Kehlkopflähmungen.

Liegt die Ursache der Lähmung des Ramus recurrens in der Peripherie (mechanische Insulte oder Neuritis), so zeigt sich die Bewegungsstörung fast immer in zwei aufeinander folgenden Stadien: Rosen-

bach hat beobachtet, dass bei einer allmählich zunehmenden Kompression des Recurrensstammes durch ein Carcinoma oesophagi diejenigen Fasern des Nerven zuerst erlahmten, welche den Musculus crico-arytaenoideus posticus, den Öffner der Stimmritze, versorgen, und dass erst später auch die übrigen, vom Recurrens innervierten Muskeln ihre Tätigkeit einstellten. Er hat diese Einzelbeobachtung als Ausdruck eines gesetzmässigen Vorganges aufgefasst, eine Annahme, deren Richtigkeit schon ein Jahr später aus Semons Beobachtungen und Zusammenstellungen zahlreicher eigener und fremder Fälle hervorging. Semon hat ferner gezeigt, dass dieser gesetzmässige Vorgang nicht nur bei Kompression, sondern bei jeder progressiven Schädigung (also auch bei Neuritis und Degeneration) des Nervenstammes zustande kommt.

Als unrichtig hat sich aber die Behauptung von Semon herausgestellt, dass auch die Schädigungen der Kerne und Wurzeln im Bulbus medullae oblongatae stets zuerst oder allein den M. crico-arytaenoideus posticus lähmten. Semons Irrtum wurde viele Jahre lang nicht erkannt, weil man in den häufigen Posticuslähmungen bei Tabes dorsalis, die man für Kernlähmungen hielt, eine Bestätigung seiner Behauptung sah. Nun sind aber die tabischen Posticuslähmungen gar keine Kern-, sondern Stammlähmungen (s. o.). Auch hat Semon, wie ich leicht nachweisen konnte, in seinen Arbeiten die wahren Kernlähmungen im Kehlkopfe bei der progressiven Bulbärparalyse und bei akuten Bulbäraffektionen, die in vielen Fällen seiner Annahme widersprachen, teils übersehen, teils nicht genügend gewürdigt. Dazu kommt, dass die Kehlkopflähmungen bei Syringobulbie zwar manchmal zur Posticuslähmung, in den meisten Fällen aber zu ganz irregulären Kombinationen von Lähmungen der verschiedenen Kehlkopfmuskeln führen.

Das Gesetz, wonach, wie wir gesehen haben, von den im Vagus-Recurrensstamme verlaufenden Nervenfasern die den Posticus versorgenden bei Schädigungen des ganzen Nervenstammes zuerst und allein ihre Funktion einstellen, findet ein Analogon in der von mir festgestellten Tatsache, dass Schädigung des Oculomotoriusstammes durch otogene Schläfenlappenabszesse stets zuerst und allein eine Lähmung des M. levator palpebrae superioris oder des Sphincter iridis oder dieser beiden Muskel zusammen herbeiführt, während die übrigen vom Oculomotorius versorgten Muskeln (Rectus superior, inferior und internus, sowie Obliquus inferior), wenn überhaupt, erst später erlahmen. Albert Knapp machte die gleiche Beobachtung bei Geschwülsten im Schläfenlappen. — Auch dieses Gesetz gilt nur für die Stamm-, nicht aber für die Kernlähmungen. Die Semonsche Behauptung wird also ausser durch die Tatsachen, auch noch durch das Analogon an einem anderen Hirnnerven widerlegt.

Das erste Stadium der peripheren Vagus-Recurrenslähmung, die sogenannte Posticuslähmung, bietet aus den auf S. 224 erörterten Gründen folgendes Bild: bei einseitiger Lähmung (Fig. 134) nimmt die Stimmlippe während der Respiration anfangs nahezu, später völlig die Medianstellung ein; dadurch wird die Stimmritze bis um die Hälfte enger als in der Norm, und dementsprechend bietet sie wohl bei ruhiger Körperhaltung noch genügend Raum für die Atmung, während bei einem durch körperliche Anstrengung stark erhöhten Atembedürfnisse Dyspnoe eintritt. Die Stimme ist dabei kaum geschädigt, da die Tätigkeit der Mm. crico-

thyreoideus, crico-arytaenoideus lateralis, interarytaenoideus und vocalis ungestört bleibt, und nur die Fixation des Giessbeckenknorpels durch den Ausfall der fixierenden Tätigkeit des Posticus (s. S. 224) eine leichte Störung erleidet, die sich im Spiegelbilde meist durch ein Vornüberhängen der Kuppe des Knorpels verrät. Ist die Posticuslähmung beiderseitig (Fig. 135), so tritt hochgradige inspiratorische Dyspnoe und meist alsbald der Tod durch Erstickung ein, doch beobachtet man bisweilen auch eine merkwürdige Anpassungsfähigkeit an die verminderte Luftzufuhr. Die Kranken sind dabei noch imstande, nach keuchenden Inspirationen wenige Worte mit ziemlich klarer Stimme hervorzubringen.

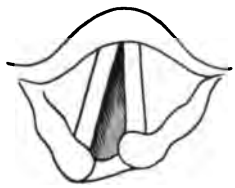

Fig. 134.

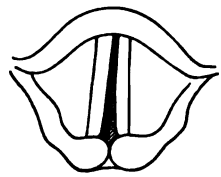

Fig. 135.

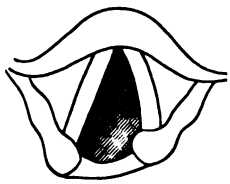

Fig. 136.

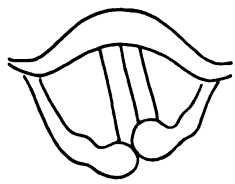

Fig. 137.

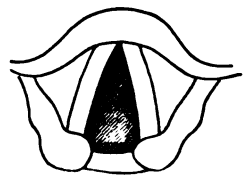

Fig. 138.

Fig. 134. Linksseitige Posticuslähmung. Respirationsstellung.
Fig. 135. Beiderseitige Posticuslähmung. Respirationsstellung.
Fig. 136. Linksseitige Recurrenslähmung. Respirationsstellung.
Fig. 137. Linksseitige Recurrenslähmung. Phonationsstellung.
Fig. 138. Beiderseitige Recurrenslähmung. Respirations- und Phonationsstellung.

Die einseitige Posticuslähmung — und auch die beiderseitige, wenn die Erstickungsgefahr durch Tracheotomie beseitigt ist — geht früher oder später in das zweite Stadium der peripheren Kehlkopflähmung, in die vollständige Recurrenslähmung, über, indem auch die übrigen im Vagus-Recurrens verlaufenden Fasern, zuerst in der Regel die den Vocalis versorgenden, ihre Tätigkeit einstellen. Das Spiegelbild dieser Lähmung bei doppelseitigem Auftreten findet sich bereits auf S. 223 u. beschrieben (s. auch Fig. 138). Die dauernd weite Glottis gestattet ausgiebige Atmung, führt aber zur völligen Stimmlosigkeit. Bei einseitiger Lähmung bleibt die lahme Stimmlippe während des Intonierens etwa in der Respirationsstellung, und die gesunde gewinnt bald die Fähigkeit, kompensatorisch die Medianlinie fast bis zur Berührung mit der lahmen zu überschreiten (Fig. 137).

Der Übergang der Posticus- in die Recurrenslähmung erfolgt bei der tabischen Neuritis oft erst nach Jahren, so dass wir bei Tabikern fast nur Posticuslähmungen zu sehen bekommen. Auch bei der Typhus-Neuritis fand ich in der Literatur fast nur Posticuslähmungen verzeichnet. Bei den Metall-, Nikotin- und Alkoholneuritiden, sowie bei allen mechanischen Läsionen des Vagus-Recurrensstammes treffen wir die Lähmung am häufigsten bereits im zweiten Stadium, woraus zu schliessen ist, dass hier das erste von kurzer Dauer zu sein pflegt.

Die bulbären Kehlkopflähmungen zeigen sehr verschiedene Bilder. Bald sind es von vornherein komplette Recurrenslähmungen, bald Lähmungen einzelner Glottisschliesser, mitunter auch Posticuslähmungen. Auch die Sensibilität des Kehlkopfs ist dabei häufig geschädigt, namentlich bei der Bulbärparalyse und der Syringobulbie.

Bei der Bulbärparalyse sind Kehlkopflähmungen keineswegs häufig. Wo sie auftreten geschieht das gewöhnlich erst im letzten Stadium der Krankheit. Meist findet man dann die Stimmlippen in der Mittellage zwischen Respirations- und Phonationsstellung. Beim Versuche zum Intonieren nähern sie sich oft noch bis zur gegenseitigen Berührung, bleiben aber nur einen Augenblick in dieser Lage. Bei Syringobulbie wurden am häufigsten irreguläre Kombinationen von Lähmungen verschiedener Kehlkopfmuskeln gesehen. Ob die bei der multiplen Hirn- und Rückenmarkssklerose vorkommenden Kehlkopflähmungen bulbären Ursprungs sind, wissen wir nicht.

Gar nicht selten findet man eine einseitige Kehlkopflähmung verbunden mit gleichseitiger Gaumen-, Schlund- oder Zungenlähmung, manchmal auch mit Lähmung des Musculus trapezius und des M. sternocleido-mastoideus, die beide vom Nervus accessorius versorgt werden (s. Fig. 139 und 140).

Da die Kerne aller der hierbei in Betracht kommenden Nerven im Bulbus medullae nahe beieinander liegen, hat man hierbei an Kernschädigungen im Bulbus gedacht. Wäre diese Annahme richtig, so bliebe es unverständlich, warum solche multiple Lähmungen fast immer einseitig auftreten, da doch die beiderseitigen Kerne so nahe beieinander liegen, dass sie kaum einseitig geschädigt werden können. Die einseitige Ursache solcher Lähmungen wird also wohl nur selten eine bulbäre Erkrankung sein, sondern in der Regel die betreffenden Nervenstämme einer Seite treffen, und zwar da, wo sie innen an der Schädelbasis nahe aneinander liegen, oder wo sie zusammen aus ihr heraustreten. Vagus, Accessorius und Glossopharyngeus verlassen die Schädelhöhle durch das Foramen jugulare, der Hypoglossus durch den nach ihm benannten Kanal. An der Schädelbasis können Tumoren, namentlich syphilitische, auf alle diese Nerven einwirken, in und an dem Foramen jugulare kann sie eine Periphlebitis der Vena jugularis oder ein Trauma schädigen, und in manchen Fällen ist wohl Neuritis (z. B. bei Lues und Tabes), oder ein innen oder aussen an der Schädelbasis flächenartig verbreiteter Tumor die Ursache der kombinierten Lähmungen.

Die Diagnose der Kehlkopflähmungen ist aus den beschriebenen Spiegelbildern und Funktionsstörungen leicht zu stellen.

Die Ankylose des Crico-arytaenoid-Gelenkes (s. S. 193) führt zur Fixation der gleichseitigen Stimmlippe, manchmal mehr in der Respirations-, manchmal mehr in der Phonationsstellung, so dass die Verwechslung mit einer Stimmlippenlähmung möglich ist, wenn, wie ich es dreimal gesehen habe, keine Narbe auf einen überstandenen entzündlichen Prozess als Ursache der Fixation hinweist. In einem solchen Falle gelang es mir, die Fixation des Giessbeckenknorpels mit der Kehlkopfsonde festzustellen.

Das oft recht auffällige Hineinhängen des Giessbeckenknorpels in den Kehlkopf bei Stimmlippenlähmungen (s. S. 232 und Fig. 136 und 137) verleiht dem Knorpel infolge der veränderten Perspektive bisweilen ein so ungewöhnliches Aussehen, dass man an eine Infiltration oder an beginnende Tumorbildung denken könnte.

Mit der Feststellung der Lähmung ist die Diagnose natürlich nicht erschöpft; vielmehr muss auch ihre jedesmalige Ursache gesucht werden.

Fig. 139.
Lähmung und Atrophie des M. sternocleido-mastoideus und des M. trapezius auf der linken Seite.

So ist schon manches latente Aortenaneurysma entdeckt worden, nachdem man, durch eine Kehlkopflähmung aufmerksam gemacht, danach gesucht hatte. Auch die Tabes wurde öfter von Laryngologen entdeckt, wenn diese, durch eine Posticuslähmung veranlasst, die Pupillenreaktion und die Patellarreflexe des Kranken prüften.

So muss also der Arzt auf alle auf S. 228 und 229 genannten Ursachen der Lähmung fahnden, namentlich den Thorax sorgfältig untersuchen, wenn nötig dabei auch die endoskopischen Untersuchungsmethoden sowie das Röntgenbild verwerten, und mit Hilfe der Wassermannschen Probe auf Lues fahnden.

Die Prognose der Kehlkopflähmungen quoad restitutionem hängt von der jedesmaligen ursächlichen Erkrankung ab, ist also schlecht bei den Bulbärkrankheiten, der Tabes, dem Ösophaguskarzinom und den Aneurysmen, gut bei syphilitischen Tumoren an der Schädelbasis oder im Mediastinum und bei syphilitischer Neuritis, falls frühzeitig eine energische antiluetische Kur eingeleitet wird. Quoad vitam ist die Prognose

Fig. 140.
Lähmung und Atrophie des M. sternocleido-mastoideus und des M. trapezius auf der linken Seite.

schlecht bei doppelseitiger Posticuslähmung wegen der Erstickungsgefahr, und bei Sensibilitätsstörungen im Kehlkopfeingange wegen der Schluckpneumonie.

Die Behandlung hat bei doppelseitiger Posticuslähmung den Erstickungstod durch die Tracheotomie abzuwenden und im übrigen das ursächliche Leiden zu bekämpfen. Gegen die Typhus- und Diphtherie-Neuritis wird die Strychnintherapie empfohlen. Das noch hier und da

übliche Elektrisieren des gelähmten Kehlkopfes habe ich aufgegeben, weil ich nie einen Erfolg davon gesehen habe. Über die Behandlung bei sensiblen Kehlkopflähmungen s. S. 178.

Die Kehlkopfkrämpfe.

Der respiratorische Kehlkopfkrampf der Kinder (Laryngismus stridulus).

Der krampfhafte Verschluss der Stimmritze kommt am häufigsten vor bei Säuglingen und Kindern bis zum zweiten Lebensjahre, die an Rachitis oder an Verdauungsstörungen infolge ungeeigneter oder übermässig reichlicher Ernährung leiden. Die Beziehungen solcher Kehlkopfkrämpfe zur Spasmophilie, Tetanie und Eklampsie sind noch nicht genügend aufgeklärt.

Die Anfälle treten in wechselnder Häufigkeit, Stärke und Dauer auf, meist bei Tage, ohne Husten und ohne alle Vorboten. Sie beginnen mit einigen tönenden Inspirationen, dann bleibt der Atem weg, der Kopf sinkt zurück, die Pupillen werden eng, die Haut blass und um den Mund herum zyanotisch, die Daumen werden eingeschlagen, und Hände und Füsse zucken. Meist stellt sich die Atmung wieder ein. Stirbt das Kind, so geschieht das sehr selten durch Erstickung, sondern plötzlich, im Beginne des Anfalles.

Die Diagnose ist leicht. Eine Verwechslung mit Croup, Pseudocroup und doppelseitiger Posticuslähmung ist schon durch die kurze Dauer der Anfälle und das Wohlbefinden zwischen ihnen ausgeschlossen.

Es ist noch zu beachten, dass auch der Durchbruch verkäster Tracheobronchialdrüsen in die Trachea einen Spasmus glottidis hervorrufen kann.

Die einzige zweckmässige Behandlung während des Anfalles ist das Vorziehen der Zunge mit dem bis vor die Epiglottis eingeführten Zeigefinger. Im übrigen sind die ursächlichen Verdauungsstörungen und die Rachitis zu bekämpfen. Namentlich ist die Überernährung zu beseitigen. Bei Säuglingen soll die künstliche Ernährung durch Beschaffung einer Amme in die natürliche umgewandelt werden.

Der respiratorische Kehlkopfkrampf der Erwachsenen

kommt selten bei sonst völlig Gesunden vor; häufiger ist er bei Hysterischen, Neurasthenischen und Epileptikern, sowie im Verlaufe des Tetanus und der Hydrophobie. Er kann aber auch durch heftige Hustenanfälle bei Bronchitis ausgelöst werden und tritt gar nicht selten ein, wenn der Arzt eine Pulvereinblasung in den Kehlkopf gemacht hat. Der Anfall

zeigt sich in langen, krähenden Ein- und kurzen, lauten Ausatmungen wozu sich ein verzweifeltes Angstgefühl gesellt. Dauert der Anfall lang, so tritt Bewusstlosigkeit ein, wodurch der Krampf aufhört. In und nach dem Anfalle wird nicht selten ein blutiges Sputum ausgeworfen, dessen Herkunft noch dunkel ist. Die Anfälle wiederholen sich bisweilen in kurzen Fristen mehrmals.

Behandlung. Die Aufforderung, ruhig zu atmen, das Trinkenlassen eines Schluckes Wasser, sowie die Anwendung äusserer Reize, z. B. des Zusammendrückens der Nasenspitze, verkürzen den Anfall. Einen jungen Mann musste ich tracheotomieren, um ihn von den mehrmals täglich auftretenden, äusserst qualvollen Anfällen zu befreien.

Zu den respiratorischen Kehlkopfkrämpfen gehören auch die sogenannten Larynxkrisen der Tabiker. Sie beginnen mit Kitzeln im Kehlkopfe, das zu heftigem Husten führt, der schliesslich einen Glottiskrampf mit krähenden Inspirationen und Bewusstlosigkeit zur Folge hatte.

Ganz ebenso verläuft der sehr seltene, zuerst von Charcot beschriebene Ictus laryngis, dessen Ursache wir nicht kennen.

Der phonatorische Kehlkopfkrampf (Dysphonia bzw. Aphonia spastica)

ist ein dem Stottern nahe verwandtes Leiden, das nur Männer befällt und in der Regel jeder Behandlung widersteht. Der krampfhafte Glottisschluss tritt nur ein, wenn der Kranke sprechen will, und löst sich sofort, wenn der Phonationsversuch aufgegeben wird. Die Folge ist, dass die Sprache ganz versagt oder dass die einzelnen Sprachlaute nur gespalten oder zerhackt, unterbrochen durch geräuschvolle Ein- und Ausatmungen, herausgepresst werden, wobei sich das Gesicht rötet und verzerrt.

8. Die Verletzungen des Kehlkopfes und die Fremdkörper im Kehlkopfe, in der Luftröhre und in den Bronchen.

Verletzungen.

Die querverlaufenden Halsschnitte der Selbstmörder dringen leicht zwischen Zungenbein und Schildknorpel bis in den Schlund durch, wobei in der Regel auch die Epiglottis und die Giessbeckenknorpel angeschnitten werden. Trifft der Schnitt die Lücke zwischen Schild- und Ringknorpel, so eröffnet er nur den unteren Teil des Kehlkopfs und dringt nicht bis in den Schlund vor. Unterhalb des Ringknorpels kann ein Schnitt die Luftröhre vollständig vom Kehlkopfe abtrennen. Eine Verletzung der grossen Halsgefässe ist bei allen diesen Selbstmörderschnitten selten. Trotzdem ist die Blutung oft stark, und die Hauptgefahr liegt in dem Einfliessen des Blutes in die Luftröhre.

Die Behandlung besteht in der sorgfältigen Naht aller getrennten Teile, worauf der Kopf bis zur Heilung in nach vorn geneigter Haltung fixiert werden muss. Fliesst Blut in die Luftröhre und kann die Blutung nicht sogleich gestillt werden, so wird die Tracheotomie und die Einlegung einer Tamponkanüle nötig. War der Schlund miteröffnet, so ist die Ernährung in den ersten Tagen nur per rectum zulässig. Gewöhnlich bleiben Stenosen durch Narben- und Membranbildung zurück.

Stichwunden in den Kehlkopf oder die Luftröhre führen leicht ein Emphysem im Unterhautzellgewebe herbei.

Schussverletzungen des Kehlkopfs durch grössere Projektile machen die prophylaktische Tracheotomie nötig. Ein Schrotkorn habe ich einmal im Kehlkopfe lateral vom hinteren Teile der Stimmlippe ohne Nachteil für die Stimme einheilen sehen. Der Fall ist von Wüstmann beschrieben. In einem ganz ähnlichen zweiten, von Feldmann mitgeteilten Falle meiner Beobachtung liess sich das in der Kehlkopfwand sitzende Schrotkorn im Röntgenschirme von anderen, im Halse sitzenden sicher unterscheiden, da es bei Schluckbewegungen die Exkursionen des Kehlkopfs mitmachte.

Bei Selbstmordversuchen durch Erhängen, beim Erdrosseln und Strangulieren, Fallen mit dem Halse auf Kratzeisen, Stuhllehnen und dgl., wie auch beim Überfahrenwerden entstehen oft Brüche des Schild- und Ringknorpels. Am Schildknorpel verläuft die Bruchlinie meist senkrecht. Die Folgen der Knorpelbrüche sind Schmerzen, Luftmangel und Emphyseme, die sich weit über den Körper und in das Mediastinum hinein verbreiten können. Mit dem Spiegel sieht man submuköse Hämatome, und bei der Palpation fühlt man Verschiebungen der Knorpelfragmente und Krepitation.

Das erste Erfordernis der Behandlung ist, falls Atemnot besteht, die Tracheotomie, oder, wenn diese nicht sofort nötig erscheint, die sorgfältige Überwachung des Verletzten, damit der Eingriff bei etwa hinzukommendem Ödeme oder Perichondritis noch rechtzeitig gemacht werden kann. In leichteren Fällen genügen Sprechverbot, Eisaufschläge und, bei Hustenreiz, Opiate.

Innere Verletzungen des Kehlkopfes kommen durch Fremdkörper zustande (s. unten) und finden sich auch bisweilen als Folge des Kehlkopfpinselns, wenn es ohne vorherige Anästhesierung und ohne Leitung des Auges gewaltsam ausgeführt wird; ich habe dadurch entstandene, ausgedehnte submuköse Blutungen an den Stimmlippen gesehen.

Verätzung des Kehlkopfeinganges ist eine, oft wichtige Nebenerscheinung bei der Verätzung von Mund, Schlund und Speiseröhre durch Trinken von Säuren und Laugen. Nach solchen Vorkommnissen stellt sich eine heftige Laryngitis mit Ödem am Kehlkopfeingange (s. S. 194) ein.

In England kommt es oft vor, dass Kinder, die für gewöhnlich Tee aus dem Ausgusse der Kanne trinken dürfen, dies auch am kochenden Teekessel versuchen. Das Einatmen des heissen Dampfes ist hierbei noch schlimmer als das Trinken des heissen Tees; es führt binnen zwei Stunden zum Ödem des Kehlkopfeinganges, das oft zur Tracheotomie nötigt. Trotz der Tracheotomie führen diese Dampfverbrühungen meist zum Tode.

Fremdkörper im Kehlkopfe, in der Luftröhre und in den Bronchen.

Wenn jemand einen kleinen Gegenstand zwischen den Zähnen oder im Munde hält und dann beim Sprechen oder Lachen, oder infolge eines Schreckens oder eines Sturzes tief einatmet, gerät der Gegenstand leicht in den Kehlkopf oder in die tieferen Luftwege. Bei Kindern sind es oft kleine Münzen, Obststeine, Erbsen oder Bohnen, bei Erwachsenen Hemdknöpfchen, Nadeln oder Nägeln usw. Während des Schlafes können Zahnersatzstücke in den Kehlkopf geraten, und bei in Narkose vorgenommenen Mund-, Nasen- und Schlundoperationen, namentlich bei der Entfernung hyperplastischer Rachenmandeln in Narkose (siehe S. 150) kann Erstickung durch Aspiration der abgetragenen Rachenmandel oder von Blut eintreten. Auch in den Speisen enthaltene Fremdkörper, besonders Knochenstücke, Fischgräten, Nadeln, verirren sich bisweilen in den Kehlkopf und in die tiefen Luftwege.

Die vom Munde her in den Kehlkopf eingegangenen Fremdkörper werden sofort wieder ausgehustet, oder bleiben im Kehlkopfe, oder geraten in die tiefen Luftwege. Bleiben sie im Kehlkopfe stecken, so erregen sie Husten und Heiserkeit, ferner Atemnot, wenn sie den Luftweg stark verlegen oder durch Reizung zu Spasmen oder durch Schleimhautverletzung zu entzündlichen Schwellungen geführt haben. Mitunter bleiben sie bei Kindern wochenlang unbeachtet im Kehlkopfe eingekeilt, und die krampfhaften, keuchenden Hustenanfälle, die sie auslösen, werden für Keuchhusten gehalten.

Wenn die Kranken angeben, dass ihnen etwas in die „falsche Kehle" geraten ist, und auch sagen können, von welcher Art der Gegenstand gewesen sein mag, ist die Diagnose sehr erleichtert. Der Kehlkopfspiegel lässt dann meist gleich entdecken, ob der Fremdkörper im Kehlkopfe steckt oder nicht. Das Autoskopierohr darf bei der ersten orientierenden Untersuchung nicht angewendet werden, weil durch die gewaltsame Lageverschiebung des Kehlkopfs und das Eindringen des Rohres der Fremdkörper in die tiefen Luftwege befördert werden könnte.

Manche durchscheinenden Fremdkörper sind im Kehlkopfe schwer zu erkennen, so Fischgräten und Glasstücke, und bei anderen täuscht man sich über ihre Grösse, z. B. wenn ein flaches Knochenstück mit den dünnen Seiten nach oben und unten eingekeilt ist.

Im Röntgenbilde können Verknöcherungsherde im Schildknorpel und Zungenbein Fremdkörper vortäuschen.

Behandlung der im Kehlkopfe eingekeilten Fremdkörper. Wenn keine grosse Atemnot besteht, ist zunächst die Extraktion des Fremdkörpers per vias naturales zu versuchen. Bei hochsitzenden Fremdkörpern wird man zur Anästhesierung die Pinselung oft nicht anwenden können,

sondern den Kehlkopfspray brauchen. Die Extraktion geschieht mit einer Kehlkopfzange. Ist sie gelungen, so überwache man den Kranken in den nächsten Tagen, weil eine reaktive Schwellung im Kehlkopfe die nachträgliche Tracheotomie nötig machen kann. Die Tracheotomie ist vor der Extraktion nötig, wenn der Fremdkörper infolge von Härte und Glätte schwer zu fassen, oder wenn er von zerbrechlicher Art ist, so dass er beim Zufassen aus der Zange ausgleiten bzw. in Stücke gehen und dann in die tiefen Luftwege geraten könnte, was die einliegende Kanüle natürlich verhindert. Auch wenn starke Atemnot besteht, ist die Tracheotomie vor dem Extraktionsversuche notwendig.

Gelingt die Extraktion nicht per vias naturales, so werden äussere Eingriffe nötig. Manche im unteren Teile des Kehlkopfs fest eingekeilte Fremdkörper lassen sich von der Tracheotomiewunde aus leicht extrahieren; in anderen Fällen ist die Laryngofissur hierzu erforderlich. Nach der Operation lässt man die Tracheotomiekanüle einige Tage liegen, bis es sich gezeigt hat, dass keine Erstickungsgefahr durch reaktive Schwellung im Kehlkopfe mehr besteht.

Bei den Fremdkörpern in der Trachea hat man die beweglichen und die festsitzenden zu unterscheiden. Die beweglichen sind meist leicht zu diagnostizieren, da sie bei der Atmung auf- und abgeschleudert werden — tanzende Fremdkörper — und dabei, wie auch beim Husten, an die Stimmlippen hörbar anschlagen — Flappgeräusch. Führt man in solchen Fällen den Röhrenspatel bis unter die Stimmlippen, so wird der Fremdkörper durch das Rohr ausgehustet. Hat man keinen Röhrenspatel zur Hand, so ist die Tracheotomie erforderlich; der Fremdkörper wird dann entweder sogleich aus der Wunde ausgehustet oder erscheint wenigstens flüchtig in derselben, so dass man ihn fassen und extrahieren kann.

Doch muss man hierbei recht vorsichtig sein. Als ich unter solchen Umständen bei einem dreijährigen Kinde eine Bohne mit der Pinzette fasste, teilte sie sich in die beiden Keimblätter und das eine verschwand in der Tiefe, wurde aber glücklicherweise gleich darauf ausgehustet. — Da bei Kindern aspirierte Bohnen durch rasches Aufquellen sehr gefährlich werden, sollte man sich hier nicht mit der umständlichen oberen Tracheoskopie aufhalten, sondern so schnell wie möglich tracheotomieren und, wenn die Bohne nicht sogleich durch die Wunde ausgehustet wird, die untere Tracheoskopie anwenden.

Die Diagnose der in der Trachea festsitzenden Fremdkörper ist bei genügender Anamnese und deutlich trachealer Dyspnoe (s. S. 197) nicht schwer. Ist aber der Fremdkörper so beschaffen oder in einer solchen Lage eingekeilt, dass er der Atemluft noch genügenden Raum lässt, so kann er sehr lange unbemerkt bleiben. Bei der indirekten Laryngoskopie

kann man bisweilen ohne weiteres, und in den meisten Fällen mit Hilfe der Killianschen Haltung (s. S. 56) die Trachea übersehen. Oft aber verschafft nur die Tracheoskopieröhre den genügenden Einblick. Die Extraktion festsitzender Trachealfremdkörper sollte nie blind von einer Tracheotomiewunde aus, sondern stets unter Leitung des Auges mit Hilfe der oberen oder — bei kleinen Kindern — der unteren Tracheoskopie vorgenommen werden.

Die Symptome der in die Bronchen aspirierten Fremdkörper sind je nach deren Sitz verschieden. Gewöhnlich erfolgt die Aspiration in den rechten Bronchialbaum. Steckt der Fremdkörper in einem Bronchus fest, so pflegt der im Beginne heftige Reizhusten allmählich nachzulassen, und das anfängliche Erstickungsgefühl kann schwinden. Die Verstopfung eines Hauptbronchus hat zur Folge: Zurückbleiben der befallenen Thoraxseite bei der Atmung mit Fehlen oder Abschwächung des Atemgeräusches und des Stimmfremitus und Verkürzung des Perkussionsschalles. Sitzt der Fremdkörper tiefer, in einem der Bronchialäste, so fehlen die geschilderten Differenzen beider Thoraxhälften. In allen Fällen kommt es zu einer Bronchopneumonie, später zur Abszedierung oder zum gangränösen Zerfalle im Bereiche des zum verstopften Bronchialaste oder -Ästchen gehörigen Lungenteiles. Der Kranke hustet anfangs ein schaumiges, schleimiges, oft mit Blut untermischtes, später ein schleimig-eitriges, zuweilen stinkendes Sputum aus, magert ab und wird oft für schwindsüchtig gehalten, bis eines Tages — oft erst nach Monaten oder Jahren — der Fremdkörper ausgehustet wird, oder bis der Tod eintritt.

Die Diagnose der Bronchialfremdkörper ist nur dann leicht, wenn man weiss, dass ein Fremdkörper aspiriert worden ist, und wenn sich an dieses Ereignis die geschilderten einseitigen Lungensymptome angeschlossen haben. Sehr oft aber lässt uns die Anamnese im Stiche. Es ist das begreiflich, wenn man bedenkt, dass fast die Hälfte aller Fremdkörperaspirationen bei Kindern unter 6 Jahren vorkommt. Auch von Erwachsenen ist nicht immer eine sichere Anamnese zu erhalten: wenn ein Schreck oder ein Fall die Veranlassung zur Aspiration abgegeben hatte, stehen oft die begleitenden Nebenumstände des Ereignissen so im Vordergrunde, dass die ersten Symptome der Fremdkörperaspiration übersehen, falsch gedeutet, oder gar vergessen werden, und manche in der Nahrung enthaltene Fremdkörper können ganz unbemerkt aspiriert werden.

Für den Arzt ergibt sich aus diesen Schwierigkeiten die Lehre, dass er an das Vorhandensein eines Fremdkörpers denken muss, wenn Lungenerkrankungen der beschriebenen Art vorliegen, die sich nicht

sicher auf andere Ursachen zurückführen lassen, namentlich wenn sie bei Kindern und allein oder vorzugsweise auf einer, besonders der rechten Seite auftreten. Wären alle Ärzte dieser Lehre eingedenk, so könnte manches jahrelange Siechtum vermieden und manches Menschenleben gerettet werden.

Das Röntgenbild hilft uns leider nur selten zur Diagnose, weil die meisten hier in Betracht kommenden Fremdkörper sich röntgenographisch überhaupt nicht darstellen lassen.

Die einzige Methode, die auch in ganz unklaren Fällen oft noch die richtige Diagnose möglich macht, ist die Bronchoskopie (s. S. 61). Man sollte sie in allen Fällen anwenden, in denen auch nur der leiseste Verdacht auf einen Bronchialfremdkörper besteht.

An die bronchoskopische Diagnose hat sich natürlich sofort die Extraktion des Fremdkörpers durch das eingeführte Rohr mit besonderen Instrumenten anzuschliessen.

9. Die sonstigen Krankheiten der Luftröhre und der Hauptbronchen.

Besprochen sind bereits: die Tracheitis acuta (S. 188), die Tracheitis sicca (S. 191), die Narbenstenosen (S. 196), die Syphilis (S. 208), die Verletzungen (S. 237) und die Fremdkörper (S. 240). Die diphtherisch-croupöse Tracheitis wird in den Lehrbüchern der Kinderheilkunde, der inneren Medizin und der Chirurgie ausführlich besprochen.

Tuberkulöse Geschwüre in der Luftröhre

finden sich sehr häufig auf dem Sektionstische (s. Fig. 109 auf S. 199), aber selten bei der Spiegeluntersuchung der an Kehlkopftuberkulose Leidenden, weil bei diesen der Einblick in die Luftröhre oft erschwert ist, und weil die Trachealgeschwüre erst in den letzten Stadien der Kehlkopf- und Lungentuberkulose aufzutreten pflegen.

Tuberkulös erkrankte Bronchialdrüsen können verkalken und dann in die Luftröhre oder in die grossen Bronchen einbrechen. Sie verhalten sich daselbst wie die aspirierten Fremdkörper (s. o.). Verdacht auf ihre Anwesenheit in Trachea oder Bronchen wird erregt, wenn bei einer sicher konstatierten Lungentuberkulose lange Zeit hindurch Blutbeimengungen im Sputum auftreten.

Geschwülste in der Trachea und in den Bronchen.

Von den zahlreichen Geschwulstarten, die in der Luftröhre vorkommen, seien hier neben einer, der Trachea eigentümlichen, nur die wichtigsten angeführt.

Der Trachea eigentümlich sind multiple Chondro-Osteome, die als zahllose rundliche und spitze, hirse- bis hanfkorngrosse Höckerchen der Innenfläche der Luftröhre eine „reibeisenartige" Rauhigkeit verleihen (Tracheopathia osteoplastica).

Sehr merkwürdig ist das Vorkommen versprengter Schilddrüsen im obersten Teile der Luftröhre und im untersten des Kehlkopfes (s. S. 201). Man findet sie, besonders an der Seiten- und Hinterwand, als rundliche oder walzenförmige, breitbasige, mit unveränderter Schleimhaut überzogene, sehr langsam wachsende Tumoren.

Von den bösartigen Geschwülsten sind die Karzinome in der Luftröhre und den grossen Bronchen häufiger als die Sarkome. Beide greifen bisweilen von der Nachbarschaft (Mediastinum, Ösophagus, Schilddrüse, Kehlkopf) auf die Luftröhre über und treten nur selten in ihr als Metastasen auf. Das primäre Karzinom der Trachea ist zum ersten Male 1871, seitdem aber immer häufiger beobachtet worden, am häufigsten als Medullarkarzinom.

Alle Neubildungen der Luftröhre machen erst dann Symptome, wenn sie eine gewisse Verengerung des Lumens herbeigeführt haben. Erstaunliche Grade der Stenose werden manchmal ertragen. Die Dyspnoe ist, wenn es sich nicht um gestielte Geschwülste handelt, andauernd gleichmässig, auch pflegt die Ausatmung ebenso erschwert zu sein wie die Einatmung. Die Verschiedenheit der Symptome bei laryngealer und trachealer Dyspnoe wurde schon auf S. 197 beschrieben.

Die Diagnose der Trachealtumoren wird bisweilen allein mit dem Kehlkopfspiegel, sonst mittelst der Tracheoskopie gestellt.

Sitzt der Tumor in einem Bronchus, so werden die Exkursionen des Thorax bei der Atmung auf der betreffenden Seite verkleinert und das Atemgeräusch abgeschwächt; verschliesst er einen Bronchialast gänzlich, so tritt Atelektase des zugehörigen Lungenteiles ein. Zu seiner Diagnose dient die Bronchoskopie (s. S. 61).

Als man diese diagnostische Methode noch nicht kannte, habe ich [1]) einmal einen, den rechten Hauptbronchus völlig verschliessenden Tumor aus der langsam sich entwickelnden und schliesslich vollständigen Atelektase der ganzen rechten Lunge erkannt; es war, wie die Sektion zeigte, ein primärer Krebs.

Behandlung der Trachealtumoren. Palliativ, d. h. die Erstickung verhindernd, wirkt die Tracheotomia inferior, falls man mit ihr unter die Geschwulst kommen kann. Gestielte, gutartige Trachealtumoren (z. B. Papillome) kann man durch das Tracheoskopierohr hindurch entfernen. Hochsitzende Tumoren, namentlich intratracheale Strumen, sind

[1]) Münchener med. Wochenschrift, 1888, Nr. 11.

mit Hilfe der Tracheofissur schon in grösserer Zahl und mit dauerndem Erfolge beseitigt worden.

Kompression der Trachea

kommt zustande bei Strumen, vergrösserten Thymusdrüsen, Aortenaneurysmen, Speiseröhrenkrebsen, Geschwülsten und Abszessen im Mediastinum.

Einseitige Strumen verdrängen Kehlkopf und Luftröhre nach der anderen Seite und komprimieren die Luftröhre, wobei deren Knorpel erweichen und atrophisch werden; beiderseitige drücken die Trachea platt wie eine Säbelscheide. Die Struma maligna lässt sich häufig endoskopisch durch unregelmässige, eckige, oft bizarre Formen der Stenose, durch Verzerrung einzelner Knorpelringe oder deutliche Durchwachsungserscheinungen erkennen (Brünings).

Die substernal gelegene Thymusdrüse der kleinen Kinder und eine persistente Thymus Erwachsener können hypertrophieren und die Luftröhre von vorn nach hinten komprimieren. In solchen Fällen kann schon beim Hintenüberneigen des Kopfes der Tod plötzlich eintreten.

Über die Behandlung der Strumen und der hypertrophischen Thymus siehe die Lehrbücher der Chirurgie.

Bei Kompression der Trachea durch Aortenaneurysmen, Speiseröhrenkrebse und Mediastinalabszesse muss man mit der Einführung des Tracheoskopierohres vorsichtig sein. Ein Aneurysma kann durch das Rohr zur Ruptur gebracht werden. Bei Mediastinalabszessen kann das Rohr, indem es den oberen Teil des Abszesses komprimiert, den unteren Teil desselben stärker vorwölben, wodurch Erstickung eintritt (Pieniazek); ja schon die Rückwärtsbeugung des Kopfes und Oberkörpers, ohne welche sich das Rohr nicht einführen lässt, hat in einem Falle meiner Beobachtung den sofort zum Tode führenden völligen Verschluss der Trachea bewirkt.

E. Die Krankheiten des Ohres.

1. Die Einteilung des Gehörorganes und seiner Krankheiten.

Zum Zwecke der übersichtlichen Beschreibung teilt man das Gehörorgan anatomisch in drei Abschnitte, den äusseren, den mittleren und den inneren.

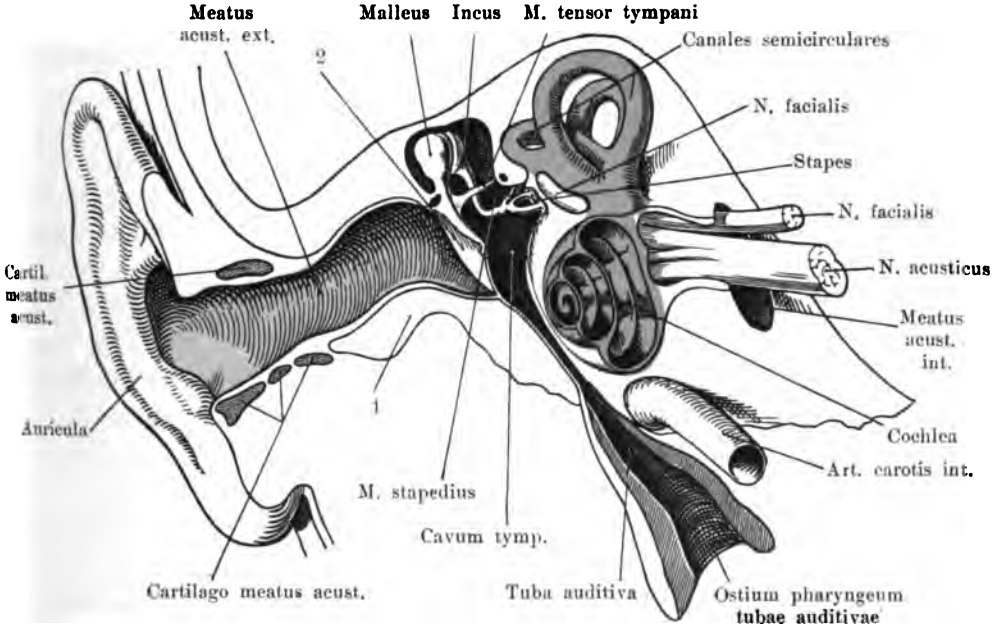

Fig. 141.

Schematische Darstellung der 3 Abschnitte des Gehörorgans. 1 Os tympanicum. 2 Membrana tympani. Äusseres Ohr blau. Mittleres Ohr schwarz. Inneres Ohr (Labyrinth) rot.

Der äussere umfasst die Ohrmuschel und den Gehörgang.

Das Trommelfell wird bald dem äusseren, bald dem mittleren Teile zugezählt.

Unter dem mittleren Teile, dem „Mittelohre", versteht man die Paukenhöhle mit ihrem Inhalte (den Gehörknöchelchen) und ihren luft-

haltigen Nebenräumen, nämlich dem Antrum tympanicum oder mastoideum und den mit ihm in Verbindung stehenden pneumatischen Hohlräumen oder Zellen des Warzenfortsatzes, sowie die Tube, welche die Paukenhöhle mit dem Nasenrachenraum verbindet.

Die beiden Labyrinthfenster werden bald dem Mittelohre, bald dem inneren Ohre zugerechnet.

Als inneres Ohr bezeichnet man das Labyrinth (Vorhof, Bogengänge, Schnecke und Aquädukte), einschliesslich des Nervus octavus (acusticus), der aus dem Nervus cochlearis und dem Nervus vestibularis besteht.

Über die zentrale Acusticusbahn s. E. 7.

In funktioneller Hinsicht lässt sich das Gehörorgan in zwei Teile, den schallzuleitenden und den schallempfindenden teilen, wozu noch als nicht dem Hören dienender Teil das statische Organ (Vorhofs- und Bogengangsapparat mit dem Nervus vestibularis) kommt. Der schallempfindende Teil besteht aus dem Nervus cochlearis mit seiner Endausbreitung in der Schnecke; der schallzuleitende aus der Ohrmuschel, dem Gehörgange, dem Trommelfelle, den drei Gehörknöchelchen (Gehörknöchelchenkette) und den beiden Labyrinthfenstern.

Die Beschreibung der Krankheiten des Ohres geschieht gewöhnlich nach der anatomischen Dreiteilung. Hierbei ergibt sich jedoch eine Schwierigkeit bezüglich des Trommelfelles, dessen krankhafte Veränderungen mit Ausnahme von wenigen, die sich am Trommelfelle allein abspielen, teils mit Krankheiten des äusseren Ohres, speziell des Gehörganges, teils mit solchen des Mittelohres untrennbar verbunden sind. Bei der Abhandlung der Krankheiten des inneren Ohres lässt sich eine Trennung der Teile, die der akustischen, und der Teile, die der statischen Funktion dienen, nur selten durchführen, da beide meist zusammen erkranken.

2. Die Gehörprüfung.

Einleitung.

Zweck der Hörprüfung ist nicht nur, den Grad einer Hörstörung festzustellen, sondern auch ihren Sitz zu ermitteln.

Die Feststellung des Grades einer Hörstörung, die sog. quantitative Hörprüfung, dient als Grundlage zur Beurteilung der Schädigung des Kranken durch sein Ohrleiden im Verkehre und im Berufsleben, sowie, wenn wir sie von Zeit zu Zeit wiederholen, zur Beurteilung der Konstanz, der Abnahme oder Zunahme des Leidens, wie auch der Wirksamkeit oder Unwirksamkeit der eingeschlagenen Therapie.

Die Feststellung des Sitzes einer Hörstörung mittelst der Hörprüfung, die sog. qualitative Hörprüfung, ist erforderlich bei solchen Ohrenkrankheiten, deren Art und Sitz nicht durch andere Untersuchungsmethoden, insbesondere nicht durch die Besichtigung des Trommelfells, erkennbar ist.

Bei der Hörprüfung haben wir zu berücksichtigen, dass die Schallwellen aus der Luft den empfindenden Endausbreitungen des Nervus cochlearis zwar hauptsächlich durch Vermittlung des Trommelfells und der Gehörknöchelchenkette zugeleitet werden — Luftleitung oder aërotympanale Leitung —, aber auch durch die Kopfknochen zum Labyrinth gelangen — Knochenleitung. Das letztere geschieht vorzugsweise in der Art, dass die Schallwellen vom Knochen auf das in knöchernem Rahmen ausgespannte Trommelfell übergehen und dieses in Schwingungen versetzen, die dann wie bei der aërotympanalen Leitung auf das Labyrinth übertragen werden — kraniotympanale Leitung. Unter gewöhnlichen Verhältnissen hat diese kranio-tympanale Leitung gegenüber der aërotympanalen keine wesentliche Bedeutung. Wir benützen sie aber zu diagnostischen Zwecken, indem wir durch Auflegen tickender Uhren oder Aufsetzen tönender Stimmgabeln auf die Kopfknochen den Schall durch diese dem Labyrinth zuleiten.

Prüfung des Gehörs in der Luftleitung.

Das Ohr empfindet einfache Schallschwingungen als Töne, zusammengesetzte als Geräusche. Bereits 16 Doppelschwingungen in der Sekunde werden als Ton (Subkontra-C) wahrgenommen. Die obere Hörgrenze wird sehr verschieden angegeben; sie soll bis zum a^8, bei Kindern sogar bis zum c^9 hinaufgehen können, was indessen von einigen Untersuchern bestritten wird.

Für das gewöhnliche Hören im Verkehre kommt jedoch nicht dieser ganzen Skala eine praktische Bedeutung zu, da nach Blaserna in der Musik aller Zeiten und Völker nur Töne von 27 bis 4000 Schwingungen Verwendung finden, und nach O. Wolf in den Sprachlauten nur Töne von 16 bis 4032 Schwingungen enthalten sind.

Wollen wir nun die Leistungsfähigkeit eines Ohres prüfen, so haben wir Schwellenwerte zu ermitteln, d. h. wir müssen eine Schallquelle dem Ohre aus grösstmöglicher Entfernung allmählich näher bringen, bis sie vernommen wird, und die Entfernung notieren, in welcher sie dann vom Ohre entfernt ist. Hierbei lassen wir bewusstermassen die Tatsache ausser acht, dass die Stärke des Schalles im Quadrate der Entfernungen abnimmt. Die Annäherung der Schallquelle geschieht in der Richtung der Gehörgangsachse des zu prüfenden Ohres.

Natürlich muss jedes Ohr für sich allein geprüft werden. Man schliesst das Hören mit dem anderen, vom Untersucher abgewendeten Ohre — soweit es überhaupt möglich ist — aus, indem man dieses vom zu Prüfenden selber oder von einer anderen Person mit dem angefeuchteten, fest in den Gehörgang eingepressten Finger zuhalten lässt. Dies genügt jedoch keineswegs, wenn man Ergebnisse erzielen will, wie sie bei Verdacht auf Simulation nötig sind, denn auch das festeste Zustopfen eines Ohres hebt das Gehör nicht auf. Um das eine Ohr bei der Hörprüfung völlig auszuschalten, setzt man den Ohransatz der Bárányschen Lärmtrommel fest in den Gehörgang und lässt das Lärmwerk ertönen. Das Gehör des anderen Ohres wird dadurch nur wenig herabgesetzt. Auch muss dafür gesorgt werden, dass der zu Untersuchende die Annäherung der Schallquelle weder sieht noch sonst irgendwie bemerkt und bei der Hörprüfung mittelst der Sprache nicht das Gesprochene von den Lippen des Arztes ablesen kann, worin manche Schwerhörige eine erstaunliche Fertigkeit erwerben.

Gewöhnlich stellen wir unsere Hörprüfungen im Zimmer an. Für die Prüfung mit der Taschenuhr genügt schon ein kleines Zimmer. Bei Anwendung von Schallquellen mittlerer und grösserer Stärke genügen selbst grosse Zimmer nicht, um leichtere Gehörstörungen nachweisen zu können. Lange Korridore helfen uns über diese Schwierigkeit nicht hinweg, weil in ihnen der Schall, wie in einer Röhre, ausserordentlich weit fortgeleitet wird. Wir müssen deshalb manchmal im Freien prüfen. Hier tritt uns aber der Tageslärm, der schon im Zimmer die Prüfung erschwert, meist noch viel störender entgegen. Dabei ist auch zu beachten, dass Lärm nicht immer das Gehör vermindert, sondern bei gewissen Ohrenkrankheiten auffallend schärft (Paracusis Willisii). Jedenfalls müssen wir Hörprüfungen, deren Ergebnisse untereinander verglichen werden sollen, immer unter möglichst gleichen äusseren Verhältnissen anstellen.

Weitere Schwierigkeiten erwachsen uns aus der Abhängigkeit von dem guten Willen, den geistigen Fähigkeiten und der Aufmerksamkeit des zu Prüfenden. Bei kleinen Kindern ist eine einigermassen zuverlässige Hörprüfung überhaupt unmöglich; selbst grössere Kinder sind selten dazu zu bringen, ihre Aufmerksamkeit der Schallquelle genügend zuzuwenden; bestenfalls ermüden sie oder werden zerstreut, ehe noch die Prüfung beendet ist.

Was nun die Schallquellen betrifft, die wir bei den Hörprüfungen in der Luftleitung anwenden, so wäre es höchst wünschenswert, einen leicht handlichen und bequem anwendbaren Apparat zu besitzen, mittelst dessen sich eine grosse Reihe von Tönen in stets gleicher Stärke erzeugen liesse; es ist aber bisher nicht gelungen, einen solchen zu konstruieren.

Viel im Gebrauche ist ein von Politzer angegebener „einheitlicher" Hörmesser, der ein knipsendes Geräusch mit dem leicht erkennbaren Grundton c^2 erzeugen lässt, das von normalen Ohren auf ca. 15 Meter Entfernung vernommen wird.

Zur Feststellung geringer Hörstörungen wird vielfach das Ticken der Taschenuhr benutzt.

Ehe man die Uhr aus grösserer Entfernung dem Ohre näher bringt, um den Schwellenwert zu ermitteln, ist es gut, sie nahe an das zu prüfende Ohr zu halten, damit der Kranke das Ticken, das bei verschiedenen Uhren sehr verschieden ist, erst kennen und von etwa vorhandenen entotischen Geräuschen unterscheiden lernt. Auch bei dem leisen Ticken der Uhr ist das andere Ohr, wie oben angegeben, auszuschliessen. Durch wiederholtes Annähern der Uhr, oder auch durch Unterbrechung ihres Tickens mittelst einer besonderen Hemmungsvorrichtung, kontrolliert man die Angaben des Geprüften. Beim Messen der Entfernung zwischen Uhr und Ohr darf man keinen festen Massstab gleichzeitig mit der Uhr und dem Kopfe des Untersuchten in Berührung bringen, weil durch einen solchen das Ticken weiter fortgeleitet wird als durch die Luft.

Der Prüfende muss wissen, wie weit seine Uhr von normalen Ohren bei gewöhnlichem Tageslärm gehört wird. In der Regel notiert man die ermittelte Hörweite in Form eines Bruches, dessen Nenner den Schwellenwert für das normale, und dessen Zähler den für das geprüfte kranke Ohr in Zentimetern angibt.

Mitunter ergibt die Prüfung ein auffälliges Missverhältnis zwischen dem Gehör für die Uhr und die Sprache, ja bei älteren Leuten ist das die Regel: während ihr Gehör für die Sprache noch nicht auffällig abgenommen hat, kann es für die Uhr schon erloschen sein.

Eine viel grössere Bedeutung als die Hörprüfung mit Uhr und Hörmesser hat die mit der Sprache. Suchen doch die meisten Ohrenkranken unsere Hilfe deshalb auf, weil sie in dem Verständnis der Sprache behindert sind. Für den Arzt bietet die Hörprüfung mit der Sp ache den Vorteil, dass sie unmittelbar zeigt, in welchem Masse das Ohr seine wichtige Aufgabe erfüllt. Dazu kommt, „dass wir Kranke jeden Bildungsgrades die vorgesprochenen Worte wiederholen lassen können, wodurch die Untersuchung an Objektivität bedeutend gewinnt, während es bei Benutzung anderer Schallquellen, z. B. der Uhr, in der Mehrzahl der Fälle vollständig ungewiss bleibt, was die Kranken eigentlich hören" (Lucae).

Indessen ist nicht jede Art des Sprechens zur Hörprüfung geeignet. Die gewöhnliche laute Konversationssprache haben nicht alle Menschen so in der Gewalt, dass sie dieselbe stets in gleicher Stärke hervorbringen können, und hochgradig Schwerhörige verstehen uns um so schlechter, je lauter wir sprechen, weil das Erheben der Stimme hauptsächlich die Vokale verstärkt und diese dann die Konsonanten noch mehr als in der Norm übertönen. In der Regel wird die gewöhnliche, laute Konversationssprache nur angewandt bei beiderseits starker Schwerhörigkeit, denn bei geringen Hörstörungen wird sie in viel grösseren Räumen, als dem Arzte zur Verfügung stehen, noch verstanden, und bei einseitigen Hörstörungen genügt der künstliche Verschluss des gesunden Ohres nicht, um das Verständnis des laut Gesprochenen durch dieses auszuschalten. Wir sind deshalb bei allen nur einseitigen und bei allen nicht sehr starken Gehörstörungen auf die Prüfung mit der Flüstersprache angewiesen.

Um stets gleich laut zu flüstern, benutzen wir nicht die ganze zur Exspiration verfügbare Luftmenge, sondern nach Bezolds Vorschlag nur die sog. Reserveluft, d. h. das Luftquantum, welches nach der gewöhnlichen, nicht forcierten Exspiration noch aus der Lunge ausgepresst werden kann. Dieses ist bei dem einzelnen auch zu verschiedenen Zeiten ungefähr gleich gross, so dass er damit stets in gleicher Lautstärke flüstern kann[1]). Die Reserveluft reicht aber nur für wenige Silben aus; lange Prüfungsworte sind deshalb nicht zu verwenden, und namentlich sind die vielfach benutzten zusammengesetzten Zahlworte, z. B. 22, 36, auszuschliessen, da dieselben ausserdem noch durch ihren Rhythmus das Erraten erleichtern. Während nun die Lautstärke (und damit die Hörweite) der Flüsterworte des einzelnen Untersuchers annähernd gleichmässig bleibt, ist sie bei verschiedenen sehr verschieden. Deshalb sind die Ergebnisse der Hörprüfung eines und desselben Ohres von seiten verschiedener Untersucher nicht miteinander vergleichbar, und eine allgemein gültige normale Hörweite für die Flüstersprache kann nicht festgesetzt werden. Jeder Untersucher muss deshalb die Hörweite seines eigenen Reserveluftflüsterns für normale Ohren ermittelt haben, ehe er die Hörweite kranker Ohren beurteilen kann.

Aber auch hierbei stossen wir auf grosse Schwierigkeiten. Die normale Hörweite für verschiedene Worte ist so verschieden, dass z. B. manche Zahlworte fast fünfmal so weit gehört werden als andere. Der Untersucher muss also die normale Hörweite für eine ganze Reihe seiner Flüsterworte kennen und muss sich immer wieder derselben Worte bedienen, wenn er die Konstanz, die Abnahme oder die Zunahme des Gehörs bei einem Kranken feststellen will.

Die Hörweite des einzelnen Wortes ist abhängig von der Lautstärke der Vokale und Konsonanten, aus denen es zusammengesetzt ist (O. Wolf). Die Vokale werden weiter gehört als die Konsonanten. Die grösste Lautstärke hat das A (58,6 m in Flüstersprache mit Reserveluft). Nächst ihm kommen I (51,75 m) und E (50,9 m). U (34,12 m) und O (28,1 m) haben die geringste Lautstärke[2]). Von den Konsonanten werden die Zischlaute

[1]) Das Flüstern mit Reserveluft ist für die Feststellung geringfügiger Hörstörungen auch in dem grössten Zimmer noch viel zu laut. Wir sind deshalb oft genötigt, statt seiner das leiseste Flüstern anzuwenden, das uns möglich ist. Auch dieses ist bei dem einzelnen Untersucher von ziemlich gleichbleibender Stärke. Beim Notieren der ermittelten Hörweite muss natürlich die Art des Flüsterns bemerkt werden.

[2]) Die hier angegebenen Hörweiten für die Vokale stimmen nicht mit den von O. Wolf angegebenen überein. Wolf hat jeden Vokal für sich allein geprüft und sich der lauten Sprache bedient; ich habe dagegen die stets gleich starke Reserveluft-Flüstersprache verwendet und jeden Volkal nicht allein, sondern in Worten geprüft, die nur einen Vokal, jedoch

(S, Sch, Z) am weitesten gehört, während z. B. das Zungen-R und die Aspirata H nur in sehr geringer Entfernung verstanden werden. Worte, die nur aus weit hörbaren Vokalen und Konsonanten bestehen, wie z. B. Ass, Isis, Esse, werden aus grosser Entfernung, solche mit nur lautschwachen Buchstaben, wie Uhr, Kuckuck, Uhu, Ohr, nur in der Nähe verstanden.

Wie gross die Differenz der Hörweite verschiedener Worte sein kann, zeigt folgende Kurve der Hörweite für eine Reihe einfacher Zahlworte (Reserveluftflüstern im Garten im Durchschnitt von vier normalen Ohren junger Leute, Fig. 142). Man erkennt hier leicht, dass in den weit hörbaren Zahlen lautstarke, in den nur in der Nähe vernehmlichen lautschwache Vokale und Konsonanten vorwiegen. Die in der Tabelle angegebenen Hörweiten beziehen sich natürlich nur auf mein Reserveluftflüstern und zwar im Freien[1]), und gelten zunächst für jugendliche Personen. Bemerkenswert ist es, dass Leute mit der Hälfte dieser Hörweiten sich manchmal noch für normalhörig halten und auch bei ihrer Umgebung nicht für schwerhörig gelten.

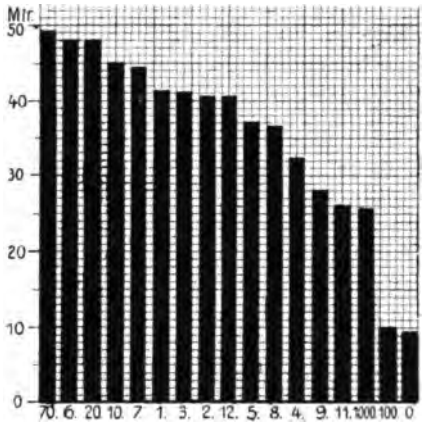

Fig. 142.
Normale Hörweiten für Flüsterzahlen.

Zur Vereinfachung wählte ich aus den 17 in dieser Kurve enthaltenen ein- und zweisilbigen Zahlworten 8 aus, welche erfahrungsgemäss dem praktischen Bedürfnisse genügen, und erhielt so das Schema Fig. 143. In dieses lässt sich leicht das Ergebniss jeder Hörprüfung mittelst der Flüstersprache übersichtlich einzeichnen.

Aus den so erhaltenen Hörbildern erkennen wir nicht nur das quantitative Hörvermögen; vielmehr gestatten sie auch Schlüsse

in Wiederholung, enthielten. Die Versuchspersonen waren angewiesen, zu melden, wenn sie den Vokal hörten. Ausnahmslos wurden die Vokale auf grössere Entfernungen verstanden, als die Worte, in denen sie enthalten waren. Die Versuche wurden in einem grossen Garten vorgenommen. Prüfungsworte waren: Abraham, Asra, Satanas, Salat — Esse, Depesche, Bethlehem, — Isis, Crispi, Pipin — Oporto, Otto, Zoolog — Usus, Uhu, Kuckuck. — Vergl. Körner, Soziale Gesetzgebung und Ohrenheilkunde, Münchener med. Wochenschrift 1902, Nr. 31. Später kam Reuter ohne Kenntnis meiner Arbeit zu Ergebnissen, die mit den hier dargelegten im wesentlichen übereinstimmen.

[1]) Morsak hat versucht, die normale Hörweite für Flüsterzahlen in einer 89 m langen Reitbahn festzustellen. Es zeigte sich dabei, wie unbrauchbar geschlossene Räume für solche Versuche sind, denn im Maximum wurden hier alle geprüften Zahlen mit nur einer einzigen Ausnahme durch den ganzen Raum gehört.

auf den Sitz der Hörstörung (qualitative Prüfung), indem sie erkennen lassen, ob die Schallzuleitung oder die Schallwahrnehmung geschädigt ist.

Um diese Verhältnisse verständlich zu machen, betrachten wir zunächst das Hörbild Fig. 144. Es zeigt das Gehör einer normalhörigen Person bei gut verstopften Gehörgängen. Man sieht, dass die Hörweiten für die acht Prüfungszahlworte mit Ausnahme der Zahl 5 in der Weise gegen die normale Höhe herabgedrückt sind, dass die Kurve im wesentlichen die Gestalt der Normalkurve beibehält: der Pfropf im Gehörgange

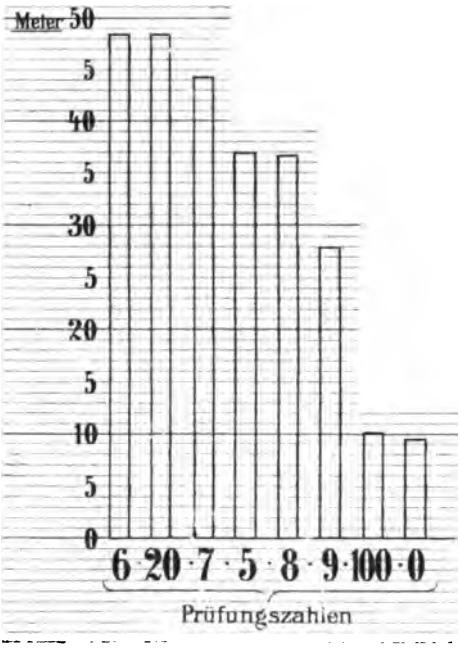

Fig. 143.
Schema zur Einzeichnung der Hörweite für Flüsterzahlen.

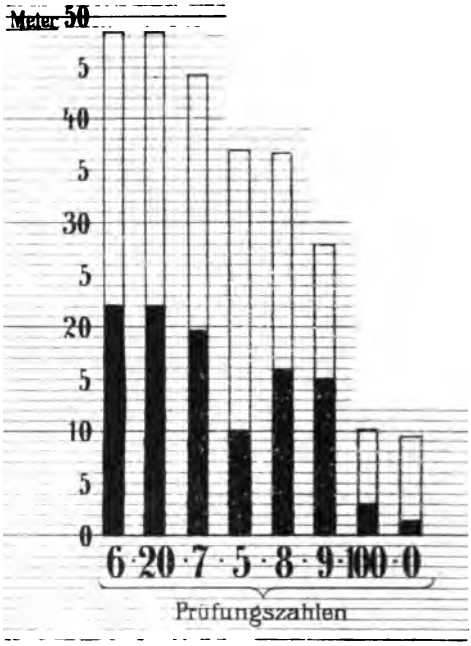

Fig. 144.
Hörbild bei verstopftem Gehörgang.

hat die Zuleitung des Schalles zum Labyrinthe für alle Prüfungszahlworte mit Ausnahme der Zahl 5 ziemlich gleichmässig beeinträchtigt.

Diese annähernd gleichmässige Herabdrückung der Hörweite ist typisch für alle reinen Störungen der Schallzuleitung, wie aus den folgenden Beispielen ersichtlich ist.

Fig. 145 zeigt das Hörbild vom rechten Ohre eines 45jährigen Mannes, der durch eine längst abgelaufene beiderseitige Mittelohreiterung beiderseits Trommelfell, Hammer und Amboss verloren hat. Es fällt hier zunächst auf, dass eine so schwere Veränderung das Gehör für manche Prüfungszahlworte noch nicht einmal auf die Hälfte des Normalen herabgesetzt hat; in der Tat hat dieser Patient ein für die genannten Defekte ganz auffallend

gutes Hörvermögen behalten, woraus wir ohne weiteres schliessen dürfen, dass wenigstens sein schallwahrnehmender Apparat völlig intakt sein muss. Auch diese Kurve zeigt eine fast gleichmässige Herabsetzung der Hörweite für alle Prüfungszahlworte mit Ausnahme der Zahl 5.

Etwas weniger klar liegt die Sache in dem folgenden Falle. Fig. 146 zeigt das Hörbild des rechten Ohres einer jungen Frau, an der vor 11 Jahren beiderseits die sogenannte Radikaloperation wegen chronischer Mittelohreiterung vorgenommen worden war; Hammer, Amboss und Trommelfellreste sind dabei auf beiden Ohren entfernt worden. Auch hier ist das Gehör noch verhältnismässig recht gut geblieben, so dass wenigstens die Komplikation mit einer schwereren Schädigung des schallwahrnehmenden Apparates ausgeschlossen werden kann. Wiederum werden die normaliter am weitesten hörbaren Prüfungszahlworte

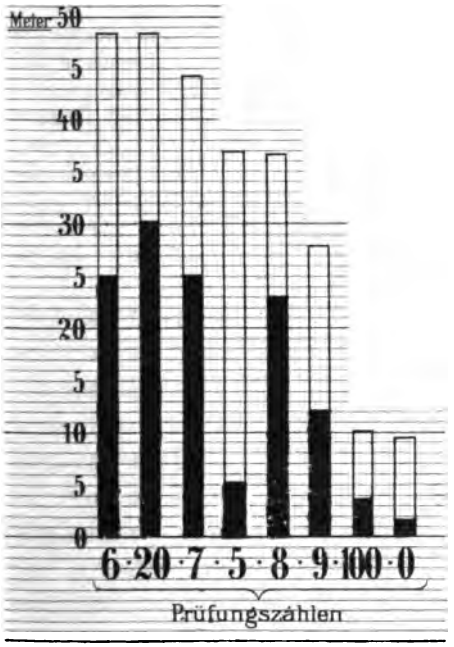

Fig. 145.
Hörbild in einem Falle von Defekt des Trommelfells, sowie des Hammers und Ambosses.

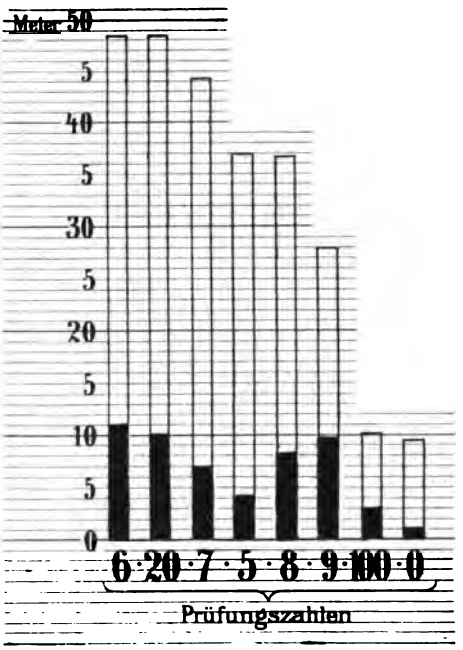

Fig. 146.
Hörbild bei einem Falle von Trommelfell- und Gehörknöchelchendefekt durch Radikaloperation.

noch am weitesten, die normaliter am wenigsten weit hörbaren am wenigsten weit gehört, und die Herabsetzung der Hörweite für die Zahl 5 ist unverhältnismässig stark.

Wir sehen also, dass eine reine Störung in der Schallzuleitung zum Labyrinth das Gehör für fast alle Prüfungszahlworte nahezu gleichmässig herabsetzt, einerlei ob diese Störung im Gehörgange oder in der Paukenhöhle liegt.

Warum dabei die Perzeption für die Zahl 5 so sehr leidet, wissen wir nicht; jedenfalls ist die Tatsache, die zuerst von Bezold erkannt wurde, unbestritten.

Ganz anders muss das Hörbild aussehen, wenn bei gesundem Zuleitungsapparate die Endausbreitung des Hörnerven

in der Schnecke erkrankt ist. Die hier obwaltenden Verhältnisse lassen sich nur auf Grund der Helmholtzschen Lehre von der Tonwahrnehmung verstehen. Diese Lehre fasst Bezold kurz und gut folgendermassen zusammen:

„Die Fähigkeit unseres Ohres, sowohl jeden einzelnen Ton nach seiner Lage in der Skala genau zu bestimmen, als auch eine ganze Reihe von zusammenhängenden Tönen gleichzeitig aufzufassen, wird uns nur verständlich durch die Annahme eines an den Enden der weit verzweigten Akustikusausbreitung angebrachten mechanischen Hilfsapparates, der die Eigenschaften unserer chromatisch angeordneten Saiteninstrumente besitzt, so dass jedem einzelnen Tone der ganzen Skala je ein Element in diesem Hilfsapparate entspricht, welches durch ihn in Mitschwingung versetzt wird und eine an ihm endende Nervenfaser erregt." „Als mitschwingendes Organ erscheint am geeignetsten die Membrana basilaris der Schnecke." „Der Anordnung ihrer sukzessive gegen die Kuppel der Schnecke sich verlängernden quergespannten Fasern entsprechend, muss angenommen werden, dass die Perzeption von den höchsten bis zu den tiefsten Tönen in der Richtung vom Anfang der untersten Schneckenwindung bis zur Kuppel verteilt ist."

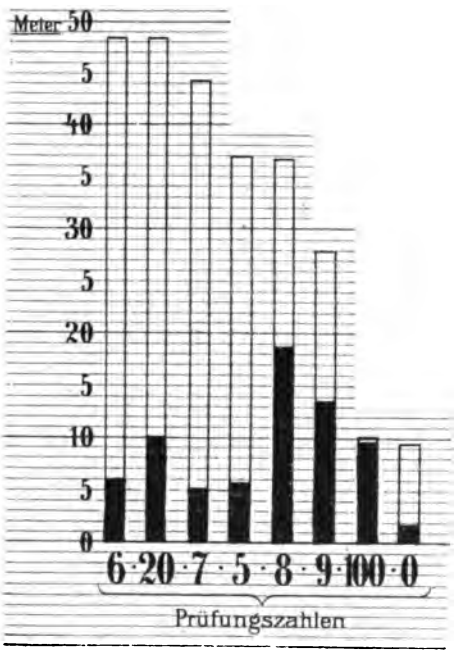

Fig. 147.
Hörbild bei einem Falle von Lues labyrinthi.

Bei der grossen Ausdehnung des Nervenendorgans in der Schnecke ist es nun verständlich, dass krankhafte Veränderungen oft weniger das ganze Endorgan, als einzelne Teile desselben betreffen. Solche partielle oder an verschiedenen Stellen verschieden starke Veränderungen müssen aber auch einen partiellen, d. h. mehr oder weniger deutlich auf einzelne Strecken beschränkten Ausfall in der vom Ohre wahrgenommenen Skala zur Folge haben. Da nun jedes unserer Prüfungszahlworte sich in Töne zerlegen lässt und somit in einer bestimmten Strecke der Skala enthalten ist, so dürfen wir bei partiellen Erkrankungen der Endausbreitung des Hörnerven je nach dem Sitze derselben eine verschieden starke Herabsetzung der Hörweite unserer Prüfungszahlworte erwarten. Die Normalkurve wird also in solchen Fällen nicht gleichmässig, sondern unregelmässig herabgedrückt werden.

Als Beispiel zeigt Fig. 147 das Hörbild des rechten Ohres von einem Manne, der im Verlaufe einer vernachlässigten, ungewöhnlich schweren sekundären Syphilis beiderseits an Labyrinthsyphilis erkrankt war. Die Trommelfelle waren völlig normal und die Pauken-

höhlen frei von Exsudat. Hier hatte die Wahrnehmung der lautstarken Prüfungszahlworte am meisten gelitten, während die lautschwache Zahl 100 fast normal weit gehört wurde! Durch eine antisyphilitische Kur besserte sich das Gehör in drei Wochen ganz bedeutend.

Erstreckt sich eine Erkrankung in der Schnecke gleichmässig auf die ganze Endausbreitung des Hörnerven, oder betrifft sie dessen Stamm, so wird natürlich das Gehör für alle Prüfungsworte in mehr gleichmässiger Art und meist sehr stark herabgedrückt.

Als Beispiele mögen die Hörbilder bei einer Akustikuslähmung durch elektrischen Schlag am Telephon (Fig. 148) und bei einer Akustikusschädigung durch Lärm (professionelle Schwerhörigkeit der Kesselschmiede, Fig. 149) dienen.

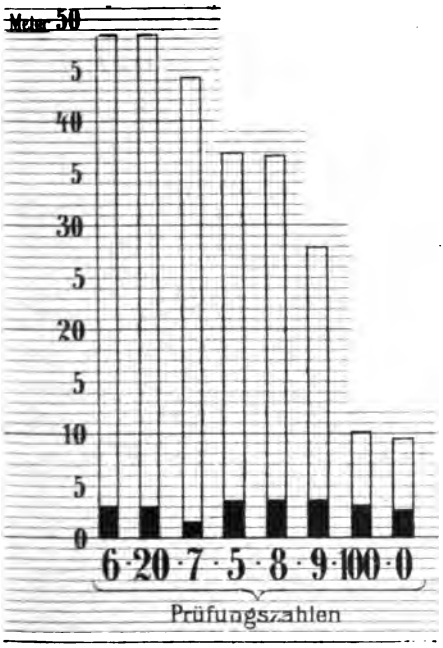

Fig. 148.
Hörbild bei einem Falle von Akustikuslähmung durch elektrischen Schlag am Telephon.

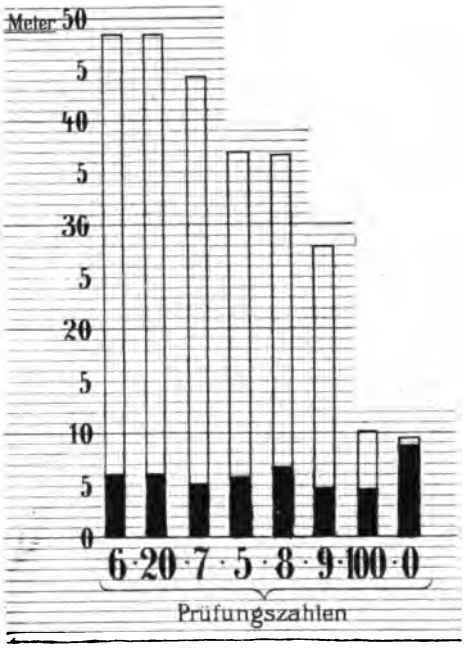

Fig. 149.
Hörbild bei einem Falle von Akustikusschädigung durch Lärm.

Zur Prüfung mit einfachen Tönen in Luftleitung kann man die verschiedensten Musikinstrumente verwenden, zieht aber Stimmgabeln mit, zur Vermeidung von Obertönen, belasteten Zinken vor, von denen man hohe, mittlere und tiefe zur Verfügung haben muss. Die ganze Tonskala, die vom menschlichen Ohre wahrgenommen wird, ist in der Bezold-Edelmannschen „kontinuierlichen Tonreihe" enthalten.

In derselben werden die tieferen Töne durch obertönefreie Stimmgabeln von 16 bis 1024 Doppelschwingungen, die höheren Töne durch gedackte Orgelpfeifen und die höchsten durch das Galton-Pfeifchen erzeugt.

An Stelle des Galton-Pfeifchens hat man neuerdings mit grossem Vorteil das Monochord benutzt, bei dem die Saite durch Reibung in longitudinale Schwingungen versetzt wird. Die Höhe des erzeugten Tones ist dabei nur von der Länge der Saite abhängig, die durch Verschiebung einer Klemmschraube beliebig verändert werden kann. Die Tonhöhe wird dann an einer Skala abgelesen.

Mit der „kontinuierlichen Tonreihe" lassen sich Defekte im Tongehöre feststellen. Solche finden sich bei Störungen im schallzuleitenden Apparate am unteren Ende, bei Störungen im schallempfindenden Apparate vorzugsweise am oberen Ende der Skala. Auch Lücken an verschiedenen Stellen der Skala kommen vor, und bisweilen sind nur kleine Reste des Tongehörs, sog. Hörinseln, erhalten (s. u. Taubstummheit).

Ein von der Technik bisher nicht überwundener Mangel der „kontinuierlichen Tonreihe" liegt darin, dass die tiefen Stimmgabeln so schwach tönen, dass sie nur ganz nahe am Ohre vernommen werden, während die hohen Töne der Orgelpfeifen so intensiv sind, dass sie durch Türen und Mauern dringen. Darum ist es noch fraglich, wieweit der Defekt am unteren Ende der Skala bei Störungen im schallzuleitenden Apparate auf die Schwäche der tiefen Töne zurückgeführt werden kann.

Bei den Stimmgabeln kann man den Mangel einer gleichen Stärke der von ihnen erzeugten Töne einigermassen ausgleichen, indem man für jede derselben ermittelt, wie lange ihr Tönen bei starkem Anschlage von einem gesunden Ohre vernommen wird, und dann diese normale Hördauer mit der pathologisch verkürzten vergleicht. Auch kann man einen schwachen Ton mit Hilfe des ihm entsprechenden Resonators verstärken.

Prüfung des Gehörs in der Knochenleitung allein (Weberscher und Schwabachscher Versuch).

Was wir unter Knochenleitung verstehen, ist bereits auf S. 247 gesagt.

Setzt man den Stiel einer tönenden Stimmgabel auf die Mitte des Schädels eines Normalhörigen, so wird der Ton durch die Kopfknochen beiden Ohren gleichmässig zugeleitet und von beiden gleich gut gehört. Werden nun die Gehörgänge verschlossen, so verstärkt sich die Wahrnehmung des Tones beiderseits. Beim Verschlusse nur eines Gehörganges erfolgt die Verstärkung allein auf der verschlossenen Seite, der Ton rückt scheinbar gegen das verschlossene Ohr hin, er wird, wie man sagt, nach diesem hin lateralisiert.

Das Zustandekommen dieses, von Ernst Heinrich Weber angegebenen und nach ihm benannten Phänomens ist verschieden erklärt worden; seine diagnostische Verwertbarkeit hat aber durch die verschiedenen Theorien nichts gewonnen.

Vor allem kommt dem Versuche nur bei einseitiger Hörstörung eine gewisse praktische Bedeutung zu. Wird die Stimmgabel, am besten a, vom Scheitel aus nach dem kranken Ohre hin gar nicht gehört (negativer Ausfall des Versuches), so spricht das für eine Schädigung des schallwahrnehmenden Apparates; wird sie auf dem kranken Ohre besser gehört, als auf dem gesunden (positiver Ausfall des Versuches), so handelt es sich in der Regel, aber

keineswegs immer, um eine Veränderung im schallzuleitenden Apparate, freilich meist um eine solche, die wir auch ohne den Weberschen Versuch konstatieren können. Einen grösseren Wert hat es, wenn im Verlaufe einer Mittelohreiterung der vorher positive Webersche Versuch negativ wird; dies deutet auf ein Weiterschreiten der Erkrankung auf das Labyrinth. Überhaupt kommt dem negativen Ausfalle des Versuches (bei einseitiger Schwerhörigkeit) ein grösserer Wert für die Diagnose zu als dem positiven.

Der an sich schon geringe Wert des Weberschen Versuches wird übrigens oft noch dadurch beeinträchtigt, dass die Kranken in dem Vorurteile befangen sind, auf dem kranken Ohre überhaupt nichts hören zu können, und eine dementsprechende Antwort geben, ohne erst auf ihre Wahrnehmung zu achten. Bezweifelt dann der Arzt die Richtigkeit einer solchen Antwort und erhält bei wiederholter Prüfung die gegenteilige Angabe, so weiss er immer noch nicht, ob nun diese richtig oder dem nur Kranken suggeriert ist.

Grösseren Wert als der Webersche hat der Schwabachsche Versuch. Er beruht auf dem Vergleiche der Perzeptionsdauer des Tones einer tieferen Stimmgabel, z. B. A, vom Schädel aus im kranken mit der in einem normalen Ohre, z B. in dem des Untersuchers. Gegen die Norm verlängert ist der Ton bei Störungen in der Schallzuleitung, nicht verlängert oder verkürzt bei solchen in der Schallwahrnehmung. Sichere Schlüsse lässt der Versuch nur bei beiderseits gleichartiger Erkrankung zu.

Vergleichende Prüfung des Gehörs in Luft- und Knochenleitung (Rinnescher Versuch).

Aus dem Vergleiche des Hörens einer Stimmgabel in Luft- und Knochenleitung sollen sich nach der Meinung mancher Autoren Anhaltspunkte für die Differentialdiagnose zwischen den Störungen im schallwahrnehmenden und schallzuleitenden Apparate ergeben.

Für diesen Versuch braucht man die Stimmgabel a′ oder eine andere, die ihr an Tonhöhe nahekommt. Sonstige Gabeln sind hier unbrauchbar, und zwar die hohen, weil sie neben der Knochenleitung die gleichzeitige Luftleitung nicht ausschliessen lassen, und die tiefen, weil die vibrierenden Stösse ihres aufgesetzten Stieles zu stark als Erschütterung gefühlt und von den Kranken oft mit der Tonwahrnehmung verwechselt werden.

Um das Gehör in Luft- und Knochenleitung vergleichen zu können, setzen wir den Stiel der stark angeschlagenen Stimmgabel auf den Warzenfortsatz der zu prüfenden Seite und lassen uns den Moment angeben, in welchem sie verklingt. Dann halten wir die Zinken sofort nahe an den äusseren Gehörgang, ohne die Ohrmuschel zu berühren. Ein gesundes Ohr hört dann den bereits in der Knochenleitung verklungenen Ton noch eine Zeitlang weiter. Dies ist der Rinnesche Versuch, und zwar der „positive" Ausfall desselben (R +). Statt aber diese Benennung beizubehalten, sagen wir allgemeinverständlicher, die Luftleitung überwiegt die Knochenleitung (L > K), und beim umgekehrten Verhalten statt „negativer Ausfall (R −)": die Knochenleitung überwiegt die Luftleitung (K > L).

Ausser beim normalen Ohre soll die Luftleitung bei Störungen im schallempfindenden Apparate, die Knochenleitung hingegen bei solchen im schallzuleitenden Apparate überwiegen; doch ist der Versuch nach Lucae nur in Fällen mit sehr stark herabgesetztem Sprachgehöre beweisend, und nach Bezold wird seine Brauchbarkeit eingeschränkt bei einseitigen Hörstörungen und wenn auf einer Seite der schallzuleitende, auf der anderen Seite der schallempfindende Teil erkrankt ist.

Sehen wir auch ganz davon ab, dass die Kranken in der Angabe des Zeitpunktes, in welchem sie den Ton der Gabel nicht mehr hören, meist ganz unzuverlässig und in keiner Weise kontrollierbar sind, so haben wir nicht weniger als drei Einschränkungen der Brauchbarkeit dieses Versuches von kompetentester Seite, die kaum noch Fälle übrig lassen, in welchen er etwas beweisen kann.

Hörprüfung bei Verdacht auf Simulation einer Hörstörung.

Besteht der Verdacht, dass jemand eine Hörstörung simuliert, so sind stets seine beiden Ohren mit allen zu Gebote stehenden Mitteln auf objektiv erkennbare pathologische Veränderungen zu untersuchen. Findet man solche, so ist zu erwägen, ob die behauptete Hörstörung mit ihnen in Einklang gebracht werden kann.

Es kommt oft vor, dass Leute, die eine Ohrfeige oder einen Faustschlag aufs Ohr erhalten haben, behaupten, durch die erlittene Misshandlung das Gehör verloren zu haben, obwohl sie wissen, dass sie auf dem betreffenden Ohre schon lange vorher schwerhörig waren. Der Grad der Hörstörung wird dabei meist viel stärker angegeben, als man nach dem objektiven Befunde erwarten sollte. Trotzdem sind nicht alle diese Leute Betrüger; der Schlag kann zu der alten Hörstörung noch eine weitere, z. B. durch Labyrintherschütterung, hinzugefügt haben. Ob dem so ist, muss durch die objektive Untersuchung und längere Beobachtung ermittelt werden. Da eine nur einseitige Schwerhörigkeit von dem Betroffenen oft lange Zeit gar nicht bemerkt wird, kann es auch vorkommen, dass ein auf das Ohr erhaltener Schlag erst die Aufmerksamkeit des Geschlagenen oder seiner Angehörigen auf das Ohr lenkt, und der alte Fehler nunmehr in voller Überzeugung für die Folge des Schlages gehalten wird. Namentlich bei Kindern, die vom Lehrer geohrfeigt wurden, erlebt man das nicht selten.

Zeigt die objektive Untersuchung keine Veränderung, die uns die behauptete Hörstörung verständlich macht, so muss das Gehör auf jedem Ohre, bei Ausschluss des anderen (s. S. 248), besonders und wiederholt geprüft werden. Die Prüfung muss so angestellt werden, dass der Geprüfte die Entfernung der Schallquelle vom Ohre in keiner Weise bemerken kann; vor allem müssen ihm die Augen verdeckt werden. Zeigen nun wiederholte Prüfungen stets das gleiche Ergebnis, so spricht das für die Richtigkeit der Angaben.

Zur Aufdeckung einseitig simulierter Hörstörungen kann man folgende zwei Verfahren anwenden.

Das eine Verfahren beruht auf der Tatsache, dass ein fester Verschluss des gesunden Ohres mit dem Finger die Hörfähigkeit desselben nur herabsetzt, aber nicht aufhebt. Man lässt das gesunde Ohr mit dem Finger fest verschliessen. Behauptet der Untersuchte dann, in nächster Nähe

laut gesprochene Worte gar nicht zu hören, so beweist das mit Sicherheit, dass er uns hintergehen will oder zum mindesten übertreibt. Man muss aber vorher festgestellt haben, dass das angeblich normale Ohr auch wirklich volle Hörschärfe hat.

Ein anderes brauchbares Verfahren ist von Marx angegeben. Man steckt dem zu Untersuchenden den Bárányschen Lärmapparat (s. S. 248) an das gesunde Ohr und lässt ihn ertönen. Dann fragt man den zu Prüfenden, ob er es höre. Der einseitig Taube wird hierauf nicht antworten, wohl aber der Simulant, der glaubt, dass es sich um eine Prüfung des gesunden Ohres handele. Natürlich muss der Arzt hinter dem zu Prüfenden stehen, damit dieser nicht die Frage vom Munde ablesen kann.

Diese Versuche sind nur bei einseitig simulierter völliger Taubheit, nicht aber bei einseitig simulierter Schwerhörigkeit brauchbar.

Vielfach wird noch zur Aufdeckung einseitig simulierter Taubheit ein Apparat verwendet, der aus zwei mit durchbohrten Oliven versehenen Schläuchen besteht, die durch ein T-Rohr mit einem gemeinsamen trichterförmigen Endstücke verbunden sind. Der Untersucher steht hinter dem zu Prüfenden, lässt die Oliven fest in dessen beide Gehörgänge drücken und hält eine tönende Stimmgabel vor den Trichter. Wird nun der zu dem normalen Ohre führende Schlauch zugedrückt, der Ton also nur dem angeblich tauben Ohre zugeleitet, so hört ihn der Simulant natürlich wie vor dem Zudrücken und merkt in der Regel nicht, dass dies durch das angeblich taube Ohr geschieht. Manchmal merkt er es aber doch, und es muss deshalb vor diesem Versuche, der auch noch eine ganze Reihe anderer Fehlerquellen birgt, eindringlich gewarnt werden.

Das sicherste Mittel, die Simulation doppelseitiger Schwerhörigkeit zu entdecken, ist die wiederholte Hörprüfung, in der Weise, wie wir sie für die Entlarvung der Simulation einseitiger Schwerhörigkeit kennen gelernt haben, auf beiden Ohren.

Die Simulation doppelseitiger totaler Taubheit führen schlaue und ausdauernde Betrüger manchmal so gut durch, dass sie erst nach längerer Beobachtung einmal aus der Rolle fallen. Bisweilen gelingt es, solche Simulanten durch Anrufen aus dem Schlafe oder beim Erwachen aus der Narkose zu entlarven; der Arzt ist aber nicht berechtigt, gegen den Willen des Verdächtigen die Narkose einzuleiten.

Ein solcher Simulant wurde dadurch entlarvt, dass man ihm sagte, sein Hosenlatz stande offen; er griff sofort hin, um sich zu überzeugen, ob das stimmte. Will man diese List anwenden, so darf man dabei nicht nach der fraglichen Stelle sehen, denn fast jeder wird, wenn man nach seinem Hosenlatze sieht, sofort konstatieren wollen, was da in Unordnung ist.

Wenn der Arzt nach vollendeter Ohruntersuchung zu einem, völlige Taubheit Simulierenden mit abgewendetem Gesichte und ohne jede Geste sagt: „nun können Sie gehen", und der Untersuchte sich dann sogleich entfernt, so ist er natürlich entlarvt; aber nur selten fällt ein Betrüger auf diesen Kniff herein.

Die Simulation von Taubstummheit ist auch bei dem Fehlen objektiver Befunde in der Regel leicht nachzuweisen. Schlägt man hinter

dem Verdächtigen unerwartet die Türe zu, oder lässt einen schweren Gegenstand fallen, so sieht sich der wirklich Taubstumme um, weil er die Erschütterung des Bodens fühlt. Der Simulant fühlt dieselbe auch, glaubt aber völlig ruhig bleiben zu müssen, um nicht zu verraten, dass er den erregten Schlag gehört hat. Natürlich muss man sich vorher überzeugt haben, dass der Zimmerboden auch merklich erschüttert wird; auf Parkett oder Terrazzo ist der Versuch nicht anwendbar. — Auf die Schwingungen einer auf den Scheitel gesetzten Stimmgabel, die deutlich gefühlt werden, reagiert der Taubstumme und gibt dies in verschiedener Weise zu erkennen; der Simulant verrät sich, indem er dieses Gefühl ebenso wie den dabei gehörten Ton ignorieren zu müssen glaubt. Mit dem Taubstummenwesen vertraute Ärzte oder Lehrer und wirklich Taubstumme erkennen den Simulanten leicht an seinem ganzen Gebahren und an den Abweichungen von zahlreichen, den Taubstummen eigentümlichen Fähigkeiten und Gewohnheiten.

Schliesslich ist hier noch die Verheimlichung von Hörstörungen zu erwähnen, die zuweilen vorkommt, wenn jemand einen Beruf ergreifen will, von dem Schwerhörige ausgeschlossen werden. Hier schafft eine Hörprüfung bei verdeckten Augen sogleich Klarheit, während die Untersuchung des Trommelfelles leicht irre leitet, da, trotz starker pathologischer Veränderungen an diesem, das Gehör den gewöhnlichen Anforderungen noch ganz gut gewachsen sein kann.

3. Die Krankheiten der Ohrtrompete (Tube).

Die Einwirkung des Tubenverschlusses auf Mittelohr und Trommelfell.

Unter Tubenverschluss verstehen wir die Undurchgängigkeit der Tuben infolge von Schwellungen ihrer Schleimhaut und von Verlegung ihres Lumens durch Tumoren oder zähflüssige Sekrete, ferner die narbige Stenose bzw. Obliteration nach luetischen oder tuberkulösen Ulzerationen sowie nach Verletzungen.

Die Erkrankungen der Nase und des Nasenrachenraumes, die zum Tubenverschlusse führen können, haben wir in den Abschnitten B und C bereits kennen gelernt.

Der Tubenverschluss schädigt stets das Mittelohr. Warum und wie das geschieht, muss eingehend erörtert werden.

Die Tube verbindet die Paukenhöhle mit dem Nasenrachenraume und vermittelt den Austausch zwischen der in der Paukenhöhle enthaltenen Luft und der äusseren Atmosphäre. Gewöhnlich ist die Tube geschlossen, d. h. die vordere und hintere Wand ihres spaltförmigen Lumens berühren

sich in dem membranösen pharyngealen Teile des Rohres. Bei jeder Hebung des weichen Gaumens infolge einer Schluckbewegung bewirkt die mit der Tube in Verbindung stehende Gaumenmuskulatur eine Entfernung der Tubenwände voneinander, so dass der Weg für die Luft frei wird (Tubenventilation, Ventilation der Paukenhöhle).

Wird nun aus irgend einer der in den Abschnitten B und C besprochenen Ursachen die Tube undurchgängig, so unterliegt die in der Paukenhöhle eingeschlossene Luft einer Verdünnung durch Absorption. Es ist das der gleiche Vorgang, der auch die Luft eines abgeschlossenen Pneumothorax zum Verschwinden bringt; nur kann hier die ganze im Pleuraraume befindliche Luft weggeschafft werden, während in der allseitig starrwandigen Paukenhöhle lediglich eine Verdünnung derselben möglich ist. Die Folge dieser Verdünnung ist, dass das Trommelfell durch den vom Gehörgange her auf ihm schwer lastenden Atmosphärendruck nach einwärts gedrängt, aber nicht, wie man gewöhnlich sagt, eingezogen wird. Der Trommelfelltrichter wird also vertieft, und damit auch der Hammergriff nach einwärts gedrängt.

Fig. 150.
Otoskopisches Bild eines einwärts gedrängten (rechten) Trommelfelles.

Infolge der eigentümlichen Schiefstellung des Trommelfelles (s. S. 30) wird diese Lageveränderung des Hammergriffes im otoskopischen Bilde sehr auffällig (Fig. 150 und Fig. A auf der Tafel). Der Hammergriff muss nun, wie aus den Skizzen Fig. 151 und 152 leicht verständlich sein wird, kürzer und mehr horizontal gestellt erscheinen als in der Norm. Bei Trommelfellen, die schon vorher ungewöhnlich schief standen (angeborene starke Schiefstellung des knöchernen Trommelfellrahmens) wird die perspektivische Verkürzung und Horizontalstellung des Hammergriffes manchmal so stark, dass er ganz unter der hinteren Falte verschwindet. Ferner muss der kurze Fortsatz mehr in das Lumen des Gehörganges hineinragen und länger und mehr nach vorn und unten gerichtet erscheinen. Dabei spannen sich die zu ihm ziehenden Falten, namentlich die hintere, straffer an und heben sich mehr aus dem Niveau des Trommelfelles heraus.

Bei starker Einwärtsdrängung kann der kurze Hammerfortsatz mit den Falten und dem Griffe pyramidenähnlich in das Gehörgangslumen vorspringen. Da die Randzone des Trommelfelles, namentlich unten, durch starke Anhäufung ihrer zirkulären Bindegewebsfasern steifer ist als sein zentraler Teil, so entsteht an ihr bisweilen eine bogenförmige Randknickung. Die besonders nachgiebige Shrapnellsche Membran wird oft muldenförmig bis zur Berührung mit dem Hammerhalse eingedrückt.

Nach dem S. 31 u. 32 erörterten Gesetze müssen sich bei der Lageveränderung des Trommelfelles auch die Reflexe ändern. Der kegelförmige Reflex wird schmäler und stellt sich senkrecht (Fig. 150), oder rückt vom Umbo ab nach der Peripherie, oder verschwindet ganz, während auf den Falten und an der einwärts gedrängten Shrapnellschen Membran, manch-

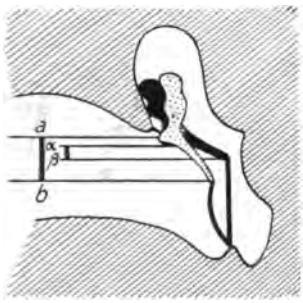

Fig. 151.

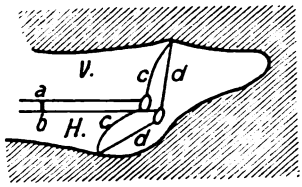

Fig. 152.

Fig. 151. Schematischer Frontalschnitt durch Paukenhöhle und Gehörgang. Punktiert: Hammer in normaler Stellung. Schwarz: Stellung des Hammers bei Einwärtsdrängung des Trommelfells. a b scheinbare Länge des Hammergriffes am normalen, $\alpha\,\beta$ am einwärts gedrängten Trommelfell.

Fig. 152. Schematischer Horizontalschnitt durch Paukenhöhle und Gehörgang, das Trommelfell in der Höhe des Umbo halbierend V. vordere, H. hintere Gehörgangswand. c c normale, d d einwärts gedrängte Trommelfelllage. Im otoskopischen Bilde ist das Hammergriffende im Umbo am einwärtsgedrängten Trommelfelle um die Strecke a b nach hinten gerückt.

mal auch an der Randknickung, abnorme Reflexe auftreten können (Fig. A auf der Tafel).

Vergleicht man die Bilder einwärts gedrängter Trommelfelle (z. B. in Fig. 150 und in Fig. A der Tafel), so sieht man sofort, dass sie sehr verschieden aussehen können, wenn sie auch alle charakteristischen Merkmale, oder wenigstens einige derselben unverkennbar zeigen.

Weiterhin hat der verminderte Luftdruck in den Mittelohrräumen eine Hyperämie der diese auskleidenden Schleimhaut zur Folge. Das Promontorium scheint deshalb rötlicher als sonst durch.

In der Schleimhautschicht des Trommelfelles selber pflegt keine starke Hyperämie zu entstehen (geringe Entwicklung der in der Schleimhautschicht verlaufenden Gefässe, Kompression derselben durch die Spannung der Membran); das Trommelfell büsst deshalb wenig von seiner Durchsichtigkeit ein.

Zu dieser Hyperaemia ex vacuo gesellt sich oft ein Hydrops ex vacuo: die strotzenden Schleimhautgefässe lassen Serum in die Paukenhöhle austreten. Dieses Transsudat — nicht zu verwechseln mit entzündlichen Exsudaten (s. u.), die unter Umständen gleiche otoskopische Bilder geben — ist oft durch das Trommelfell sichtbar; es erscheint meist hell bernsteingelb oder bräunlich, und seine obere Grenze zeigt sich infolge eigentümlicher Lichtbrechungen als haarscharfe schwarze oder auch glänzend weisse Linie (Transsudatlinie, Taf., A), die natürlich bei veränderter Kopfhaltung des Kranken, der Schwere folgend, ihre Richtung ändern muss. Reicht das Niveau des Transsudates bis zum Umbo, so erscheint die Transsudatlinie geknickt, weil die Flächenattraktion von Promontorium und Trommelfell, die sich nahe dem Umbo fast oder wirklich berühren, hier die Flüssigkeit höher steigen lässt.

Dringt beim Schneuzen der Nase Luft durch die Tube in die Pauke ein, so sieht man kleine Luftblasen im Transsudate erscheinen. Sie zeigen sich wie die Luftblasen in einem mikroskopischen Präparate als kleine, dunkle, ringförmige Gebilde.

Da die normale Paukenhöhle trotz ihrer Kommunikation mit dem Nasenrachenraume frei von Mikroorganismen ist (Preysing), so bleiben solche Transsudate oft ebenfalls steril; wandern aber pathogene Mikroben durch die Tube ein, so wuchern sie im Transsudate (als guter Nährflüssigkeit von Körpertemperatur) und erzeugen eine akute Entzündung der Mittelohrschleimhaut (s. u.).

Die Einwärtsdrängung des Trommelfells erzeugt ein Gefühl von Druck oder Völle im Ohre und bleibt nicht ohne Einfluss auf das Gehör. Die vermehrte Spannung der Membran und die Belastung der ganzen Gehörknöchelchenkette erschweren die Schallzuleitung zum Labyrinth und verursachen die entsprechende Gehörstörung (s. S. 252).

Der schallwahrnehmende Apparat wird nicht geschädigt, denn wenn auch die Einwärtsdrängung des Trommelfells durch Vermittlung der Gehörknöchelchenkette die Steigbügelplatte fester in das Vorhofsfenster presst, so erfolgt ein Ausgleich des dadurch entstehenden Druckes auf das Labyrinthwasser schon durch die Verminderung des Paukenhöhlenluftdruckes auf das Schneckenfenster.

Besteht der Tubenverschluss sehr lange, so schafft er bleibende Veränderungen. Vor allem kann das stark gedehnte Trommelfell atrophisch werden. Diese Atrophie begünstigt dann das Durchschimmern der hinter dem Trommelfell liegenden Gebilde, und die verdünnte Membran gibt dem äusseren Atmosphärendruck so weit nach, dass sie mitunter dem Promontorium und dem Amboss-Steigbügelgelenke aufgeklatscht erscheint wie ein nasses Tuch; dann schimmern die genannten Teile nicht nur durch, sondern heben sich auch plastisch heraus (Taf., A). Ferner kann die dauernde Hyperämie die Paukenhöhlenschleimhaut durch konsekutive Hyperplasie ihrer bindegewebigen Elemente versteifen. Da die Schleimhaut auch die Gehörknöchelchen und deren Gelenkverbindungen

überzieht, hat ihre Versteifung auch ein Steifwerden der Knöchelchenkette zur Folge. Dies braucht nicht, wie noch vielfach angegeben wird, die Folge eines „Paukenhöhlenkatarrhs" zu sein, sondern kann lediglich durch die sekundäre chronische Hyperämie beim Tubenverschlusse zustande kommen.

Eine eigentümliche Erscheinung ist, dass nach Beseitigung eines chronischen Tubenverschlusses der Hammergriff manchmal seine pathologische Stellung behält. Man hat dafür eine Kontraktur des Musculus tensor tympani verantwortlich gemacht; diese Annahme ist aber rein hypothetisch und kann jedenfalls nicht für die Fälle mit wieder normal gewordenem Gehöre richtig sein, denn ein bleibender abnormer Muskelzug am Hammer müsste auch eine bleibende Störung in der Schallzuleitung zur Folge haben. Die Ursache liegt vielmehr, wie ich nachgewiesen habe, in einer durch die lange Einwärtsdrängung des Trommelfells entstandenen Veränderung der Gestalt des Hammers; der stumpfe Winkel zwischen Hammergriff und Hammerhals wird verkleinert, und der Hammergriff erscheint dadurch dauernd zurückgelagert.

Verwachsungen des einwärts gedrängten Trommelfells mit dem Promontorium, oder der Membrana Shrapnelli mit dem Hammerhalse scheinen nur dann zustande zu kommen, wenn neben der Einwärtsdrängung infolge des Tubenverschlusses auch noch eine infektiöse Entzündung der Paukenhöhlenschleimhaut besteht (s. u.).

Mittel und Wege zur Überwindung des Tubenverschlusses.

Zur Überwindung des Tubenverschlusses stehen uns vier Methoden zur Verfügung, der Valsalvasche Versuch, die Politzersche Lufteintreibung, der Katheterismus und die Sondenerweiterung der Tube. In der Hauptsache sind zum mindesten die beiden ersten dieser Methoden Palliativmittel: sie überwinden den Tubenverschluss vorübergehend, aber beseitigen ihn nur selten dauernd. Die eigentliche Behandlung der Tubenerkrankungen besteht vor allem in der Beseitigung ihrer im Nasenrachenraume und in der Nase gelegenen Ursachen (s. Abschnitte B und C).

Der Valsalvasche Versuch besteht in einer kräftigen Exspiration bei geschlossenem Munde und zugehaltener Nase[1]). Die Exspirationsluft dringt dabei durch die Tuben in die Paukenhöhlen ein und drängt die Trommelfelle mit einem knackenden Geräusche nach aussen.

Die Einfachheit der Ausführung verleitet die Kranken leicht zur allzu häufigen Anwendung dieses Verfahrens, wodurch atrophische Trommelfelle allzusehr gedehnt werden und atrophische Trommelfellnarben leicht zerreissen. Auch ist es störend, dass man den Valsalva nicht auf ein Ohr beschränken kann.

Die Gefahr, dünne Trommelfellnarben zu sprengen, besteht auch bei der Politzerschen Luftdusche. Diese ist ein modifizierter Valsalva-

[1]) Dies ist der positive Valsalvasche Versuch; der negative, der keine therapeutische Anwendung findet, wird ausgeführt, indem man bei zugehaltener Nase schluckt, wodurch die Luft in der Paukenhöhle verdünnt wird und das Trommelfell nach einwärts rückt.

scher Versuch, bei dem statt der Exspirationsluft Luft aus einem Gummiballon durch die Nase in die Tube getrieben wird. Damit diese Luft in die Tuben gelangt und nicht in den Magen gepumpt wird, muss während der Einblasung der Nasenrachenraum durch Hebung des weichen Gaumens abgeschlossen werden, wobei sich auch die Tuben öffnen, soweit es die Erkrankung ihrer Schleimhaut noch zulässt. Dies alles erfolgt, wenn der Kranke intoniert oder Flüssigkeit schluckt. Die Ausführung der Luftdusche ist leicht, so dass sie dem Kranken überlassen werden kann. Der birnförmige, ca. 100 ccm fassende Gummiball hat gewöhnlich einen kurzen olivenförmigen Ansatz, der, in ein Nasenloch eingeführt, dasselbe ganz ausfüllt, während das andere zugedrückt wird. Reinlicher ist es, einen zylindrischen Ansatz zu wählen, über den bei jedem Kranken ein besonderes Stückchen Gummischlauch geschoben wird. Die Einführung geschieht in der Richtung des unteren Nasenganges, also nach Hebung der Nasenspitze horizontal. Man darf dabei nicht gegen das Septum stossen, dessen Schleimhaut bei Berührung leicht blutet. Der Ballon wird in dem Augenblicke komprimiert, in welchem der Kranke vorher in den Mund genommenes Wasser auf Zuruf schluckt. Der Arzt kann den Moment des Schluckens an dem Aufsteigen des Pomum Adami erkennen. Statt des Wasserschluckens kann man auch ein zwei- oder dreisilbiges Wort laut aussprechen lassen. Bei schreienden Kindern wird dieses Intonieren durch das Geschrei ersetzt. Nach der Einblasung muss man den Ballon in noch komprimiertem Zustande herausziehen, damit nicht die Luft in Nase und Ohr durch Ansaugen des Ballons wieder verdünnt wird.

Da der Nasenrachenraum keine mediane Scheidewand hat, wirkt die Politzersche Lufteintreibung (wie der Valsalvasche Versuch) auf beiden Ohren. Will man die Wirkung möglichst auf eine Seite beschränken, so muss man durch festes Eindrängen eines Fingers in den Gehörgang des zu schonenden Ohres die Gehörgangsluft komprimieren und so einen Gegendruck auf das Trommelfell ausüben.

Ob die Luft in die Paukenhöhle gelangt, fühlt und hört der Kranke wie beim Valsalvaschen Versuche. Der Arzt verschafft sich davon Kunde, indem er sein Ohr mit dem des Kranken verbindet. Hierzu dient ein Schlauch, der an beiden Enden mit durchbohrten olivenförmigen Ansätzen versehen ist, die in den Gehörgang passen, „Auskultationsschlauch", lächerlicherweise vielfach Otoskop genannt, obwohl er mit *σκοπεῖν*, sehen, nichts zu tun hat.

Die Beschränkung der Luftdusche auf ein Ohr und die genauere Abwägung des zur Überwindung des Tubenverschlusses nötigen Luftdruckes gelingt uns durch Anwenden des Tubenkatheters. Dieser ist aus Metall (Silber oder Neusilber) gefertigt, damit er das Auskochen verträgt, und stellt eine gerade Röhre dar, die nur an dem in das Tubenostium

einzuführenden Ende (Schnabel) leicht gebogen ist. Das andere Ende ist trichterförmig erweitert, um den Ansatz des Politzerschen Gummiballons aufnehmen zu können, und trägt an der Seite der Schnabelbiegung einen kleinen Ring, der uns nach der Einführung des Instrumentes in die Nase die Richtung des Schnabels erkennen lässt. Am Katheter sind Einkerbungen von 1 cm Abstand angebracht.

Um den Katheter durch die Nase in die Tube einführen zu können, bedürfen wir einer guten räumlichen Vorstellung des Naseninnern, wie wir sie aus der Betrachtung eines sagittalen Medianschnittes durch den Kopf

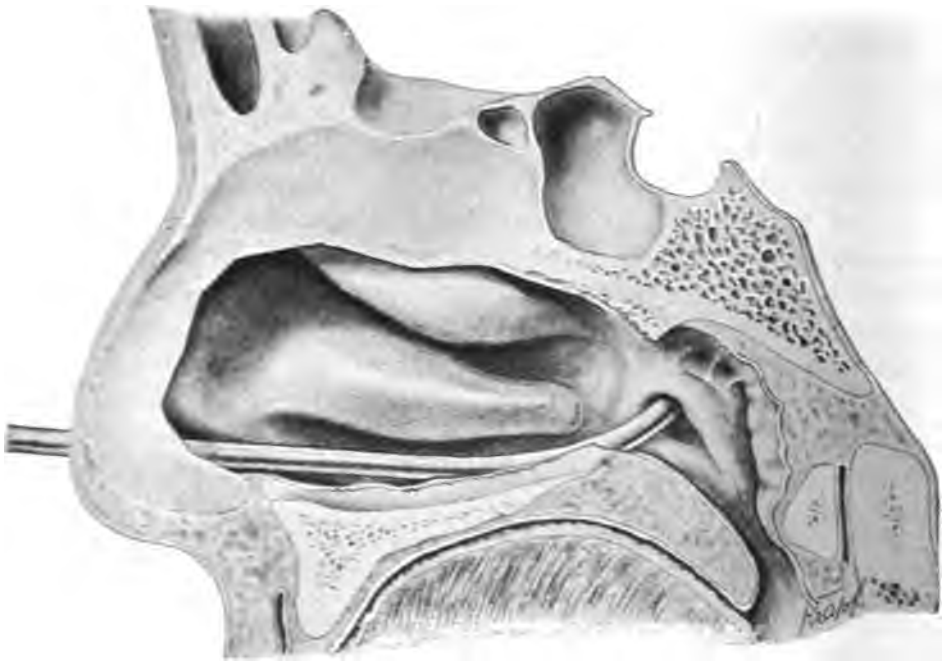

Fig. 153.
Sagittaler Medianschnitt durch die Nase. Lage des Katheters. Nach Bezold, Lehrbuch der Ohrenheilkunde.

(Fig. 153) gewinnen. Wir fassen den Katheter nahe dem trichterförmigen Ende wie eine Schreibfeder, heben mit dem Daumen der linken Hand die Nasenspitze des Kranken und führen das Instrument horizontal durch den unteren Nasengang. Gleich am Eingange der Nase gleitet es über eine dammartige Erhebung des Nasenbodens hinweg; beim weiteren Eindringen muss es stets in Berührung mit dem Nasenboden bleiben. In der Tiefe von etwa 9 cm fühlen wir sein Anstossen an die hintere Schlundwand. Nun gibt es verschiedene Arten, den Schnabel in die Tubenöffnung zu bringen, von denen folgende die sichersten sind. Entweder man zieht den

Katheter um etwas mehr als einen Zentimeter zurück (Ablesung aussen von der Nasenspitze an dem in den Katheter eingekerbten Massstabe) und dreht ihn dann so nach aussen und oben, dass der vorher nach unten gerichtete, als Index für die Richtung des Schnabels dienende Ring nach dem äusseren Augenwinkel der gleichen Seite hinweist: dann liegt der Schnabel in der Tubenmündung — oder man dreht den Katheter sogleich

Fig. 154.
Fixation des Katheters in der richtigen Lage.

nach Berührung der hinteren Schlundwand in der angegebenen Weise, wodurch der Schnabel in die Rosenmüllersche Grube zu liegen kommt, und zieht ihn dann erst vorsichtig zurück, wobei man deutlich fühlt, wie er über den hinteren Tubenwulst hinweg in die Tubenmündung gleitet. Nun fixiert man ihn in dieser Lage folgendermassen: man legt die linke Hand mit dem Kleinfingerballen auf die Stirn des Kranken, fasst den

Katheter nahe dem Trichter zwischen Daumen und Zeigefinger und fixiert ihn ausserdem noch am Naseneingange mit dem 3. und 4. Finger durch leichtes Pressen der Nasenspitze (Fig. 154). Ist das geschehen, so führt die rechte Hand den mit einem Gummiröhrchen überzogenen Ansatz des Politzerschen Ballons vorsichtig in den Trichter und bläst durch langsame Kompression des Ballons Luft durch Katheter und Tube ins Mittelohr[1]). Auch hier dient der Auskultationsschlauch als Kontrolle; durch ihn hört man, wie die Luft durch die Tube streicht und am Trommelfelle anprallt (Anblasegeräusch). Das Herausnehmen des Katheters muss ebenso vorsichtig geschehen wie das Einführen; in der Regel genügt es, den Schnabel wieder nach unten zu drehen, worauf der Katheter, seiner Schwere folgend, fast von selbst aus der Nase gleitet.

Diesem einfachen Vorgehen stellen sich oft allerlei Schwierigkeiten entgegen. Verbiegungen der Nasenscheidewand, sowie Dornen- und Leistenbildungen an ihr können die Einführung sehr erschweren oder völlig unmöglich machen. Es ist sehr gut, sich vorher durch die Rhinoskopie über die Beschaffenheit des Nasenganges zu unterrichten, und bei schwierigen Verhältnissen dünne, wenig abgebogene Katheter zu wählen. Sind die genannten räumlichen Hindernisse vorhanden, so anästhesiert man die Nasenschleimhaut (s. S. 65), weil die stärkere Berührung des Naseninnern, namentlich der Scheidewand, sehr schmerzhaft ist. Dann geht man tastend, möglichst in steter Berührung mit dem Nasenboden vor. Verirrt sich das Instrument in den mittleren Nasengang, so gerät es in der engen Tiefe fest, und das Eindrehen in die Tube wird unmöglich. Gelingt das Durchkommen durch die Nase nicht, so kann der Geübte oft noch mit besonders gebogenen Kathetern die Tube von der anderen Nasenhälfte aus oder durch den Mund erreichen. Auf weitere Schwierigkeiten trifft man oft bei der Drehung des Katheterschnabels im Schlunde. Wenn sie gelingen soll, müssen die Schlund- und Gaumenmuskeln erschlafft sein; diese kontrahieren sich aber häufig reflektorisch, sobald das Instrument den Schlund berührt, und halten dann den Katheterschnabel fest. Um den Reflex zu verhüten, muss der Kranke während der ganzen Prozedur bei geschlossenem Munde tief durch die Nase atmen. Noch häufiger als die reflektorische ist die Kontraktion des Schlundes infolge einer unwillkürlichen Mitbewegung seiner Muskeln. Wenn ängstliche Kranke beim Katheterismus die Augen krampfhaft gen Himmel drehen, die Zähne zusammenbeissen, den Nacken steif machen und sich am Stuhle anklammern, so ziehen sich stets auch die Schlund-

[1]) Manche Ohrenärzte nehmen statt des Politzerschen Ballons ein Doppelballongebläse (Lucae). Um eine stärkere Wirkung zu erzielen (z. B. zum Zersprengen von Adhäsionen) kann man auch Kompressionspumpen verwenden.

muskeln kräftig zusammen, bis es uns gelingt, durch beruhigendes Zureden den Kranken zu einer ungezwungenen Körperhaltung zu bewegen.

Rohes Einführen des Katheters erregt Schmerzen und führt zum Nasenbluten, gewaltsames Drehen oder Andrängen im Schlunde zur Zerreissung der Schleimhaut und Verirrung des Schnabels in den Schleimhautriss. Glaubt der Arzt dann, der Schnabel liege richtig in der Tube, und bläst Luft ein, so entsteht unter stechendem Schmerz ein submuköses Emphysem. Dies ist das unangenehmste Ereignis, das beim Katheterismus vorkommen kann. Die Zerreissung der Schleimhaut erfolgt sehr leicht, wenn die Katheteröffnung keinen abgestumpften und glatten, sondern einen rauhen oder scharfen Rand hat. Ist die Schleimhaut krank oder gar geschwürig zerfallen, so kann auch die schonende Einführung des Katheters ein Emphysem hervorrufen. Es ist deshalb rätlich, vor dem ersten Katheterismus den Schlund des Kranken mit dem Rachenspiegel zu untersuchen. Auch sollte man sich vor dem Einblasen so gut als möglich versichern, ob der Schnabel auch in der Tubenmündung liegt. Verändert der Katheter bei Schluckbewegungen seine Lage nicht, so ist es wahrscheinlich, dass sich sein Ende im Tubeneingang befindet. Verrät der Kranke beim Einblasen Schmerz, so muss man sogleich damit aufhören. Das Emphysem zeigt sich gewöhnlich am stärksten im weichen Gaumen, der samt dem Zäpfchen verdickt, mitunter tumorförmig aufgeblasen erscheint. Die Kranken klagen über ein lästiges Fremdkörpergefühl im Schlunde und Schluckbeschwerden. Gefahren bringt das Emphysem glücklicherweise nur in ganz vereinzelten Fällen. Gewöhnlich verschwindet es bei kühler und weicher Kost in wenigen Tagen. Ist es sehr stark, so kann man in die Schwellung einstechen, um Luft austreten zu lassen.

Es kommt übrigens auch vor, dass man bei völlig kunstgerechtem Katheterisieren ein Emphysem erzeugt. Wahrscheinlich liegt dann die Ursache in dem Vorhandensein eines Kirchnerschen Divertikels. Solche Divertikel kommunizieren mit dem Tubenkanal und liegen mit sehr dünner, leicht zerreisslicher Wand direkt unter der Schleimhaut.

Auskultieren wir während des Katheterismus mit dem Schlauche, so geben uns die dabei entstehenden Geräusche mancherlei diagnostische Anhaltspunkte. Das normale, mit einem tiefen, weichen Geräusche verbundene Durchstreichen der Luft und ihr Anprallen am Trommelfell wurde schon auf S. 268 erwähnt. Ist Schleim in der Tube, so hört man deutliches Rasseln, ist die Tube eng, so zwängt sich die Luft mit einem hohen scharfen Geräusche (Stenosengeräusch) durch. Bei den Paukenhöhlenentzündungen werden wir noch andere diagnostisch brauchbare Auskultationsphänomene kennen lernen.

Palliativ wirkt der Katheterismus vor allem, indem er Tubenverschlüsse überwindet und dadurch die unangenehmen Folgen der Luftverdünnung in der Paukenhöhle jedesmal, aber meist nur vorübergehend, lindert, bis endlich die Ursache des Tubenverschlusses in Rachen oder Nase der Therapie gewichen ist.

Zweitens wirkt der Katheterismus auch direkt heilend, indem er Schleimmassen aus den Tuben herausbefördert.

Über Durchspülungen der Paukenhöhle von der Tube aus s. Kap. E. 4 bei den akuten und den chronischen Paukenhöhlenentzündungen.

Schliesslich wird uns die mechanische Dilatation pathologisch verengter Tuben durch den Katheter möglich gemacht. Man kann durch ihn dilatierende stumpfe Sonden (Bougies) in die Tube vorschieben. Die Bougies werden am besten aus Zelluloid gefertigt.

Beim Einführen muss man bedenken, dass die Tube ca. 36 mm lang ist, wovon etwa 24 mm auf den membranös-knorpeligen, und 12 mm auf den knöchernen Teil kommen. Um die Tiefe des Eindringens in die Tube richtig beurteilen zu können, muss man sich ein äusseres Mass verschaffen; man schiebt die zu verwendenden Bougies durch den Katheter, bis ihre Spitze in der Öffnung des Katheterschnabels erscheint, und markiert dann den aus dem Kathetertrichter herausstehenden Teil vom Trichterrande an mit einigen Tintenstrichen in $^1/_2$ oder 1 cm grossen Zwischenräumen. Liegt dann der Katheter in der Tube, so führt man die Bougie bis zur ersten Marke durch ihn ein und bringt sie durch vorsichtiges, drehendes Weiterschieben in die Tube. Durch Ein- und Ausschieben kann man auch eine massierende Wirkung auf die Tubenschleimhaut ausüben. Will man nach der Bougierung noch Luft einblasen, so muss man sich erst durch Besichtigen der benutzten Bougie überzeugen, dass keine Blutspur an ihr haftet, denn das Blut deutet auf eine Schleimhautverletzung, und es besteht dann die Gefahr, mit dem Einblasen ein submuköses Emphysem (s. oben) zu erzeugen.

Symptome, Verlauf und Behandlung des Tubenverschlusses und seiner Folgen.

Der Tubenverschluss besteht in der Regel so lange wie die ihn verursachende Erkrankung in der Nase und im Nasenrachenraume. Akute Nasen- und Schlundkrankheiten werden also von akuten, chronische meist von chronischen Tubenverschlüssen begleitet.

Die Symptome des akuten Verschlusses zeigen sich zuerst in einem Gefühle von Druck im Ohre und einer leichten Gehörsabnahme, die von den Kranken oft als eine „Verschleierung" des Ohres bezeichnet wird. Bald, oft schon nach wenigen Stunden, wird die Hörstörung stärker, bisweilen auch sehr stark; in der Regel wechselt sie an Intensität in kurzen Zeiträumen merklich und kann, wenn die Tube auch nur für die Dauer einer einzigen Schluckbewegung wegsam wird, sofort, aber meist nur vorübergehend, einem völlig normalen Gehöre weichen. Manchmal gesellt sich vereinzeltes Stechen im Ohre dazu. In den freien Intervallen hören die

Kranken oft bei feuchter Atmosphäre schlecht, bei trockener gut, weil die Feuchtigkeit der geschwellten Rachen- und Tubenschleimhaut in mit Wasserdampf gesättigter Luft nicht abdunsten kann, während in trockener Luft die Schleimhaut durch Abdunsten an Volumen verliert.

Die Diagnose ist leicht: am Trommelfelle bemerkt man die charakteristischen Erscheinungen der Einwärtsdrängung, die Untersuchung der Nase und des Nasenrachenraumes lässt fast immer eine der in den Abschnitten B und C beschriebenen ursächlichen Erkrankungen erkennen, und die Hörprüfung erweist als Ursache der Schwerhörigkeit eine Störung im schallzuleitenden Teile des Ohres (S. 252).

Die Hauptaufgabe der Behandlung ist die Beseitigung der ursächlichen Nasen- und Schlundkrankheit (vgl. Abschnitt B und C). Die Überwindung des akuten Tubenverschlusses, wozu in der Regel die Politzersche Luftdusche genügt, wirkt anfangs nur vorübergehend und ist nach erfolgreicher Nasen- und Schlundbehandlung meist überflüssig. —

Der chronische Tubenverschluss entwickelt sich aus dem akuten, wenn die ursächliche Erkrankung in der Nase und dem Nasenrachenraume nicht beseitigt wird. Er führt leicht zu dauernden Veränderungen, namentlich zur atrophischen Verdünnung des übermässig gedehnten Trommelfells, das dann an Durchsichtigkeit gewinnt und an Schwingungsfähigkeit verliert. Bei lange bestehender Hyperämie der Paukenhöhlenschleimhaut verdickt sich deren bindegewebige Grundlage, so dass die von Schleimhaut überzogenen Gelenke der Gehörknöchelchen versteift werden, wodurch die Übertragung der Schallwellen auf das Labyrinth leidet. Auch die Tubenwandung wird durch Zunahme der Bindegewebsteile ihrer Auskleidung derber und starrer.

Die Behandlung ist im wesentlichen dieselbe wie bei der akuten Form. Nach Beseitigung der nasalen oder pharyngealen Ursache ist aber oft noch eine längere Katheterkur (S. 264) zur Mobilisierung der steifen Knöchelchengelenke nötig. Wo Trommelfellatrophie besteht, darf keine Lufteintreibung vorgenommen werden, weil sie die Atrophie nur vermehrt und die dünne Membran sprengen kann. Die Steifigkeit der Tubenschleimhaut und die narbige Tubenstenose werden durch Bougierung, eventuell durch Massage mit der Bougie (S. 270) bekämpft. Man erzielt dabei oft recht gute Erfolge, namentlich wenn man gleichzeitig eine Jodkalikur (1—2 g pro die) gebrauchen lässt.

Auch intramuskuläre Injektionen von Fibrolysin-Merk, einen über den anderen Tag ausgeführt, sollen bisweilen günstig wirken. Man erhält das Mittel im Handel fertig dosiert.

Die falsche Annahme, dass die Einwärtsdrängung des Trommelfells zu einer Kontraktur des Musculus tensor tympani führe, die dann ihrerseits das Trommelfell dauernd einwärts gezogen halte, hat Veranlassung gegeben, die Tenotomie des Tensor tympani als legitime Operation bei der chronischen Einwärtsdrängung des Trommelfells einzuführen. Wer mit mir nicht an die Kontraktur des Muskels glaubt (vergl. S. 264), wird auch die Tenotomie nicht anwenden.

Die Folgen eines vollkommenen narbigen Tubenverschlusses für das Gehör hat man durch Anlegung einer Öffnung im Trommelfell bekämpfen wollen. Wenn die hierdurch bewirkte Ausgleichung des Luftdruckes dies- und jenseits des Trommelfells auch eine bedeutende Gehörverbesserung herbeiführt, so bleibt dieser Vorteil nicht bestehen, denn solche Trommelfellöffnungen schliessen sich wieder, und es ist trotz vielfacher Versuche noch kein Verfahren gefunden worden, das sie dauernd offen hielte.

Verletzungen und Fremdkörper der Tube.

Abgesehen von den beim Katheterisieren vorkommenden (S. 269), gehören Verletzungen der Tuben zu den grössten Seltenheiten. Da sie in der Regel mit schweren Verletzungen des Kopfes oder des Halses (Kopfschüssen, Basisfrakturen, Stichwunden) verbunden sind, die gewöhnlich zum Tode führen, entgehen sie meist der Beobachtung, und wenn der Verletzte am Leben bleibt, werden sie erst später an ihren Folgen (Tubenenge oder -verschluss) erkannt.

Von den sehr seltenen Fremdkörpern in der Tube seien abgebrochene Bougies erwähnt, ferner als Kuriosa Spulwürmer, Getreidegrannen, Strohhalmstückchen, Nägel. Solche Fremdkörper können von der Tube in die Paukenhöhle, ja sogar durch das Trommelfell zum äusseren Gehörgange heraus wandern.

Das Offenstehen der Tube und die tubaren Geräusche.

Mitunter führen Entzündungen im Nasenrachenraume nicht zum Verschlusse, sondern zum dauernden Offenstehen der Tube. Die Schwellung der Tubenwand kann nämlich, statt den schmalen Spalt des pharyngealen Teiles zu verlegen, denselben in ein zwar enges, aber offenstehendes Rohr verwandeln (Barth). Auch Narbenzug, oder Atrophie der Tubenwände bei Inanitionszuständen, ferner tonischer Krampf des Musculus tensor veli palatini können die Tube offen halten. Dann wird die Stimme des Kranken durch die Tube in die Paukenhöhle fortgeleitet und als Brausen und Dröhnen empfunden (Autophonie, s. auch S. 182).

Die Eröffnung der Tube durch den Tensor veli bei jeder Schluckbewegung ist oft mit einem knipsenden Geräusche verbunden, das durch das Auseinanderreissen der sich berührenden feuchten Tubenwände entsteht. Gewöhnlich bemerken wir dieses Geräusch nur, wenn wir darauf achten; bei klonischen Zuckungen des Tensor kann es für den Kranken sehr lästig und sogar für die Umgebung des Kranken hörbar werden (objektives Tubengeräusch, s. S. 182).

Das Offenstehen der Tube wird nach Anästhesierung des Epipharynx durch Massage der Tubenwülste behandelt. Natürlich muss der massierende Finger einen Gummifingerling tragen. Gegen Krämpfe der Schlundmuskulatur wirkt ebenfalls die Massage und die Dehnung mit dem Finger.

4. Die Krankheiten der Mittelohrräume und des Schläfenbeines.

Die Entzündung der Mittelohrschleimhaut (Otitis media) im akuten Stadium.

Anatomische Vorbemerkungen. Bereits beim Neugeborenen findet man einen kleinbohnengrossen Hohlraum im Schläfenbeine, der mit

Fig. 155.

Fig. 156.

Fig. 155. Felsenbein beim Neugeborenen. Schuppenteil und Annulus tympanicus abgehoben. P Paukenhöhle, A Antrum. (Etwas vergrössert.)

Fig. 156. Frontalschnitt durch ein mazeriertes Schläfenbein. Oben in der Mitte sieht man in das Antrum hinein. Rechts ist der äussere, links der innere Gehörgang längs halbiert.

dem hinteren oberen Teile der Paukenhöhle in mehr oder weniger offener Verbindung steht, das Antrum mastoideum oder tympanicum (Fig. 155). Erst nach der Geburt entwickelt sich der Warzenfortsatz (Pars mastoidea), und gleichzeitig sendet das Antrum zapfen- und keulenförmige Buchten in diesen wachsenden Knochenteil hinein. Bereits im dritten Lebensjahre haben die so entstandenen pneumatischen Hohlräume, die Warzenzellen (Cellulae mastoideae), eine Ausdehnung und Verbreitung gewonnen wie beim Erwachsenen. An durchgesägten Schläfenbeinen erkennt man, dass die Lufträume (bei guter Ausbildung) den ganzen Warzenfortsatz füllen. Sie münden — entsprechend ihrer Entstehung — in das Antrum, dessen Wände durch die vielen Einmündungen wabenartig durchbrochen erscheinen. Je weiter sich die Zellen vom Antrum erstrecken, desto ge-

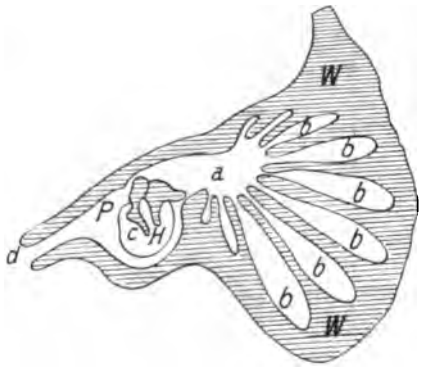

Fig. 157.

Schematische Darstellung der pneumatischen Hohlräume nach Schwartze (Chir. Krankh. d. Ohres). PH Paukenhöhle. c Trommelfell mit Hammer und Amboss. d Tube. a Antrum. b Warzenzellen. W Warzenfortsatz.

räumiger pflegen sie zu werden; die grössten liegen gewöhnlich in der Spitze des Knochens (Fig. 157 bis 159).

Fig. 158.
Stark pneumatischer Warzenfortsatz, durch Absägen und Umklappen seiner äusseren Schale eröffnet. (Präparat aus der Sammlung des anatomischen Institutes in Rostock.)

Fig. 159.
Metallausguss aller Hohlräume des Warzenfortsatzes. Der Knochen ist durch Säure entfernt. Links Ausguss des äusseren Gehörganges, rechts unten Ausguss des Emissarium mastoideum. Die Ausgüsse der pneumatischen Räume sind durch solche von Diploë und Spongiosa umhüllt.

Die Mündung des Antrum in die Paukenhöhle liegt an der hinteren oberen Ecke der letzteren, so dass das Antrum eigentlich in den Kuppel-

raum (Recessus epitympanicus) mündet, den man deshalb früher auch Aditus ad antrum genannt hat (Fig. 156, 157). Das Dach der Paukenhöhle bzw. des Kuppelraumes (Tegmen tympani) setzt sich in einer

Fig. 160.

Metallausguss wie in Fig. 159. Ausguss des Gehörganges rechts. Die Ausgüsse der pneumatischen Räume sind weniger von solchen der Diploë und Spongiosa umhüllt wie in Fig. 159.

Flucht in das Dach des Antrum fort, während sich der Antrumboden nach hinten herabsenkt, so dass hier Paukenhöhle und Antrum durch eine Schwelle (Antrumschwelle) gegeneinander abgeteilt werden.

Ausser den Lufträumen enthält der Warzenfortsatz Diploë und Spongiosa, die namentlich an der Aussenseite, unter der äusseren Knochenschale (Corticalis) flach ausgebreitet sind. Es gibt aber auch Warzenfortsätze, die fast ganz aus diploëtischem und spongiösem Gefüge bestehen und ausser dem Antrum nur spärliche pneumatische Hohlräume besitzen. Wieder andere zeigen mehr kompakte Knochensubstanz als Lufträume und Diploë (Fig. 161).

Fig. 161.

Schnitt durch einen kompakten Warzenfortsatz. Oben in der Mitte das Antrum.

Da die Warzenzellen, das Antrum und die Paukenhöhle unter normalen Verhältnissen in offener Verbindung miteinander stehen, sind sie auch mit ein- und derselben, ununterbrochenen Auskleidung versehen. Diese ist an ihrer den Hohlräumen zugekehrten Seite Schleimhaut und da, wo sie dem Knochen anliegt, Periost (mukös-periostale Auskleidung). Zwischen dieser Auskleidung der Hohlräume und dem Periosteo an der Aussen-

seite des Warzenfortsatzes sowie an der hinteren oberen Wand des knöchernen Gehörganges bestehen zahlreiche Gefässverbindungen, die durch makroskopisch gut erkennbare Kanälchen die Knochenschale durchdringen.

Die am mazerierten Schläfenbeine stets weit offene Verbindung zwischen Pauken- und Warzenhöhle ist beim Lebenden viel enger, da in ihr, bzw. nahe an ihr, der Amboss-

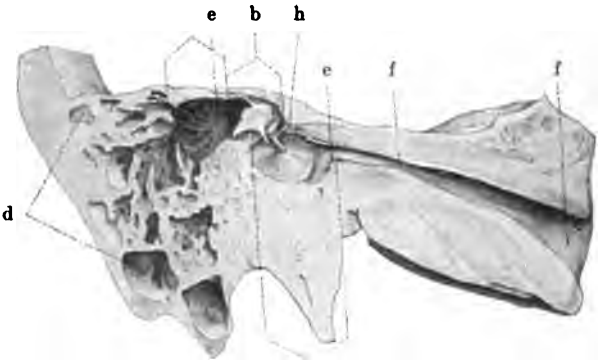

Fig. 162.

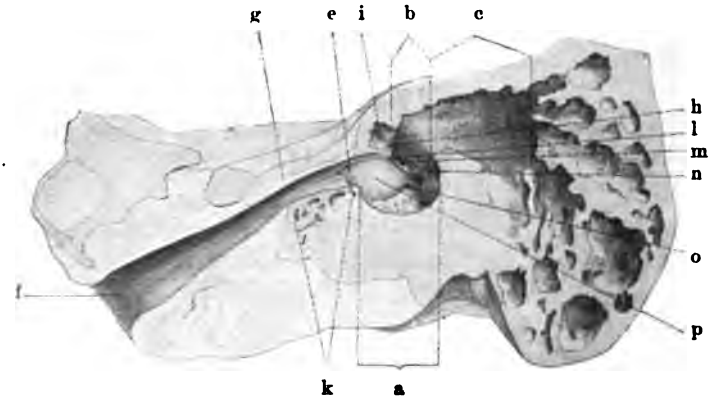

Fig. 163.

Fig. 162 u. 163. Schnitt durch die Mittelohrräume, nach Siebenmann. Fig. 162 äussere Fläche mit Trommelfell. Fig. 163 innere Fläche.

a Paukenhöhle. b Kuppelraum (in Fig. 162 mit Hammer und Amboss). c Antrum. d Warzenzellen. e Ostium tympanicum tubae. f Ostium pharyngeum tubae. g Isthmus tubae. h Sehne des Musc. tensor tympani. i pneumatische Zelle des Kuppelraumes. k pneumatische Zellen am Boden der Tube. l Facialiswulst. m Steigbügel in der Nische des ovalen Fensters. n Sehne des Musc. stapedius. p Promontorium.

körper liegt und verschiedene Schleimhautfalten verlaufen. Bei entzündlicher Verdickung und Verklebung dieser Falten kann der obere Teil der Paukenhöhle (Epitympanum), namentlich in seinem hinteren Abschnitte, nebst dem Antrum gegen den mittleren Teil (Mesotympanum) nahezu abgeschlossen werden, so dass sich manche Mittelohrentzündung vorzugsweise im Epitympanum und Antrum, manche vorzugsweise im Meso- (und Hypo-) tympanum abspielt (Kümmel).

Einteilung, Ursachen und Entstehung. Die früher allgemein übliche und auch jetzt immer noch nicht von allen Autoren aufgegebene Trennung der akuten Otitis media in eine katarrhalische (Otitis media catarrhalis oder serosa) und eine eitrige (Otitis media purulenta) hat keine wissenschaftliche Berechtigung.

Beide Formen werden von den gleichen Mikroben verursacht, zeigen nur graduelle Verschiedenheiten in den anatomischen Veränderungen der Gewebe und können die gleichen subjektiven und objektiven Erscheinungen hervorrufen. Nur ist das entzündliche Exsudat bei den sogenannten katarrhalischen Formen nicht eitrig, sondern serös oder schleimig, was einzig und allein davon herrührt, dass die „katarrhalischen" teils abortive, teils noch nicht bis zur Eiterbildung gediehene Entzündungen sind. Den Übergang seröser und schleimiger Exsudate in serös-eitrige, schleimig-eitrige und rein eitrige beobachten wir alltäglich, und der Umstand, dass die serös bleibenden Exsudate eine günstigere Prognose für die Entzündung stellen lassen, ist allein darin begründet, dass sie hauptsächlich bei Abortiv-

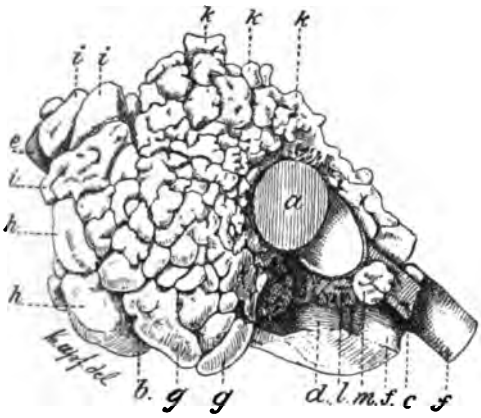

Fig. 164.

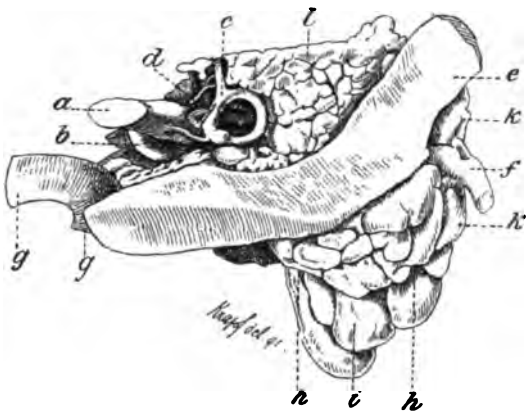

Fig. 165.

Fig. 164. Ausguss der Hohlräume des Schläfenbeines. Der Knochen ist durch Auflösen in Säure entfernt (Knochenkorrosionspräparat). Von aussen gesehen. Nach Bezold, Lehrb. d. Ohrenheilk. a äusserer Gehörgang. b Fossa digastrica. c Tube. d Bulbus venae jug. g h i k Terminalzellen.

Fig. 165. Knochenkorrosionspräparat des Schläfenbeines von innen gesehen, nach Bezold, l. c. a Porus acust. int. b Schnecke. c Bogengänge. d Ductus endolymphaticus. e Sinus sigmoideus. f Emissarium mastoideum. g Canalis caroticus. h Fossa digastrica. i Terminalzellen.

formen vorkommen. Auch die in reicher Erfahrung bewährte Therapie ist keineswegs für beide Formen eine verschiedene, sondern prinzipiell die gleiche; sie richtet sich allein nach der Schwere der Symptome, nicht nach der Beschaffenheit des entzündlichen Sekretes, die wir häufig erst durch die Therapie (Trommelfellparazentese) erkennen. Auch ist es nicht richtig, dass die Trennung in katarrhalische und eiterige Entzündung aus didaktischen Gründen beibehalten werden müsse; im Gegenteile: die Aufgabe des Lehrers ist es, die Dinge so darzustellen, wie sie sind.

Auch die Trennung in perforative und nicht perforative Mittelohrentzündung kann nicht aufrecht erhalten werden.

Die Perforation, d. h. der Durchbruch des entzündlichen Sekretes durch das Trommelfell, stellt nur eine der möglichen Arten des Ausganges gleichartiger Prozesse dar; bei serösen wie bei eitrigen Exsudaten kann die Heilung mit und ohne Perforation erfolgen.

Mehr Berechtigung hat Kümmels Einteilung der Mittelohrentzündungen in vorwiegend meso- und vorwiegend epitympanische Formen (s. S. 276).

Die Entzündungen der Mittelohrschleimhaut werden durch die eitererregenden Mikroben, besonders Pneumokokken und Streptokokken, seltener Staphylokokken, sehr selten durch den Bacillus pyocyaneus hervorgerufen. Auch Typhus- und Influenzabazillen kommen als Erreger vor (s. u.).

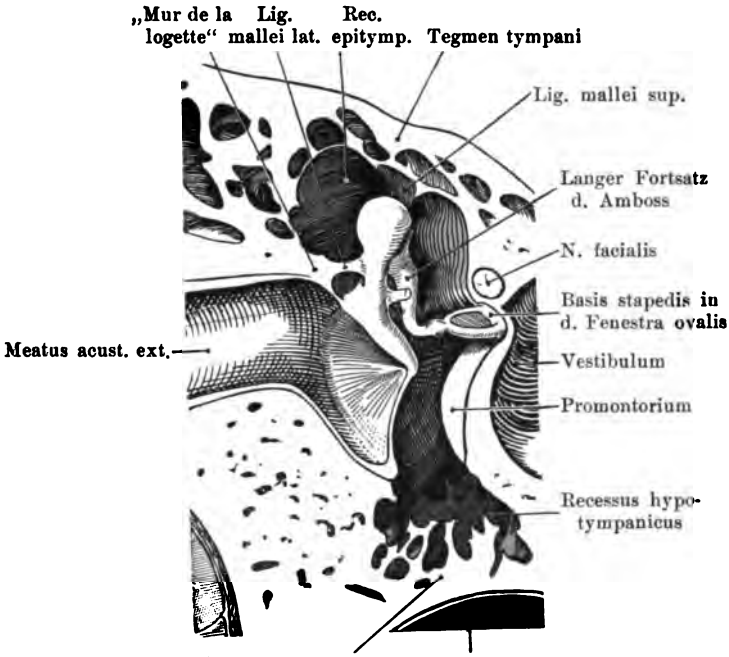

Fig. 166.
Frontalschnitt durch die Paukenhöhle mit den Gehörknöchelchen. Recessus epitympanicus blau. Recessus hypotympanicus rot.

Obwohl auch der Tuberkelbazillus zur Eiterung führen kann, scheiden wir hier die Tuberkulose der Paukenschleimhaut aus, um sie später zusammen mit der Tuberkulose des Schläfenbeines zu besprechen.

Die Entzündungserreger gelangen, abgesehen von an anderen Stellen zu besprechenden Fällen, durch die Tube in die Paukenhöhle (s. S. 263). Im normalen Zustande sind die gesamten lufthaltigen Mittelohrräume frei von pathogenen Mikroben (Preysing). Das Eindringen von solchen durch die Tube wird begünstigt durch Schädigungen des Tubenepithels, dessen Flimmerhaare in der Richtung vom Ohre zum Schlunde schlagen und dadurch, so lange sie intakt sind, eine Schutzvorrichtung für das Mittel-

ohr darstellen. Ferner kann der normale Tubenschluss überwunden werden durch gewaltsames Ausschnauben der Nase, Husten, Niesen, Schluckbewegungen unter Wasser und unzweckmässige therapeutische Massnahmen (s. S. 94 und 106).

Hatten die Mikroben bereits in der Nase oder im Nasenrachenraume eine nachweisbare Entzündung hervorgerufen, ehe sie in die Paukenhöhle

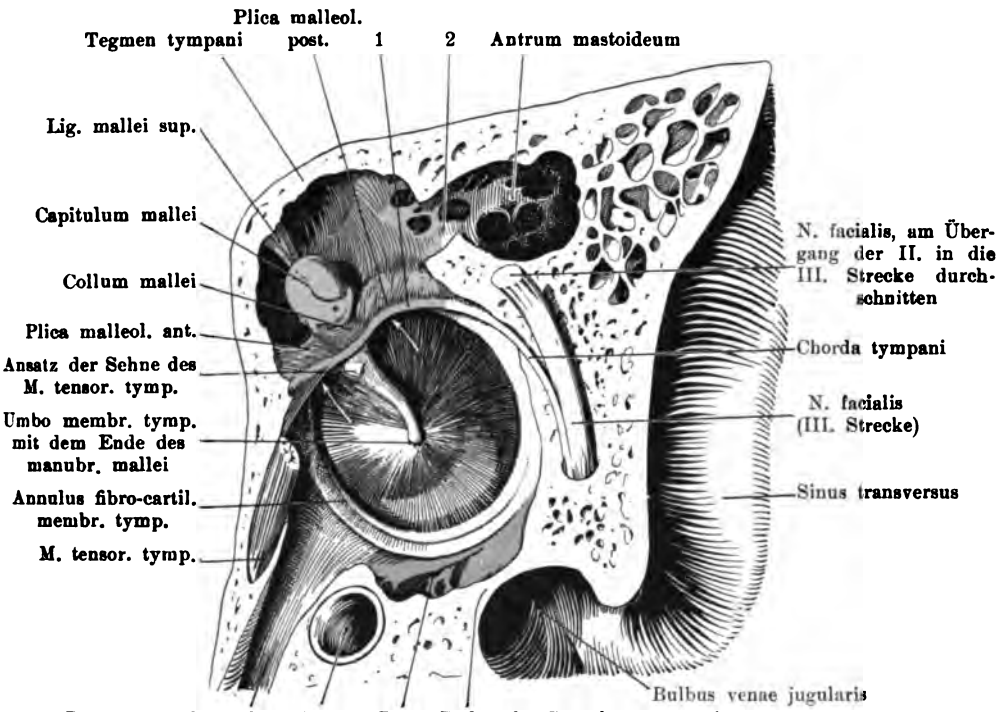

Fig. 167.

Laterale Wand der Paukenhöhle, nach Entfernung des Amboss. Der Eingang in die Trommelfelltaschen ist mittelst Pfeile angegeben.
Recessus epitympanicus blau. Recessus hypotympanicus rot.
1 Chorda tympani. 2 Aditus ad antrum mastoideum.

gelangten, so sprechen wir von einer sekundären, im gegenteiligen Falle von einer genuinen Otitis media.

Die Mittelohrentzündungen können bald nach Ablauf der ersten, oft sehr heftigen Erscheinungen heilen, oder chronisch werden. Von vornherein sicher als chronisch erkennbare Formen gibt es nicht [1]); wir sprechen

[1]) Die einzige Ausnahme macht eine bestimmte Form der Mittelohrtuberkulose (s. unten).

daher nicht von einer akuten und einer chronischen Paukenhöhlenentzündung, sondern nur von einem akuten und einem chronischen Stadium derselben.

Die Schwere der Erkrankung, sowie ihr stürmischer oder protrahierter Verlauf sind vorzugsweise abhängig von der Art und der Virulenz der ursächlichen Mikroben, sowie von der Widerstandskraft der Befallenen.

Die schlimmsten Otitiden pflegen auf Streptokokkeninfektion zu beruhen, aber auch Pneumo- und Staphylokokken haben oft schwere Mittelohrentzündungen zur Folge. Die sekundäre Otitis media scheint namentlich durch Streptokokken hervorgerufen zu werden. Die Infektion durch den Streptococcus mucosus führt nach Wittmaack schleichend verlaufende Otitiden herbei, die sogar in der Paukenhöhle ausheilen können, während sie das Schläfenbein durch eine granulierende Ostitis zerstören.

Pathologisch-anatomisch ist das akute Stadium im wesentlichen gekennzeichnet durch Hyperämie und zellige Infiltration der Schleimhaut.

Fig. 168.

Fig. 169.

Fig. 170.

Fig. 168—170. Sagittalschnitte durch ein Schläfenbein. Fig. 168. Schnitt an der Grenze der beiden inneren Drittel des knöchernen Gehörganges. Fig. 169. Schnitt 3 mm weiter medianwärts. Fig. 170. Schnitt durch die Paukenhöhle.
1 Antrum. 2 Kuppelraum. 3 Gehörgang. 4 Paukenhöhle. 5 Canalis nervi facialis. 5 Canaliculus chordae tympani. 7 Bogengänge.

Diese kann dadurch so an Dicke zunehmen, dass sie das ganze Lumen der Paukenhöhle ausfüllt. Die entzündliche Schwellung betrifft natürlich auch den tympanalen Tubeneingang oder die ganze Tubenschleimhaut und erschwert oder verhindert dadurch den Sekretabfluss in den Schlund. Da das Antrum und die Warzenzellen in offener Verbindung mit der Paukenhöhle stehen und von einer Fortsetzung der Paukenschleimhaut ausgekleidet sind, können auch diese Räume an der Erkrankung teilnehmen; bei heftigen Entzündungen geschieht das fast immer.

Um das vielgestaltige Krankheitsbild des akuten Stadiums übersichtlich schildern zu können, beginnen wir mit den schweren Formen und besprechen zunächst die mit schweren Erscheinungen eintretenden genuinen Otitiden. Dabei beschränken wir uns zunächst auf die Be-

schreibung des Verlaufes unkomplizierter, mit dem Ablaufe des akuten Stadiums zur Heilung kommender Fälle.

Innerhalb weniger Stunden treten bei einem vorher Gesunden unter Frösteln und Ansteigen der Körperwärme bis 39° oder darüber bohrende oder reissende Schmerzen im befallenen Ohre ein. Diese steigern sich in der Nacht, oft bis zur Unerträglichkeit. Sie strahlen nach verschiedenen Richtungen aus, meist nach dem Scheitel, manchmal nach dem Auge, seltener in die Zähne. Dabei leidet das Allgemeinbefinden; die Züge des Kranken sind oft verfallen, die Haut ist blass, die Zunge belegt, und die Kräfte schwinden schnell.

Eine anfängliche Empfindlichkeit des Ohres gegen Schalleindrücke macht bald einer beträchtlichen Schwerhörigkeit Platz, die sich bei der Hörprüfung als Folge einer Störung in der Schallzuleitung zum Labyrinth (vgl. S. 252—253) erweist. Dazu gesellen sich oft mit dem Pulsschlage einhergehende quälende subjektive Geräusche.

Die Pulsation der Karotis wird vom normalen Ohre nur vernommen, wenn man besonders auf sie achtet, oder wenn die Herztätigkeit gesteigert ist. Dass sich pulsierende Geräusche bei der akuten Otitis oft unangenehm bemerkbar machen, kann durch veränderte Resonanzverhältnisse bedingt sein. Auch kann eine Täuschung vorliegen, indem man nicht das Gefässgeräusch, sondern die Reibung des Exsudates an den Paukenhöhlenwänden hört, denn jede Pulswelle, die in der hyperämischen Mittelohrschleimhaut anlangt, vermehrt das Volumen derselben und verschiebt dadurch das in der Paukenhöhle befindliche entzündliche Exsudat.

Das Trommelfell erscheint, namentlich in seiner hinteren oberen Hälfte, anfangs diffus gerötet, oder seine radiären Gefässe sind stark injiziert. Dabei hat es seinen Glanz verloren, die Umrisse des Hammers sind undeutlich geworden, und die ganze Membran erscheint „abgeflacht", d. h. ihre trichterförmige Einziehung ist mehr oder weniger verschwunden. Oft schon nach wenigen weiteren Stunden hat sich dieses Bild geändert: das Trommelfell hat an Dicke so zugenommen, dass die injizierten Gefässe nicht mehr sichtbar sind und der, sonst plastisch herausgehobene, kurze Hammerfortsatz ganz verschwunden, wie in der Membran untergetaucht ist. Die Membran erscheint jetzt nicht mehr abgeflacht, sondern im ganzen, oder wenigstens in der hinteren oberen Hälfte, in den Gehörgang hinein vorgewölbt. Die Ursache der Abflachung wie der Vorwölbung ist eine unter hohem Drucke stehende Exsudatansammlung in der Paukenhöhle. Gleichzeitig wird das Trommelfell so mit Exsudat durchtränkt, dass es wie mit kleinen feuchtglänzenden Pünktchen übersät erscheinen kann. Mitunter bewirkt diese Durchtränkung im Vereine mit der stark gespannten Vorwölbung ein regelloses Einreissen des Stratum cutaneum; dieses haftet dann noch, in zahlreiche, grauweisse Fetzchen zerrissen, auf gerötetem

Grunde, ein eigenartiges, ungemein charakteristisches Bild, das man „scholl ige Trübung" genannt hat. Hat das Trommelfell von einer früheren Entzündung her eine atrophische Narbe (s. u.), so gibt diese dem Exsudatdrucke leichter nach, als die übrigen Teile der Membran, und es bildet sich eine partielle halbkugelige oder auch beutelförmig herabhängende Ausstülpung.

Bei der vorwiegend epitympanischen Form der Entzündung (siehe S. 276 u. 278) findet man besonders den hinteren oberen Abschnitt des Trommelfells, bei der vorwiegend mesotympanischen das ganze Trommelfell gleichmässig vorgewölbt.

Die äusserlich wahrnehmbaren Entzündungserscheinungen beschränken sich oft nicht auf das Trommelfell.

Sie gehen, namentlich bei Kindern, auch mehr oder weniger auf die Haut im knöchernen Teile des Gehörganges über, so dass diese durch seröse Durchtränkung an Dicke zunimmt und den Gehörgang nahe dem Trommelfelle konzentrisch verengern kann. Druck auf den Tragus erregt in solchen Fällen oft Schmerz.

Die dünnflüssigen serösen oder serös-hämorrhagischen Exsudate bahnen sich bisweilen einen Weg durch die beiden inneren Schichten des Trommelfelles und gelangen dann unter dem Stratum cutaneum bis zum Rande der Membran und von da aus unter die Gehörgangsepidermis. Hier bilden sie scharf umschriebene, flache Erhebungen, durch deren dünne Decke das Exsudat grau oder graublau durchschimmert, sogenannte Exsudatblasen.

Weiterhin, schon am zweiten oder dritten Tage, wird oft das Periost des Warzenfortsatzes, namentlich direkt hinter dem Ohrmuschelansatze druckempfindlich. Diese periostitische Reizung deutet auf eine Miterkrankung der Auskleidung pneumatischer Hohlräume, die mit dem Perioste des Warzenfortsatzes in Gefässverbindung steht (s. S. 275).

Es können auch kleine Drüsenschwellungen auf dem Warzenfortsatze und grössere in der Fossa retromaxillaris tastbar werden.

Auch eine, wahrscheinlich toxische, Reizung der benachbarten Hirnhäute beobachtet man bisweilen bei kleinen Kindern, in seltenen Fällen auch bei jungen Leuten, namentlich wenn beide Ohren erkrankt sind. Diese Reizung verrät sich durch Somnolenz, Flockenlesen, Einbohren des Kopfes in die Kissen, oder gar durch Erbrechen und allgemeine Konvulsionen.

Alle die geschilderten Symptome bleiben bestehen oder steigern sich, bis das entzündliche Sekret durch das Trommelfell bricht (Spontanperforation), oder durch den Trommelfellschnitt entleert wird.

Ohne Durchbruch des Sekretes durch das Trommelfell heilen in der Regel nur leichte, abortive Formen der Krankheit (s. S. 285). Verhindert bei schwereren Fällen eine durch frühere Entzündungen entstandene Trommelfellverdickung den Durchbruch, und wird dieser dann nicht künstlich herbeigeführt, so treten schwere Komplikationen (s. u.) ein.

Der Spontandurchbruch erfolgt oft schon innerhalb weniger Stunden oder Tage, sehr selten erst in der 2. oder 3. Woche. Ist er eingetreten

und gestattet dem Sekrete genügenden Abfluss, so lassen die Schmerzen sogleich beträchtlich nach und schwinden in wenigen Stunden oder Tagen ganz, die Temperatur fällt meist schnell, die druckempfindliche Periostschwellung geht zurück, und das Allgemeinbefinden hebt sich zusehends.

In der Regel erkennen wir erst beim Ausflusse des Exsudates, ob es serös oder eitrig ist. Je früher die Trommelfellperforation spontan eingetreten oder durch den Schnitt herbeigeführt worden ist, desto häufiger ist das Exsudat noch serös mit oder ohne Blutbeimengung, doch kann es schon am Ende des ersten Tages rein eitrig sein. In einzelnen Fällen bleibt es tagelang, ja zuweilen bis zur Heilung serös, meist wird es aber in wenigen Tagen rein eitrig, oder schleimig-eitrig. Die Menge des Exsudates ist abhängig von dem Grade der Entzündung und von der Ausdehnung der erkrankten Schleimhautfläche. Je mehr Hohlräume des Warzenfortsatzes mitergriffen sind, desto reichlicher ist die Absonderung; sie kann so massenhaft sein, dass sie beständig aus dem Ohre abtropft.

Eine starke Sekretion macht es unmöglich, die Perforation zu sehen. Wenn wir noch so sorgfältig das Exsudat wegtupfen, quellen neue Massen nach, die sich sogleich wieder in einem grossen Tropfen vor dem Trommelfelle sammeln. Auf diesem Tropfen sehen wir dann einen glänzenden Reflex erscheinen, der hüpfende, mit dem Pulsschlage synchronische Bewegungen zeigt (pulsierender Lichtpunkt), denn mit jeder Pulswelle vermehrt sich das Volumen der hyperämischen Schleimhaut und verringert sich das Lumen der Mittelohrräume, wodurch das Sekret stossweise durch die Perforationsöffnung gepumpt wird. Ein pulsierender Lichtpunkt bei starker Sekretion gibt uns die Sicherheit, dass eine Perforation vorhanden ist.

Selbst die mit sehr heftigen Erscheinungen einsetzenden genuinen, und auch manche der später zu besprechenden sekundären Otitiden können schnell und vollständig zur Heilung gelangen. Dies geschieht namentlich, wenn die Trommelfellperforation so früh erfolgt, dass die erkrankte mukös-periostale Auskleidung der Mittelohrräume von dem Exsudatdrucke befreit wird, ehe die von ihr ernährten Knochenwände Schaden gelitten haben. Die Entzündung und Eiterung geht dann in Tagen oder höchstens Wochen allmählich zurück, die Perforation schliesst sich und hinterlässt oft nicht einmal eine wahrnehmbare Narbe, und das Gehör wird in der Regel wieder so gut, wie es vorher gewesen war.

Ist die Perforation sehr klein, oder verlegt sie sich wieder von innen her durch geschwellte Schleimhaut (die sich sogar durch die Perforation nach aussen in Gestalt eines perforierten Granuloms ausstülpen kann), so wird mindestens die Heilung verzögert, und oft ergreift die Entzündung alsbald den Knochen (siehe Mastoiditis) oder geht in das chronische Stadium (s. unten) über.

Die schlimmste Form der sekundären Otitis media ist die Scharlachotitis. Sie beruht stets auf Streptokokkeninfektion von den Scharlach-Anginen aus, namentlich wenn diese mit Ulzeration und Nekrose der Tonsillen („Scharlachdiphtherie") einhergehen. Die Neigung zur Gewebsnekrose zeigt sich dabei auch in der Paukenhöhle. Ausgedehnte Strecken des Trommelfells können für immer zerstört werden, ja die ganze Membran kann zerfallen, die Gehörknöchelchen ihrer ernährenden Schleimhaut beraubt und völlig ausgestossen werden. Auch die Labyrinthfenster halten dem Krankheitsprozesse manchmal nicht stand, so dass auch die Endorgane des Nervus cochlearis und des N. vestibularis zugrunde gehen können, und unheilbare Taubheit eintritt (Panotitis).

Der Nervus facialis, dessen Knochenkanal an der inneren Paukenhöhlenwand oft nicht völlig geschlossen ist, wird bei der Scharlachotitis häufiger als bei anderen Otitiden gelähmt. Das gleiche gilt von der Chorda tympani, die quer durch die Paukenhöhle zieht.

Chronischwerden und Übergreifen der Entzündung auf den Knochen (s. unten) und auf den Schädelinhalt (s. Kap. E. 10) ist bei der Scharlachotitis besonders häufig.

Die schweren Scharlachotitiden beginnen gewöhnlich in der Zeit, in welcher das Exanthem besteht. Während der Abschuppung treten bisweilen leichtere Formen auf (postskarlatinöse Otitis).

Ähnlich der Scharlachdiphtherie kann auch die echte Diphtherie, wenn auch selten, eine Otitis media herbeiführen, wahrscheinlich durch Toxinwirkung.

Häufiger als die echte Diphtherie haben lakunäre (meist durch Streptokokken bedingte) Anginen (s. S. 140) Otitis zur Folge.

Besondere Eigentümlichkeiten zeigt die Otitis media bei Masern. Wie wir durch Sektionen der im Beginne dieser Infektionskrankheit Verstorbenen wissen, erstrecken sich die charakteristischen Katarrhe der Luftwege schon im Stadium prodromorum stets durch die Tuben hindurch bis auf die Paukenhöhlenschleimhaut, meist jedoch ohne Symptome hervorzurufen oder Spuren zu hinterlassen. Diese, praktisch unwichtige Otitis müssen wir auf Rechnung des unbekannten Masernerregers setzen. Es kommen aber bei den Masern auch häufig schwere Otitiden durch Tubeninfektion mit den gewöhnlichen Eitererregern vor.

Seltener begleitet die Otitis media den Typhus abdominalis. Hier stellt sie sich in der Regel nicht vor der dritten Woche ein und ist wohl die Folge einer Infektion mit den gewöhnlichen Eitererregern durch die Tube, wenn bei den in passiver Rückenlage verharrenden Kranken die regelmässige Mund- und Schlundreinigung unterlassen worden ist. Doch ist auch einige Male der Typhusbazillus im Ohreiter gefunden worden.

Auch beim Typhus recurrens, beim Flecktyphus und bei den Blattern werden Mittelohreiterungen beobachtet.

Die schwere Influenza-Pandemie von 1889—1890 und ihre zahlreichen Nachepidemien haben uns die Influenzaotitis, die schon Hippokrates kannte (s S 2), wieder kennen gelehrt. Sie schliesst sich an die Influenzakatarrhe der oberen Luftwege an. Häufiger als bei anderen Otitiden treten hier Hämorrhagien in die kranken Gewebe auf und werden am Trommelfelle sichtbar. In vereinzelten Fällen hat man den

Influenzabazillus im Ohreiter gefunden, in anderen Fällen aber nur einen der gewöhnlichen Eiterkokken.

Bei der epidemischen Cerebrospinalmeningitis kann das Mittelohr vom Nasenrachenraume aus infiziert werden. Schlimmer sind die Labyrinthkomplikationen dieser Krankheit (s. Kap. E. 6).

Nachdem wir die schweren Verlaufsformen des akuten Stadiums der Otitis media kennen gelernt haben, betrachten wir die leichteren und abortiven Formen.

Diese treten meist auf infolge von schwachinfektiösen Entzündungen in den Spalten einer hyperplastischen Rachenmandel (s. S. 143) und befallen, entsprechend dieser ihrer häufigsten Ursache, besonders Kinder. Bestand schon vorher Tubenverschluss und infolgedessen ein Hydrops ex vacuo in der Pauke (s. S. 263), so finden die eindringenden pathogenen Mikroben eine günstige Nährflüssigkeit von Körpertemperatur vor, in der sie wuchern können, und das keimfreie Transsudat wird in ein entzündliches Exsudat umgewandelt.

Die leichteste Form dieser Erkrankung tritt unter dem Bilde des sogenannten Ohrenzwanges auf. Ein Kind, das an Rachenmandelhyperplasie leidet, oft auch schon vorher Erscheinungen des Tubenverschlusses (s. S. 260) gezeigt hatte oder gerade eben zeigt, wird in der Nacht von stechenden Ohrschmerzen geweckt. Die Untersuchung des Trommelfells lässt oft neben Einziehung der Membran eine mässige Gefässinjektion in der oberen Hälfte und längs des Hammergriffes erkennen, die meist in wenigen Stunden samt den Schmerzen wieder verschwindet.

In anderen Fällen sind solche abortive Entzündungen mit einer stärkeren serösen Exsudation verbunden, die bisweilen schon in der ersten Nacht das Trommelfell durchbricht und am folgenden Tage wieder völlig versiegt, bisweilen aber auch in eine länger dauernde Eiterung übergeht.

Wieder in anderen Fällen — auch bei Erwachsenen — bleibt das Exsudat lange Zeit in der Pauke liegen, ohne andere Erscheinungen als Schwerhörigkeit hervorzurufen. Füllt es die ganze Paukenhöhle, so führt es zu einer leichten Abflachung oder Vorwölbung des Trommelfells. Die Schichten der Membran nehmen dabei oft so wenig an der Entzündung teil, dass der Glanz des Stratum cutaneum erhalten bleibt und das entzündliche Exsudat — geradeso wie das sterile Transsudat beim Tubenverschlusse — bernsteingelb oder bräunlich durchscheint oder, wenn es nicht die ganze Paukenhöhle füllt, eine „Exsudatlinie" erkennen lässt, die sich genau so verhält, wie die „Transsudatlinie" beim Tubenverschlusse (vgl. S. 263 und Fig. B auf der Tafel).

Selbst ziemlich reichliche seröse Exsudate der beschriebenen Art können ohne ärztliches Zutun zur völligen Resorption gelangen, während schleimige Exsudate oft lange Zeit jeder Behandlung trotzen.

Ungeachtet ihrer Geringfügigkeit führen solche Entzündungen in einzelnen Fällen zu schwereren Folgen. Die schwach virulenten Mikroben können, z. B. im Anschluss an eine Erkältung, ihren gutartigen Charakter verlieren und die wenig bedenkliche Erkrankung in eine schwere Mittelohrentzündung überführen.

Einer besonderen Besprechung bedarf die Otitis media der Neugeborenen und der Säuglinge. Über dieses Kapitel ist durch Aschoff, Barth, Hartmann, Ponfick, Preysing, Görke, Wittmaack u. a. Licht verbreitet worden, doch bedürfen noch manche umstrittene Einzelheiten einer endgültigen Klärung.

Bis nahe zum Ende des intrauterinen Lebens sind die gesamten Mittelohrräume mit einem myxomatösen Gewebe völlig ausgefüllt. Schon vor der Geburt schwindet diese Sulze in der Paukenhöhle bis auf Reste, während sie im Antrum bei der Geburt noch in grosser Ausdehnung vorhanden zu sein pflegt.

Früher glaubte man, dass der Schwund des gallertigen Gewebes unter dem Einflusse des Eindringens von Luft durch die Tube bei den ersten Atemzügen vor sich gehe, und begründete hierauf die „Ohrenprobe", die unverdienterweise der bekannten Lungenprobe gleichwertig gehalten wurde. Fand man nämlich bei einem toten Neugeborenen das gallertige Gewebe geschwunden, so nahm man an, dass er bereits geatmet habe. also erst nach der Geburt gestorben sei. Mit der Atmung hat aber der Gewebsschwund gar nichts zu tun.

Da in der Pauke dieser Gewebsschwund grösstenteils schon vor der Geburt stattfindet, füllt sich der so entstandene Hohlraum von der Tube aus mit Fruchtwasser. Hierdurch erklärt es sich, dass Neugeborene in den ersten Stunden oder Tagen, wie Kussmaul nachgewiesen hat, auf Schalleindrücke nicht reagieren. Gelangen mit dem Fruchtwasser Mekonium und Lanugohärchen in die Paukenhöhle, so führen diese Fremdkörper zu einer nicht infektiösen Eiterung (Fremdkörpereiterung) in der Paukenhöhle, die man früher Otitis media neonatorum genannt hat. Sie verschwindet, ohne Nachteile zu bringen, wenn nach der Geburt statt des Fruchtwassers Luft in die Paukenhöhle eindringt.

Von dieser Fremdkörpereiterung der Neugeborenen zu unterscheiden ist die infektiöse Otitis media der Säuglinge. Man findet sie bei der Sektion fast aller in den ersten Lebenswochen oder -monaten verstorbenen Kinder. Fast ausnahmslos beruht sie auf einer Pneumokokkeninfektion, und in der Mehrzahl der Fälle findet man — einerlei an welcher Krankheit das Kind verstorben ist — auch multiple, oft konfluierende, bronchopneumonische Herde in den Lungen. Die gleichzeitige Infektion der Paukenhöhlen und der Lungen wird demnach wohl von einer Stelle ausgehen, wo Pneumokokken auch unter normalen Verhältnissen als ständige Bewohner zu finden sind, nämlich von der Mund- und Nasenhöhle (Preysing).

Solche Befunde werden nun häufig in den Leichen von Kindern erhoben, bei denen die Ohrerkrankung intra vitam übersehen worden ist. Die kleinen Patienten können nicht sagen, wo sie Schmerz empfinden, und zum Durchbruche des Eiters durch das Trommelfell kommt es hier auffallend selten. Trotzdem ist es verkehrt, die Pneumokokkenotitis

schwerkranker Säuglinge wegen ihres schleichenden Verlaufes für gutartig zu halten, wie es in der für solche Fälle empfohlenen Bezeichnung Otitis concomitans zum Ausdrucke kommt. Es ist ja eine alte ärztliche Erfahrung, dass entzündliche Vorgänge, und besonders Eiterungen, bei heruntergekommenen Individuen schleichender verlaufen können als bei noch ungeschwächten. Dass bei kräftigen Säuglingen die Pneumokokkenotitis recht oft mit allen Erscheinungen einer schweren Mittelohrentzündung, namentlich auch mit frühzeitigem Durchbruche des Eiters durch das Trommelfell verläuft, erfahren wir freilich selten am Sektionstische, wohl aber sehr häufig in der Praxis.

Eine nicht geringe Anzahl der Säuglinge mit Pneumokokkenotitis zeigt schwere Magen- und Darmstörungen, besonders Durchfälle und den kachektischen Zustand, den man als Pädatrophie bezeichnet. Hier bestehen zwei Möglichkeiten des Ineinandergreifens der verschiedenen Lokalerkrankungen. Die schwere Ernährungsstörung kann Mittelohr und Lungen zu einem Locus minoris resistentiae machen und die Entstehung der Pneumonie wie der Otitis begünstigen; so mag es bei den unerwartet auf dem Sektionstische gefundenen Otitiden sein. Aus der Praxis aber haben uns Hartmann und Ponfick zahlreiche Fälle kennen gelehrt, bei denen mit der Otitis die Durchfälle einsetzten und aufhörten, oder der gesamte Ernährungszustand sank und sich wieder hob, so dass an einem ätiologi-

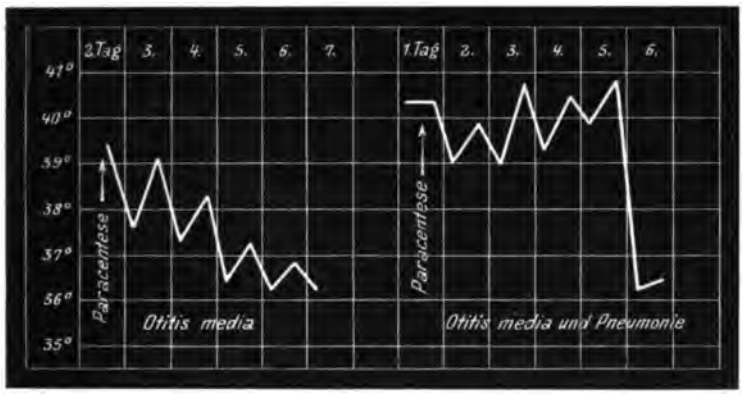

Fig. 171.
Fieberkurve bei einer unkomplizierten und bei einer mit Pneumonie einhergehenden Otitis media.

schen Zusammenhange zwischen der Ohr- und der Magen-Darmerkrankung kein Zweifel mehr aufkommen kann. Hier sind die Ernährungsstörungen die Folgen einer Resorption toxischer Substanzen von der Mittelohrschleimhaut aus, und die Durchfälle müssen als septische aufgefasst werden (Preysing).

Auch bei grösseren Kindern, etwa bis zu 12 Jahren, findet man nicht selten neben der Pneumokokkenotitis eine lobuläre oder auch eine lobäre Pneumonie. Solche komplizierende Pneumonien sind oft so gering, dass sie übersehen werden können, zumal die befallenen Kinder meist sehr wenig husten und kein Sputum auswerfen. Dagegen verrät sich die Lungenerkrankung dem Kundigen durch die Fieberkurve, die keinen Abfall nach dem Trommelfelldurchbruche oder der Parazentese zeigt, sondern mit geringen Remissionen hoch bleibt, um nach 3 bis 7 Tagen kritisch abzufallen (Fig. 171). Bei Erwachsenen verläuft die Pneumokokkenotitis fast immer ohne Komplikation mit Pneumonie.

Ob es eine syphilitische Mittelohrentzündung gibt, ist bis jetzt unbekannt. Wohl sieht man oft bei luetischen Ulzerationen in Nase oder Schlund eine Mittelohrentzündung auftreten, aber diese kann eine zufällige Komplikation oder eine sekundäre Infektion mit den gewöhnlichen Eitererregern von den Ulzerationen aus sein. Selbst der Erfolg einer antiluetischen Behandlung ist hier nicht für den spezifischen Charakter der Otitis beweisend, denn er kann auch auf Rechnung der Beseitigung des die Otitis verursachenden und unterhaltenden Krankheitsherdes in Nase oder Rachen gesetzt werden. Einwandsfreie Sektionsbefunde haben wir nur je einen von Kirchner und Grünberg: sie zeigen Veränderungen, die nicht unbedingt syphilitischer Natur sein müssen.

Ausgänge des akuten Stadiums. Wenngleich viele genuine, wie auch manche sekundäre Mittelohrentzündungen mit dem Ablaufe des akuten Stadiums zur völligen Heilung kommen, so hinterlassen doch nicht wenige, namentlich sekundäre, und unter diesen besonders die skarlatinösen, bleibende Störungen, deren verschiedene Arten genauer beschrieben werden müssen.

Leichte Otitiden, die heilen, ohne dass es zur Perforation des Trommelfells gekommen ist, hinterlassen nicht selten eine Verdickung der Membran, die vorzugsweise die inneren Schichten betrifft, die Durchsichtigkeit des Trommelfells aufhebt und seine Perlmutterfarbe in Grauweiss oder Porzellanweiss verändert. Oft, aber nicht immer, ist die weisse Farbe durch eine Einlagerung von Kalksalzen bedingt, die diffus, wie auch in scharf begrenzten Strecken auftreten kann. Da in der Regel die ganze Membran erkrankt, können solche Veränderungen auch überall auftreten, und Verdickungen der bindegewebigen Grundlage der Schleimhaut finden sich auch abseits des Trommelfells an den Wänden der gesamten Mittelohrräume, sowie in dem Überzuge der Gehörknöchelchenkette, deren Gelenke dadurch versteift werden.

Eine andere Gefahr bringen bisweilen gerade die leichtesten Formen der Mittelohr-Entzündungen, wenn sie sich zu einem chronischen Tubenverschlusse mit starker Einwärtsdrängung des Trommelfells gesellen. Hier liegt, wie wir auf S. 264 gesehen haben, oft das Ende des Hammergriffes dem Promontorium fest an, und die Entzündung kann dann leicht zur dauernden Verwachsung der sich berührenden Schleimhaut des Trommelfells und des Promontorium führen, wenn das Trommelfell nicht durch Exsudatbildung vom Promontorium abgedrängt wird. Auch der Steigbügel kann mit der entzündlich geschwellten Schleimhaut in der Umgebung des Vorhofsfensters verwachsen.

Die Heilung einer Trommelfellperforation kann ohne sichtbare Narbe erfolgen, wenn das Stratum fibrosum nur in geringer Ausdehnung geschädigt worden war, also bei kleinen Spontanperforationen oder nach einer lineären Durchtrennung durch den Parazentesenschnitt. Ist dagegen eine grössere Strecke der fibrösen Membrana propria zerstört, so schliesst sich die Perforation mit einer sichtbaren Narbe, oder bleibt bestehen.

An der narbigen Regeneration von grösseren Substanzverlusten im Trommelfelle beteiligt sich das Stratum fibrosum in der Regel nicht, sondern die Perforation wird lediglich vom Stratum mucosum und cutaneum, oder von letzterem allein verschlossen. Die meist scharf umgrenzte Narbe bleibt dann dünn, leicht dehnbar und zerreisslich (atrophische Narbe) und ist oft glasartig durchsichtig, so dass es schwer hält, sie von einer Perforation zu unterscheiden. Nicht selten bleibt auch trotz des völligen Ablaufes der Entzündung die Regeneration an der Perforationsstelle aus; wir reden dann von einer „trockenen

Perforation", bzw. einer „offenen Paukenhöhle". Die Ursache des Offenbleibens ist nicht immer zu erkennen; nur das wissen wir, dass die Regeneration des Substanzverlustes niemals erfolgt, wenn die Zerstörung bis zum Knochen des Trommelfellrahmens gegangen und dieser selbst miterkrankt war. In solchen Fällen heisst die Perforation „randständig".

Zu den randständigen Perforationen gehört auch die Mehrzahl der in der Membrana Shrapnelli gelegenen. Da sie am häufigsten bei einer, wenn auch zirkumskripten Miterkrankung des Knochens auftreten, werden wir sie an einer anderen Stelle (s. unten) beschreiben.

Bei der hier besprochenen unkomplizierten Schleimhautentzündung haben wir es fast nur mit Perforationen in der Pars tensa des Trommelfells zu tun. Gewöhnlich finden wir da nur eine Perforation (bei tuberkulösen Ohreiterungen [s. unten] treten nicht selten mehrere auf). Die Gestalt ist meist rund (Fig. 172), oder leicht oval. Liegt die Perforation dem Ende des Hammergriffes nahe, so kann sie dieses nieren- oder herzförmig (Fig. 173 und 174) umfassen. Ist sie dabei sehr gross, so verliert der Hammergriff seinen Halt am Trommelfelle und kann durch den Musculus tensor tympani so nach innen gezogen werden, dass das Griffende,

Fig. 172. Fig. 173. Fig. 174.

Fig. 172 zentrale, Fig. 173 nierenförmige, Fig. 174 herzförmige Perforation in der Pars tensa.

mitunter auch ein Teil des Perforationsrandes das Promontorium berührt und mit diesem verwächst.

Die besonders bei der Scharlachotitis vorkommende partielle Zerstörung oder völlige Ausstossung von Gehörknöchelchen betrifft den Amboss häufiger, als den Hammer, und am seltensten den Steigbügel. Am Amboss geht meist zuerst der lange Schenkel verloren, so dass die Verbindung mit dem Steigbügel unterbrochen wird. Da die Miterkrankung der Gehörknöchelchen in den meisten Fällen die Entzündung in das chronische Stadium überführt, werden wir sie bei diesem eingehender besprechen.

Die hier beschriebenen Veränderungen am Trommelfelle, in der Paukenhöhle und an den Gehörknöchelchen hat man unter der Bezeichnung „Residuen" der Mittelohrentzündung zusammengefasst. Sie beeinträchtigen alle mehr oder weniger die Schallzuleitung zum Labyrinthe und haben eine, dem Grade der Schädigung entsprechende Herabsetzung des Gehöres zur Folge.

Eine dauernde Trommelfellperforation bringt noch weiteren Nachteil: es fehlt der Schutz, den das Trommelfell unter normalen Verhältnissen dem Mittelohre gegen äussere Schädlichkeiten gewährt; Wind und Wasser können vom Gehörgange aus in die Paukenhöhle dringen, und beim Schneuzen der Nase, Niesen und Husten streicht die Luft, vermengt mit nicht sterilen Sekrettröpfchen, vom Nasenrachenraume aus ungehindert in und durch das Mittelohr, wodurch neue Infektionen zustande kommen können. Diese Rezidive bei bestehender Perforation heilen

meist leicht und schnell, weil das Exsudat sofort ausfliessen kann und keinen schädigenden Druck auf die Schleimhaut ausübt.

Heilt die Otitis media im akuten Stadium nicht aus, so führt sie entweder zur Mastoiditis oder sie geht in das chronische Stadium über (s. u.).

Die Diagnose der Otitis media im akuten Stadium ergibt sich meist ohne weiteres aus den geschilderten allgemeinen und lokalen Symptomen, namentlich aus dem Befunde am Trommelfelle.

Handelt es sich um fiebernde kleine Kinder, die nicht angeben können, wo sie Schmerz empfinden, so darf die Untersuchung der Trommelfelle niemals versäumt werden. Mancher Arzt hat schon sein Ansehen bei der Klientel eingebüsst, wenn er bei einem fiebernden Kinde mit den auf S. 282 geschilderten zerebralen Erscheinungen ohne weiteres die Diagnose auf Meningitis gestellt hatte, und am nächsten Morgen Eiter aus dem Ohre tropfte, das Kind aber fieberfrei und bei klarem Bewusstsein war. Bei Scharlachkranken muss man, so lange das Fieber hoch ist, und später bei jeder neuen Temperatursteigerung die Ohren untersuchen. Das gleiche gilt beim Typhus.

Das Bild des entzündeten und vorgewölbten Trommelfelles, sowie das der eingetretenen Perforation ist nach den oben gegebenen Beschreibungen nicht schwer zu erkennen.

Ist der Gehörgang mit Eiter gefüllt, so kann es fraglich sein, ob dieser den Mittelohrräumen entstammt; er kann auch aus einem Gehörgangsfurunkel kommen (s. E. 11). Beim Typhus abszediert bisweilen die Parotis, und der in ihr gebildete Eiter kann in den Gehörgang durchbrechen; bei Druck auf die angeschwollene Parotisgegend entleert er sich dann im Strome.

Schwierig kann die Erkennung seröser und schleimiger Exsudate sein, die ohne Fieber bestehen und sich am Trommelfelle nur durch eine geringe Abflachung und leicht gelbliches oder bräunliches Durchschimmern oder durch eine Trübung der Membran verraten.

Hier kann der Katheterismus der Tube in Verbindung mit der Auskultation des Ohres (S. 269) die Diagnose sichern. Ist Exsudat in der Pauke, so hört man die eindringende Luft in der Flüssigkeit ein feines Knisterrasseln erzeugen, dem sich beim Aufhören mit dem Durchblasen oft ein kurzes schlürfendes oder quatschendes Geräusch anschliesst. Dabei ist zu beachten, dass auch Schleim im pharyngealen Tubenende beim Durchblasen Rasseln hervorrufen kann, das aber mehr grossblasig ist und weiter ab vom Ohre des Untersuchers zu entstehen scheint. Nach dem Katheterismus sieht man bisweilen Luftblasen im Exsudate wie kleine, dunkle Ringe durch das Trommelfell schimmern.

Unter den „Residuen" einer abgelaufenen Otitis media werden am häufigsten die scharf begrenzten atrophischen Narben (S. 288) verkannt. Ihre glasartige Durchsichtigkeit erweckt oft den Anschein, als ob man eine Perforation vor sich habe.

Sieht man jedoch genau zu, so entdeckt man manchmal mitten in dem vermeintlichen Loche einen winzigen glänzenden Lichtreflex, der in gleichem Niveau mit den benachbarten Trommelfellteilen, also auf einer, das vermeintliche Loch verschliessenden feinen Membran liegt. Ferner erkennt man bei der Betrachtung mit der Lupe (s. S. 34), dass sich vom Rande der vermeintlichen Perforation her feine Bindegewebsfasern anscheinend ins Leere, in Wirklichkeit in die durchsichtige Membran verlieren. Ist die Tube abnormerweise offen, so wölben sich solche atrophische Narben bei jeder Inspiration, manchmal auch beim Schlucken, nach innen, und bei jeder Exspiration nach aussen, wobei die etwa auf ihnen vorhandenen Lichtreflexe ihre Stelle wechseln. Das gleiche sieht man bei Anwendung des Siegleschen pneumatischen Trichters.

Dieser Apparat stellt einen Ohrtrichter dar, der an seinem weiten Ende durch eine Glasplatte geschlossen ist und mit dem engeren Ende luftdicht in den Gehörgang eingeführt wird. Seitlich mündet in ihn ein Schlauch, der mit einem Mundstücke versehen ist. Während man nun durch den Trichter das Trommelfell betrachtet, kann man durch Saugen und Blasen am Mundstücke die Luft im Gehörgange verdünnen und verdichten. Die atrophische Narbe wölbt sich dabei nach aussen bzw. nach innen.

Ferner erkennen wir mit dem pneumatischen Trichter, ob das ganze Trommelfell seine normale Beweglichkeit besitzt, oder ob es durch frühere Erkrankungen steif geworden ist. Sehr leicht lässt sich dabei feststellen, ob der Hammergriff auf dem Promontorium aufgewachsen ist oder nicht. Vorbedingung für diese Versuche ist, dass keine Trommelfellperforation besteht, denn eine solche würde den Ausgleich der Luftdruckveränderung durch Vermittlung der Tube gestatten, und das Trommelfell würde keinerlei Bewegung zeigen können.

Mitunter verdeckt eine starke Vorwölbung der vorderen oder unteren Gehörgangswand eine Perforation im vorderen oder unteren Teile des Trommelfelles. Mittelst der Auskultation während des Katheterismus lassen sich jedoch auch diese versteckten Perforationen nachweisen: man hört, wie die Luft mit einem hohen pfeifenden Geräusche (Perforationsgeräusch) durch die Öffnung streicht, oder fühlt sogar, wie sie durch den Auskultationsschlauch in das eigene Ohr eindringt.

Zur Diagnose jeder Art von Otitis media gehört natürlich auch die Erkennung einer etwaigen ursächlichen Erkrankung in den oberen Luftwegen (vgl. Abschnitt B und C).

Die Behandlung der Otitis media im akuten Stadium richtet sich nicht allein gegen die Otitis, sondern auch gegen ihre Ursache. Leichte Otitiden infolge von Entzündungen der hyperplastischen Rachenmandel schwinden oft ohne weiteres, sobald die Rachenmandel entfernt worden ist. Namentlich der nächtliche Ohrenzwang der Kinder bedarf kaum einer lokalen Behandlung; zur Linderung des Schmerzes lässt man von Zeit zu Zeit abgekochtes körperwarmes Wasser in das schmerzende Ohr einträufeln.

Die oft verordneten Öleingiessungen helfen nicht mehr als das warme Wasser, schaden aber dadurch, dass das Öl nicht verdunstet, an den Wänden des Gehörganges haften bleibt und die Ansiedelung von Schimmelpilzen begünstigt (s. E. 11). Unter seinem Einflusse quillt auch die Epidermis des Trommelfelles und des Gehörganges stark auf, so dass man in den nächsten Tagen in der Tiefe des Gehörganges nichts mehr deutlich erkennt. Auch das oft gerühmte 5—10%ige Karbolglyzerin kann das Trommelfellbild trüben, da es bei

Kindern mit empfindlicher Haut bisweilen eine stark ätzende Wirkung im Gehörgange und auf dem Trommelfelle zeigt.

Bei den fieber- und schmerzlosen Exsudaten in der Paukenhöhle kommt man mit der Beseitigung der ursächlichen Nasen- oder Rachenerkrankung in der Regel nicht aus; die Resorption des Exsudates muss angeregt werden. Dies gelingt meist durch Schwitzkuren; auch sind hier vorsichtige Lufteintreibungen durch die Tube mittelst des Katheters oder — bei Kindern — mittelst des Politzerschen Ballons nützlich, wie die Erfahrung entgegen allen theoretischen Bedenken lehrt.

Kommt man mit diesen Massnahmen bei einem fieber- und schmerzlosen Exsudate nicht zum Ziele, so ist die Annahme gerechtfertigt, dass das Exsudat aus zähem Schleim besteht. Diesen zu entfernen gelingt manchmal, wenn man das Trommelfell durch einen ausgiebigen Schnitt spaltet (s. u. Parazentese) und dann Luft durch die Tube eintreibt; meist genügt aber auch das nicht, und man muss die Paukenhöhle von der Tube aus mittelst des Katheters mit körperwarmer physiologischer Kochsalzlösung durchspülen, wobei sich der Schleim in langgezogenen Fäden oder Bändern in den Gehörgang entleert (Schwartze).

Setzt eine Otitis mit geringem Fieber und geringen Schmerzen ein, und findet man dabei das Trommelfell nur injiziert, aber nicht vorgewölbt, so kann man versuchen, die Heilung allein durch Bettruhe, Ableitung auf die Haut, eine Schwitzkur und feuchte Ohrverbände (s. S. 70) herbeizuführen.

Zur Anfeuchtung des Verbandes ist Alkohol am besten, weil dieser von allen verwendbaren Flüssigkeiten die Trommelfellepidermis am wenigsten verändert und uns hierdurch die Möglichkeit lässt, den Grad der Entzündung der Membran fortdauernd richtig zu beurteilen und den Eintritt einer Vorwölbung sofort zu erkennen. Damit uns keine solche Veränderung entgeht, die, wenn sie eintritt, eine ganz andere Behandlungsmethode erfordert, muss der Verband wenigstens einmal täglich, und bei Zunahme der Schmerzen oder des Fiebers stets sofort gewechselt werden.

Ganz anders gestaltet sich die Behandlung der schweren Otitiden, die mit starken Schmerzen und hohem Fieber einsetzen und schon in den ersten Stunden, oder doch am ersten Tage, eine partielle oder allgemeine Vorwölbung des Trommelfelles zeigen. Da solche Otitiden leicht in eine Erkrankung des Schläfenbeines übergehen und für das Gehör wie für das Leben bedrohliche Komplikationen herbeiführen können, müssen sie von Beginn an als sehr ernste Erkrankungen aufgefasst und demgemäss behandelt werden.

Vor allem muss dem Exsudate durch den Trommelfellschnitt (Parazentese) ein Ausweg geschaffen werden. Ob das Trommelfell durch ein seröses oder durch ein eitriges Exsudat vorgewölbt wird, kommt gar nicht in Betracht; wir erkennen ja auch die Beschaffenheit des Sekretes meist erst nach der Parazentese beim Ausfliessen. Je früher die Parazentese gemacht wird, desto schneller und vollkommener erfolgt die Hei-

lung, und desto geringer ist die Gefahr der konsekutiven Knochenerkrankung. Wer in solchen Fällen mit der Symptomentrias: Fieber, Schmerz und Vorwölbung den Spontandurchbruch des Exsudates durch das Trommelfell abwartet, quält und gefährdet den Kranken.

Namentlich bei der Scharlachotitis kann man die Parazentese gar nicht früh genug machen, und es ist hier ganz unzulässig, erst zerebrale Symptome abzuwarten, wie kürzlich der Kinderarzt Lange empfohlen hat.

Die Parazentese ist ein ganz ungefährlicher Eingriff, den jeder Arzt, der imstande ist, die Vorwölbung des Trommelfells zu erkennen, leicht ausführen kann. Der Ungeübte mag den kleinen Eingriff bei unbändigen Kindern und ängstlichen Leuten in Narkose (Bromäthyl, erster Ätherrausch) vornehmen; der Geübte führt ihn auch bei unruhigen Kranken ohne Narkose schnell und sicher aus. Will man dem Kranken den kurzen Schmerz ersparen, so kann man die Lokalanästhesie (s. S. 68) anwenden, oder — bei Erwachsenen — vorher eine subkutane Morphiuminjektion machen. Vor der Parazentese den engen und tiefen Gehörgang desinfizieren zu wollen, wäre vergebliches Bemühen; können wir doch nicht einmal unsere, allen Reinigungsmethoden bequem zugänglichen Hände keimfrei machen! Natürlich werden nur sterile Ohrtrichter und Nadeln verwendet. Die Parazentesennadel hat einen bajonettförmig oder stumpfwinkelig abgebogenen Handgriff. Ihre Spitze ist gewöhnlich zweischneidig und muss stets frisch geschliffen sein. Der Schnitt wird unter Kontrolle des Auges bei guter Beleuchtung des Trommelfells möglichst gross angelegt, und zwar an der am meisten vorgewölbten Stelle. Diese Stelle liegt in der Regel im hinteren oberen Teile des Trommelfells. Die Schnittrichtung soll möglichst so sein, dass vorzugsweise radiäre Fasern (s. S. 28) durchtrennt werden, damit der Schnitt ordentlich klafft (vgl. hierzu Fig. 175). Zeigen sich mehrere zirkumskripte Vorwölbungen, so wird jede derselben eröffnet.

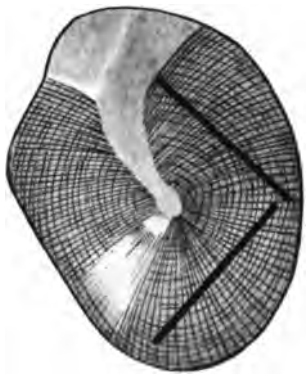

Fig. 175.
Richtung zweier Trommelfellschnitte quer zur Richtung der radiären Fasern. Schematisch.

Der Anfänger sticht bisweilen statt des Trommelfells die knöcherne Gehörgangswand, namentlich hinten und oben, an, was ausser dem Schmerze keinen Schaden bringt und an dem harten Widerstande sofort zu merken ist. Eine Eröffnung der Labyrinthfenster durch die Parazentese ist anatomisch unmöglich. In den seltenen Fällen, in denen der obere Bulbus der Vena jugularis in die Paukenhöhle hineinragt, kann er bei der Parazentese angestochen werden, doch ist dieses Vorkommnis bis jetzt nur 8 mal in der Literatur verzeichnet.

Sobald das Exsudat durch die geschaffene Öffnung frei abfliessen kann, hat man die kranke Paukenhöhle vor allem in Ruhe zu lassen. Ausspritzen des Gehörganges ist in den ersten Tagen nur dann nötig, wenn zäher Schleimeiter fest im Gehörgange haftet. Lufteintreibungen durch die Tube sind ganz überflüssig; auf die Entleerung des Eiters haben sie keinen Einfluss, weil die Hauptmenge desselben gewöhnlich von den pneumatischen Hohlräumen des Warzenfortsatzes geliefert wird, die durch die Lufteintreibungen nicht entleert werden können.



Fig. 176.
Gummispritze mit dünnem Gummiansatz. Nicht genügend sterilisierbar und deshalb stets nur bei ein und demselben Kranken zu verwenden.



Fig. 177.
Kochbare Metallspritze mit Metallstempel.

Nach der Parazentese unterpolstert und bedeckt man die Ohrmuschel mit steriler Gaze und befestigt diese mit dem Verbande. Einen Gazestreifen dabei als Drain in den Gehörgang zu legen, ist überflüssig, weil der Gehörgang ein gutes Drainrohr darstellt, und auch nicht einmal zweckmässig, da der Gazestreifen unter Umständen den Abfluss des Sekretes in den Verband hindern kann.

Dann gehört der Kranke ins Bett, und zwar so lange, bis Fieber und Schmerzen ganz verschwunden und das Sekret mindestens beträchtlich vermindert ist.

Der Verband bleibt in der Regel 12 bis 24 Stunden unberührt. Er kann noch länger liegen bleiben, wenn Fieber und Schmerzen stark zurückgehen oder verschwinden, und wenn kein Sekret durchkommt.

Besteht eine Druckempfindlichkeit auf dem Warzenfortsatze, so wird ein feuchter Verband mit 95%igem Alkohol oder essigsaurer Tonerde gemacht. Jede andere äussere Medikation auf dem Warzenfortsatze unterbleibt besser. Zugpflaster, Jodanstrich, Blutegelbisse nützen nichts, sondern machen nur Hautschwellungen oder gar Entzündungen, welche die zur Beurteilung des Rückganges oder der Zunahme der Entzündung wichtige Kontrolle der Periostschwellung und der Druckempfindlichkeit unmöglich machen, und so das Hinzutreten einer Mastoiditis verbergen. Eis wende ich auf dem Warzenfortsatze nur bei starken Schmerzen an, und zwar in Form von wurstförmigen Eisbeuteln, die in ein Tuch gerollt, hinter dem Ohr umgebunden werden. Dies geschieht jedoch nur in besonders schweren Fällen, da die Anlegung des aus Gründen der Reinlich-

keit und zur Verhütung von Sekundärinfektionen wünschenswerten Verbandes dabei unmöglich ist.

Natürlich muss die Nachbehandlung je nach den vielfach wechselnden Verhältnissen im einzelnen Falle modifiziert werden. Verrät ein Ansteigen der Temperatur oder erneuter Schmerz, dass der Eiter keinen genügenden Abfluss hat, so wird der Verband abgenommen, und das Ohr nachgesehen. Eine durch Schleimhautschwellung in der Paukenhöhle verlegte Perforation wird erweitert, ein die Perforation verschliessender Schleimhautprolaps mit Hartmanns Polypenzängelchen abgetragen. Bisweilen stockt der Abfluss infolge einer zähschleimigen Beschaffenheit des Sekretes. Solches muss man mit der Spritze vorsichtig spülend entfernen. Die auskochbare Metallspritze mit Metall- oder Asbeststempel (Fig. 177) und abgekochtes körperwarmes Wasser können keinen Nachteil bringen, ja bei zähem Sekrete ist diese Reinigung viel gründlicher und schonender als jede andere.

Kommt der Patient erst nach dem Spontandurchbruche des Sekretes in Behandlung, so spülen wir den Gehörgang mit den oben erwähnten Vorsichtsmassregeln aus und tupfen das Trommelfell vorsichtig ab, um zunächst die Lage und Grösse der Perforation, sowie die Menge des ausfliessenden Sekretes zu erkennen.

Die zum Abtupfen benutzte, fest um eine Sonde oder ein dünnes Holzstäbchen gewickelte Watte muss vor dem Tupfen über einer Flamme bis zur leichten Bräunung erhitzt, oder angezündet und durch Hin- und Herschwenken wieder gelöscht werden, damit sie steril ist (Gomperz).

Die Spontanperforationen sind meist zu klein, namentlich bei starker Schleimhautschwellung. Wir müssen sie deshalb oft mit der Parazentesenadel erweitern. Im übrigen behandeln wir dann die Fälle mit Spontandurchbruch gerade so wie die parazentesierten.

Die Zeit vom Beginne der Krankheit bis zum Verschlusse der Trommelfellperforation schwankt in der Regel zwischen drei Tagen und sechs Wochen. Je früher die Parazentese gemacht wurde, desto schneller pflegt die Heilung einzutreten. Fälle mit Spontandurchbruch des Trommelfells heilen im Durchschnitte viel langsamer als die parazentesierten.

Bier fügt der Frühparazentese noch die Anlegung einer Staubinde um den Hals hinzu. Ich habe damit in 25 aufeinanderfolgenden Fällen keine besseren Resultate gehabt, als vorher und nachher ohne Stauung, doch mildert die Stauung den Schmerz, wenn er nach der Parazentese und bei Bettruhe nicht sogleich von selbst schwindet.

Behandlung der Residuen. Sobald alle Zeichen der akuten Entzündung geschwunden sind, haben wir festzustellen, ob die Heilung eine völlige ist, oder ob sie Veränderungen zurückgelassen hat, die eine weitere Behandlung nötig machen.

Ist der Verschluss der Trommelfellperforation trotz Versiegen der Eiterung nicht zustande gekommen, so gelingt es manchmal, durch Ätzen der Perforationsränder, z. B. mit Trichloressigsäure (an eine Sonde angeschmolzen), die Tendenz zur Bildung einer verschliessenden Narbe anzuregen (Okuneff). Das Bestehenbleiben der Perforation setzt die Paukenhöhlenschleimhaut den auf S. 289 genannten äusseren Schädlichkeiten aus. Zum Schutze gegen dieselben verbietet man allen Leuten mit persistierender Perforation das Tauchen im Bade, und den Unverständigen auch das Schwimmen; für Verständige genügt dabei der feste Verschluss des Ohres mit einem Wattepfropfen, der an Land sogleich mit einem neuen, trockenen, vertauscht wird. Auch gegen starken Wind muss die Paukenhöhle, selbst bei kleiner Perforation, durch Watte im Gehörgange geschützt werden. Sonst lasse ich das Ohr nur bei grossen Perforationen verstopfen, und auch das in der Regel nur im Freien, niemals aber nachts im Bette, weil der beständige Verschluss das Ohr verweichlicht, und weil die bei Tag und Nacht getragenen Wattepfröpfe als Fremdkörper die Ohrschmalzdrüsen zur Hypersekretion reizen. Der Patient hat zu beachten, dass er einen neuen Pfropf nur einführen darf, wenn er sicher weiss, dass der alte entfernt ist, denn vergessene, in die Tiefe geschobene Pfröpfe können Schaden bringen, weil sie gelegentlich ein schmerzloses Rezidiv der Eiterung eine Zeitlang verbergen, oder gar eine Eiterverhaltung in der Paukenhöhle herbeiführen.

Bisweilen ist es zweckmässig, eine Trommelfellperforation durch ein sogenanntes künstliches Trommelfell zu decken. Damit will man weniger die Paukenhöhle schützen, als das Gehör verbessern. Es lehrt nämlich die Erfahrung, dass ein mit einem Stiele versehenes Gummiplättchen, das an die Perforation angelegt wird, oder — bei grossen Perforationen — ein in die Paukenhöhle eingebrachtes Bällchen aus Watte oder Schaumsilber, oder ein Häufchen eines indifferenten, nicht hygroskopischen Pulvers, z. B. Borsäure, das Gehör merklich verbessern kann. Natürlich darf eine solche Prothese nur angewendet werden, wenn die Eiterung völlig erloschen ist.

Ist die Entzündung mit Verschluss der Perforation geheilt, so haben wir zu prüfen, ob das Gehör wieder normal geworden ist. Besteht noch Schwerhörigkeit infolge einer leichten Versteifung der Gehörknöchelchenkette oder des Trommelfells, so gelingt es oft schnell, durch Anwendung der Luftdusche die normale Beweglichkeit und damit das normale Gehör wieder herzustellen.

Auch die Pneumomassage kann hier sehr günstig wirken. Die einfachste Art derselben ist die Traguspresse: man drückt mit dem Zeigefinger den Tragus fest auf die Gehörgangsöffnung und wiederholt das etwa eine Minute lang in rapider Folge. Die Luft im Gehörgang wird bei jedem Andrücken verdichtet und drängt das Trommelfell nach innen. Besser wirken Apparate zur Pneumomassage, welche die Luft nicht nur verdichten, sondern auch verdünnen, und also das Trommelfell einschliesslich Gehörknöchelchen abwechselnd nach innen und aussen bewegen. Die hierzu erforderlichen Luftdruckschwankungen werden in einem Zylinder durch Hin- und Hergehen eines Stempels erzeugt und wirken auf das Trommelfell durch einen Schlauch mit durchbohrtem olivenförmigem Ansatze, der fest in den Gehörgang gedrückt wird. Der Antrieb des Apparates kann mit der Hand an einer Kurbel oder durch Elektrizität bewirkt werden.

Faden- und strangförmige Adhäsionen in der Paukenhöhle werden mitunter durch den Katheterismus gelöst; auch die Fibrolysinbehandlung (s. S. 271) kann hier nützlich sein. Festere Verwachsungen sind in ganz vereinzelten Fällen einer, allerdings schwierigen und nicht immer von Bestand bleibenden instrumentellen Trennung zugänglich.

Gegen atrophische Trommelfellnarben sind wir machtlos. Sowohl bei der Luftdusche als auch bei der Pneumomassage können sie zerreissen, wodurch das Gehör noch mehr geschädigt wird.

Die akute Mastoiditis (Ostitis und Osteomyelitis) des Schläfenbeines[1]).

Ein Teil der mit dem Ablaufe des akuten Stadiums nicht versiegenden Mittelohreiterungen führt — nach der gewöhnlichen Redeweise — zur Erkrankung des die pneumatischen Hohlräume umhüllenden Warzenfortsatzes. Richtiger müsste man sagen: das Nichtversiegen der akuten Mittelohreiterung ist in einem Teile der Fälle die Folge einer Miterkrankung des die pneumatischen Hohlräume umhüllenden Knochens.

Die Knochenerkrankung besteht entweder in einem akuten Einschmelzungsprozesse (Karies), oder — viel seltener — in einer Sequestrierung (Nekrose).

Einschmelzungsprozesse.

Sowohl die genuine, wie auch jede Art der sekundären akuten Schleimhautentzündung im Mittelohre kann zur Knocheneinschmelzung im Warzenfortsatze führen. Dies kommt vor in jedem Lebensalter, bei sonst völlig gesunden, besonders aber bei geschwächten Leuten, z. B. den Diabetikern, deren Körper ja bekanntlich den verschiedensten Krankheitserregern einen besonders günstigen Nährboden bietet.

Wir haben bereits auf S. 280 erörtert, dass die meisten Mittelohreiterungen nicht durch eine auf die Paukenhöhle beschränkte Entzündung verursacht werden, sondern dass die ganze gemeinsame Auskleidung der Paukenhöhle, des Antrum und der Warzenzellen von der Entzündung befallen zu sein pflegt. Demnach handelt es sich bei der Beurteilung der Pathogenese der Knocheneinschmelzung im Warzenfortsatze vor allem um die Frage, warum die Entzündung in den Warzenzellen bei einem Teile der Fälle ohne Schädigung des Knochens ausheilt, bei einem anderen Teile aber zur Erkrankung des Knochens führt.

Hierzu ist folgendes zu sagen. Der in den entzündeten Mittelohrräumen eingeschlossene Eiter stellt einen Abszess dar, der unter hohem Drucke steht. Je früher dieser Druck vermindert wird (Parazentese des Trommelfells oder Spontandurchbruch), und je günstiger sich die Abflussmöglichkeit für den Eiter gestaltet, desto sicherer dürfen wir auf eine Ausheilung ohne Knochenzerstörung rechnen. Je später aber und je unvollständiger diese Entlastung zustande kommt, desto öfter unterliegen die erkrankte mukös-periostale Auskleidung der Hohlräume und der von ihr ernährte Knochen dem Zerstörungsprozesse. Dabei werden die dünnen knöchernen Zwischenwände der Hohlräume gleichzeitig von beiden Seiten geschädigt. Schwillt die erkrankte Schleimhaut beträchtlich, so verschliesst sie leicht die ins Antrum mündenden engen Hälse der Warzenzellen, so dass abgeschlossene Entzündungsherde in solchen Zellen fortbestehen können, während in Antrum und Paukenhöhle die Ent-

[1]) Hier ist nur von der Mastoiditis durch die gewöhnlichen Eiterkokken die Rede. Über die tuberkulöse Mastoiditis s. unten.

zündung ausheilt. Auch lässt es sich aus bereits auf S. 276 geschilderten anatomischen Verhältnissen verstehen, warum die heilsame Entlastung der kranken Schleimhaut in den Hohlräumen des Warzenfortsatzes nach der Parazentese bei den vorzugsweise epitympanischen Mittelohrentzündungen nicht so leicht zustande kommt, wie bei den vorwiegend mesotympanischen, d. h. warum die epitympanische Form öfter zu Einschmelzungen im Warzenfortsatze führt, als die mesotympanische (Kümmel).

Die Zerstörung des Knochens kommt auf folgende Weise zustande. Die hyperämische und entzündete Auskleidung der pneumatischen Hohlräume verdickt sich in hohem Grade. An der Verdickung nehmen die Periostschicht und die Schleimhautschicht in gleichem Masse teil. Die verdickte Auskleidung füllt bald, konzentrisch schwellend oder zapfen- und lappenförmig auswachsend, die präformierten Hohlräume. Diese vergrössern sich stetig durch Einschmelzung von Zwischen- und Aussenwänden. In der Umgebung der kranken Hohlräume ist der Knochen hyperämisch, brüchig oder bereits durch Entkalkung schneidbar weich. Seine rapide Einschmelzung wird begünstigt durch die reichlichen Kommunikationen der Gefässe der mukös-periostalen Auskleidung mit denen des Knochens und der ihn durchsetzenden Diploë. Ist die Entzündung irgendwo bis zur Diploë vorgedrungen, so schreitet sie auch in dieser fort [1]).

Die Symptome des akuten Einschmelzungsprozesses im Warzenfortsatze schliessen sich allmählich und anfangs kaum merklich an die der initialen Mittelohrentzündung an: die Eiterung lässt nicht nach; der Eiter entleert sich vielmehr in immer reichlicheren Mengen und verrät nicht selten durch einen gleichmässigen Schimmer ins Bräunliche oder Rötliche die Anwesenheit leicht blutender Schleimhautwucherungen in den Hohlräumen des Knochens. Ist sein Abfluss nirgends behindert, so hält sich die Körperwärme nunmehr auf der Norm, oder es bestehen höchstens hochnormale Abendtemperaturen. Die Schmerzen dauern fort oder stellen sich wieder ein. Oft verändern sie ihren Sitz: sie rücken aus der Tiefe des Ohres mehr in den Warzenfortsatz und strahlen nach dem Hinterhaupte aus; in anderen Fällen verbreiten sie sich über die ganze Kopfhälfte und ziehen in die Augengegend oder in die Zähne hinein; meist aber sind sie viel geringer als vor dem Durchbruche des Trommelfelles und zeigen stunden-, ja tagelange Intermissionen.

Bei alledem leidet das Allgemeinbefinden, auch wenn es nach dem Durchbruche des Eiters durch das Trommelfell sich vorübergehend gebessert hatte.

---

[1]) Der hier geschilderte Einschmelzungsprozess wird von einigen Autoren als Empyem des Warzenfortsatzes bezeichnet. So lange bei der Entzündung und Eiterung in den pneumatischen Hohlräumen der Knochen selbst nicht erkrankt ist, kann man den Zustand Empyem der Warzenzellen oder des Warzenfortsatzes nennen. Das Empyem des Warzenfortsatzes in diesem allein zulässigen Sinne begleitet nach dem oben Erörterten viele akute Paukenhöhleneiterungen und heilt in den meisten Fällen ohne Zerstörung des Knochens, sobald der Eiter durch Paukenhöhle und Trommelfellperforation frei nach aussen abfliessen kann. Wo aber Knochen in grosser Ausdehnung zerstört wird, sollte man nicht mehr von einem Empyeme reden.

In vielen Fällen stellt sich, bald früher, bald später, die Druckempfindlichkeit auf dem Warzenfortsatze wieder ein, wie sie vor dem Trommelfelldurchbruche schon einmal bestanden hatte, oder wird, wenn sie nicht zurückgegangen war, stärker, und es kommt zur Periostschwellung. Später schwillt manchmal auch das Periost an der hinteren oberen Gehörgangswand, nahe dem Trommelfelle, und die Weichteile des Gehörganges senken sich von hinten oben her in das Lumen hinein.

In seltenen Fällen, namentlich bei der Influenza-Mastoiditis und bei Diabetikern, erreicht die Einschmelzung im Warzenfortsatze einen enormen Umfang, ohne dass irgend eine Veränderung an der Aussenfläche des Knochens, weder Druckempfindlichkeit noch Schwellung des Periosts, eintritt.

In den nicht frühzeitig operierten Fällen bahnt sich der Eiter einen Weg entweder nach der Aussenfläche des Warzenfortsatzes oder in die Schädelhöhle hinein.

Mit dem Durchbruche des Eiters nach aussen tritt der akute Einschmelzungsprozess in ein wesentlich verändertes Stadium. Der vorher mehr oder weniger abgeschlossene Abszess ist jetzt besser geöffnet, und zwar nach zwei Seiten, wenn, wie gewöhnlich, auch der Abfluss durch die Paukenhöhle und das Trommelfell fortbesteht. Vor allem wird dadurch eine gründlichere Entlastung der kranken Gewebe herbeigeführt, und die Knocheneinschmelzung schreitet langsamer fort; sie tritt in ein mehr chronisches Stadium, das jahrelang dauern kann.

Dieses fistulöse Stadium hat man vielfach als chronische Mastoiditis oder chronische Karies des Warzenfortsatzes bezeichnet und mit den Erkrankungen des Schläfenbeines, die sich an das chronische Stadium der Ohreiterung anschliessen, zusammengeworfen.

Der Hergang des Durchbruches nach aussen ist folgender:

An den Stellen, wo zahlreiche gefässführende Kanälchen die Corticalis des Knochens durchbrechen, also besonders in der Fossa mastoidea (s. u. die topographischen Vorbemerkungen zur Operation) und an der hinteren oberen Gehörgangswand, schwillt das Periost noch mehr, und die Haut verdickt sich durch entzündliche Infiltration. Der Knocheneiter dringt durch die feinen Gefässlöcher, die sich erweitern und miteinander verschmelzen, hebt das Periost ab, und bildet unter ihm einen Abszess, der sich flächenartig über dem oberen Teile des Warzenfortsatzes hin, oder an der hinteren oberen Gehörgangswand, oder an diesen beiden Stellen verbreitet und leicht die Grenzen des Warzenfortsatzes nach der Schläfenschuppe hin oder längs des Jochbogens überschreitet. Bald wird Periost und Haut durchbrochen, und der Eiter tritt, meist hinter der oberen Hälfte der Muschel oder hinten oben im Gehörgang, zutage.

Die entzündliche Schwellung der Haut und der subperiostale Abszess auf dem Warzenfortsatze erstrecken sich stets auch unter

den hinteren und oberen Teil der Ansatzfläche der Ohrmuschel, so dass diese durch die teilweise unter ihr liegende Schwellung vom Kopfe abgehoben, etwas nach unten gedrängt und mit ihrem hinteren Rande nach vorn geklappt erscheint (Fig. 178 und 179). Hinter der Ohrmuschel erstreckt sich die Schwellung meist nur bis zum hinteren Rande des Warzenfortsatzes. Sie ist derb, bei Druck, der kaum eine Delle hinterlässt, schmerzempfindlich, und zeigt, wenn ein grösserer subperiostaler Abszess vorhanden ist, Fluktuation.

Nicht selten bricht der Eiter an der Spitze des Warzenfortsatzes aus dem Knochen, und zwar an der Innenseite der Spitze in der Fossa

Fig. 178.

Fig. 179.

Fig. 178 u. 179. Abdrängung der Ohrmuschel durch einen subperiostalen Abszess bei Mastoiditis. Nach Hegener.

digastrica (Incisura mastoidea, Fig 183), wo die Hohlräume des Knochens der Oberfläche oft so nahe treten, dass sie (am mazerierten Knochen) durchscheinen (Bezoldsche Mastoiditis). Der Durchbruch in der Fossa digastrica führt zu Senkungsabszessen zwischen der seitlichen Halsmuskulatur (Fig. 180).

Diesem Durchbruche des Eiters innen an der Warzenfortsatzspitze geht bisweilen eine entzündliche Reizung der in dieser Gegend angehefteten Muskulatur voraus. Die Kranken klagen dann über Schmerzen bei der Bewegung des Kopfes und halten den Kopf steif, meist nach der kranken Seite hin (Torticollis ab aure laesa). Gleichzeitig schwellen Drüsen hinter dem Kieferaste.

Hat sich der Eiter unter die seitliche Halsmuskulatur gesenkt, so erscheint die Gegend unterhalb des Warzenfortsatzes derb infiltriert und nach aussen vorgewölbt (Fig. 180), aber nur selten kann man Fluktuation fühlen, da der Eiter meist sehr tief liegt.

Im weiteren Verlaufe können sich diese Senkungen nach hinten tief unter der Nackenmuskulatur verbreiten und nach abwärts bis in den Thorax senken. Da solche Senkungen an das Vorhandensein grösserer pneumatischer Hohlräume in der Spitze des Warzenfort-

Fig. 180.
Senkungsabszess am Halse bei Mastoiditis.

satzes gebunden sind, findet man sie niemals bei ganz kleinen Kindern. Auch bei grösseren Kindern sind sie selten und kommen hier fast nur bei Scharlach-Mastoiditis vor.

Bei kleinen Kindern ist der Verlauf der akuten Mastoiditis in mehrfacher Hinsicht ein anderer als bei Erwachsenen.

So lange im frühesten Kindesalter ausser dem Antrum noch keine, oder erst wenige einfach gestaltete Hohlräume im Knochen vorhanden sind, und die bis ins Antrum gehende Fissura mastoideo-squamosa (Fig. 181) noch teilweise offen steht, kann der in Paukenhöhle und Antrum ein-

geschlossene Eiter einer akuten Mittelohrentzündung an der Aussenseite des Schläfenbeins unter Periost und Haut treten, ohne dass eine Zerstörung im Knochen selbst besteht.

Fig. 181.
Rechtes Schläfenbein eines Neugeborenen, die Fissura mastoideo-squamosa als fast senkrecht verlaufende Spalte zeigend.

Wenn die Fissura mastoideo-squamosa völlig geschlossen, und die Pneumatisierung des Warzenfortsatzes eingetreten ist, verläuft die akute Mastoiditis der Kinder anatomisch schon so wie bei Erwachsenen und bietet klinisch dieselben Lokalerscheinungen wie bei diesen, mit dem einzigen Unterschiede, dass der Durchbruch des Eiters nach aussen in der Regel um so frühzeitiger erfolgt, je jünger das Individuum ist.

Was jedoch die Allgemeinsymptome betrifft, so ist ein bemerkenswerter Unterschied vom Verlaufe bei den Erwachsenen vorhanden: die Mastoiditis verläuft bei Kindern bis zu etwa 10 Jahren im Gegensatz zur Mastoiditis der Erwachsenen oft mit hohem remittierendem Fieber.

Prognose der nicht operierten Fälle und Komplikationen.

Die oben erwähnten reinen Antrumempyeme kleiner Kinder mit Durchbruch durch die noch offenstehende Fissura mastoidea-squamosa heilen nicht selten spontan.

Auch bei grösseren Kindern und Erwachsenen kann eine Fistel auf dem Warzenfortsatze vernarben, doch besteht dann gewöhnlich die Ohreiterung fort, und die Erkrankung des Knochens wird oft erst nach Jahren von neuem angefacht (s. unten: chronische Mastoiditis).

Von den Komplikationen ist die am wenigsten gefährliche die Lähmung des Nervus facialis.

Ihre Ursache ist meistens eine Entzündung des Nerven in seinem, oft nicht völlig knöchern gedeckten Verlaufe an der medialen Paukenhöhlenwand. In seinem übrigen Verlaufe durch das Schläfenbein ist der Nerv von einer dicken kompakten Knochenmasse umgeben, die dem akuten Einschmelzungsprozesse Widerstand leistet. Nach der Beseitigung des Eiterherdes im Knochen und dem Versiegen der Ohreiterung pflegt auch die Fazialislähmung zu heilen.

Sehr beachtenswert ist, dass häufig, namentlich bei älteren Leuten, die Einschmelzung des Knochens bis zur Dura der hinteren Schädelgrube und dem Sinus, oder bis zur Dura der mittleren Schädelgrube fortschreitet, bevor noch aussen am Warzenfortsatze irgend ein Zeichen der Knochenerkrankung bemerkbar wird. Die Folgen dieses Eiterdurchbruchs nach innen sind, wenn nicht rechtzeitig operiert wird, Extraduralabszesse, Sinusphlebitis-Pyämie,

Leptomeningitis oder Hirnabszess (s. u. Intrakranielle Komplikationen).

Über den Eitereinbruch in das Labyrinth s. Labyrinthkrankheiten.

Die Diagnose der weit fortgeschrittenen und nach aussen durchgebrochenen akuten Einschmelzungen des Warzenfortsatzes ist nach der oben angegebenen Beschreibung leicht. So lange aber die Aussenfläche des Warzenfortsatzes keine Veränderung zeigt, ist die Diagnose sehr schwierig.

Die Hauptschwierigkeit liegt hier in der Entscheidung der Frage: Handelt es sich um ein noch der Resorption fähiges Empyem der pneumatischen Hohlräume, oder um einen Einschmelzungsprozess im Knochen?

Bei der Entscheidung dieser Frage ist folgendes zu beachten.

Je später die Spontanperforation erfolgte, oder je später die Parazentese gemacht wurde, desto grösser ist die Wahrscheinlichkeit der Knochenerkrankung.

Wenn Perforationen im hinteren oberen Quadranten wiederholt durch Schleimhautwucherungen oder Granulationen von innen her verlegt werden, so dass sich Eiterverhaltung einstellt und durch Schmerzen und Fieber verrät, so spricht das für eine Beteiligung des Knochens. Besonders verdächtig sind die hochgelegenen zipfel- und kraterförmigen Perforationen mit Prolaps der Schleimhaut (s. S. 283 unten und 295).

Die Menge des abgesonderten Eiters ist hauptsächlich abhängig von der Ausdehnung der befallenen Schleimhaut und steht deshalb im geraden Verhältnisse zur Zahl und Grösse der erkrankten pneumatischen Hohlräume. Wenn eine profuse Eiterung aus dem Mittelohre nicht in wenigen Tagen abnimmt, sondern noch reichlicher wird, so deutet sie auf einen im Innern fortschreitenden Krankheitsprozess. Bei profusen Eiterungen, die nach 2 bis 4 Wochen noch gar nicht abgenommen hatten, fand ich stets Zerstörungen im Knochen. Solange aber die Eiterung, wenn auch langsam, abnimmt, beweist sie keine Beteiligung des Knochens, auch wenn sie länger als 4 oder 6 Wochen dauert.

Wie bereits erörtert, gehen viele akute Mittelohreiterungen anfangs mit Periostschwellung und Druckempfindlichkeit auf dem Warzenfortsatze einher (s. S. 282). Diese Erscheinungen beweisen, solange der Eiter keinen breiten Ausflussweg durch das Trommelfell gefunden hat, lediglich, dass die Auskleidung der pneumatischen Hohlräume an der Entzündung beteiligt ist. Gehen sie nach dem Durchbruche des Trommelfells und bei freiem Abflusse des Eiters nicht sogleich zurück, so wird der Verdacht auf Beteiligung des Knochens an der Entzündung erweckt; treten sie erst während unbehinderten Eiterabflusses durch das Trommelfell auf, so ist die Miterkrankung der Knochensubstanz sicher.

Das vor dem Durchbruche des Trommelfelles meist hohe Fieber wird nach demselben sofort geringer und schwindet nach einigen Tagen allmählich. Erkrankt dann der Knochen, so tritt in der Regel nur bei

Kindern höheres Fieber auf, während bei Erwachsenen, solange keine Komplikation hinzutritt, die Temperatur fast immer normal bleibt. Fehlen des Fiebers spricht also nicht gegen die Erkrankung des Knochens.

Ist eine akute Mittelohrentzündung in der Heilung begriffen, ohne den Knochen zu beteiligen, so hebt sich das Allgemeinbefinden des Kranken deutlich und schnell. Besteht aber ein fortschreitender Prozess im Knochen, so leidet das Allgemeinbefinden meist. Der nicht nur das Ohr, sondern auch den Kranken beobachtende und behandelnde Arzt kann daraus oft den fortschreitenden Knochenprozess vor dem Auftreten äusserer Zeichen am Warzenfortsatze erkennen.

Wenn die Besichtigung des Knochens keine deutlichen Veränderungen erkennen liess, werden solche oft noch durch die Betastung entdeckt. Die Betastung des Warzenfortsatzes muss stets vergleichend auf beiden Seiten vorgenommen werden.

Man stellt sich hinter den sitzenden Kranken und tastet an dem nach vorn gebeugten Kopfe die entsprechenden Stellen beider Seiten gleichzeitig und vergleichend ab. Man beginne etwas vor dem obersten Teile des Muschelansatzes (Fig. 186) und streiche ganz leicht, ohne Druck, in der Ohrfalte nach hinten, bis man die Linea temporalis (Fig. 182 u. 183) fühlt, betaste deren Verlauf und gleite dann in der Ohrfalte über sie hinab auf die Fossa mastoidea (Fig. 182 u. 183). Um auch den vor der Ansatzlinie der Muschel liegenden Teil der Fossa mastoidea zu erreichen, drängt man die Muscheln beiderseits gleichweit nach vorn. Dann befühlt man den vorderen Teil der Warzenfortsatzspitze sowie die Fossa retromaxillaris. Den hinteren Rand der Warzenfortsätze und die Gegend der Foramina mastoidea kann man besser abtasten, wenn man vor dem Kranken steht.

Mit der Betastung verbindet man die Aufsuchung druckempfindlicher Stellen.

Um beiderseits gleich stark drücken zu können, muss man die Arme frei ohne Unterlage halten und den Kopf des Kranken zwischen den tastenden Fingerspitzen leicht hin- und herbewegen. Dabei bemerkt der Kranke sofort, wenn der Druck auf der kranken Seite empfindlicher ist, als auf der gesunden. Besonders zu prüfen ist die Empfindlichkeit der Fossa mastoidea und der Warzenfortsatzspitze. Auch hat man darauf zu achten, ob die Druckempfindlichkeit wirklich das Periost betrifft und nicht etwa lediglich kleine entzündete Lymphdrüsen.

Auch die Perkussion des Warzenfortsatzes (Körner und v. Wild, Eulenstein) kann wichtige Aufschlüsse geben. Längst bedient man sich derselben zur Ermittelung der Schmerzhaftigkeit des Knochens, wenn die einfache Betastung und der Fingerdruck nicht schmerzhaft sind. Eine grössere diagnostische Bedeutung hat das Auftreten einer Dämpfung des Knochenschalles in den, freilich seltenen, Fällen erlangt, in welchen eine beträchtliche, rasch fortschreitende, zentrale Einschmelzung des Knochens ohne jede Schwellung oder Druckempfindlichkeit der Oberfläche besteht. Die Methode hat aber nur dann Wert, wenn sich die vorher fehlende Dämpfung unter unserer Beobachtung einstellt und absolut wird (Schenkelschall).

Ein geradezu pathognomonisches Zeichen der Knochenerkrankung im Warzenfortsatze ist das Auftreten einer Senkung der hinteren oberen Gehörgangswand nahe dem Trommelfelle.

Sie ist die Folge einer Periostitis oder eines subperiostalen Abszesses an dieser Stelle und entsteht durch das Fortschreiten der Entzündung längs der zahlreichen Gefässe, welche hier den Knochen durchziehen und die Verbindung zwischen den Periostgefässen des Antrum und des Gehörganges herstellen. Diese Senkung kann mit einem Gehörgangsfurunkel verwechselt werden, in dessen Gefolge sich bisweilen auch eine ödematöse Schwellung hinter der Ohrmuschel einstellt. Näheres über die Differentialdiagnose in solchen Fällen ist bei den Krankheiten des Gehörganges (phlegmonöse und furunkulöse Entzündung) zu finden.

Die Behandlung der akuten Einschmelzungsprozesse im Warzenfortsatze ist ausnahmslos eine operative.

Bier hat seine Stauungsmethode auch auf diesem Gebiete versucht, jedoch stets in Verbindung mit operativen Eingriffen: Parazentese und, wenn die Weichteile auf dem Warzenfortsatze geschwollen waren, Inzision derselben. Ein Teil der von Nichtsachverständigen auf diese Weise erzielten „Erfolge" beruht auf einer falschen Diagnose, indem die initiale Periostschwellung bei der akuten Otitis vor dem Durchbruche des Eiters durch das Trommelfell (s. S. 282) schon für ein Zeichen der Knochenerkrankung gehalten wurde. Die von Ohrenärzten erzielten Erfolge mit der Stauung sind bis jetzt spärlicher gewesen, als die Misserfolge, und wem nicht eine reiche Erfahrung auf dem Gebiete der Ohrenheilkunde zu Gebote steht, der sollte hier stets den sicheren Weg der operativen Beseitigung des Krankheitsherdes einschlagen. Wir werden bei der Mastoiditis in Anschluss an chronische Ohreiterungen nochmals auf die Biersche Methode zurückkommen.

Hat man bei Berücksichtigung alles dessen, was über die Symptome und die Diagnose oben gesagt ist, die Überzeugung gewonnen, dass im Warzenfortsatze nicht mehr ein resorptionsfähiges Empyem, sondern eine Miterkrankung des Knochens vorliegt, so ist ein Aufschub der Operation nicht zu rechtfertigen.

Ja, wenn nur die Wahrscheinlichkeit der Knochenerkrankung vorliegt, ist es besser zu operieren, als zu warten, denn die Operation dieser akuten Fälle bringt bei genügender Technik keine andere Gefahr, als die der Narkose, während das Zögern nicht selten den Tod des Kranken durch intrakranielle Komplikationen zur Folge hat.

Unter den Operationsmethoden ist die schlechteste der Wildesche Schnitt.

Er besteht in einer Inzision durch die geschwellten Bedeckungen des Warzenfortsatzes bis auf den Knochen. Wo Heilungen der Mastoiditis durch ihn vorgekommen sind, betrafen sie mit wenigen Ausnahmen ganz kleine Kinder. Bei diesen handelt es sich aber, wie auf S. 301 auseinandergesetzt, bei Schwellung hinter dem Ohre oft gar nicht um eine Knochenvereiterung, sondern nur um ein Antrumempyem, das durch die noch offene Fissura mastoideo-squamosa (Fig. 181) durchbrechen und eine Knochenerkrankung vortäuschen kann. Hier ersetzt der Wildesche Schnitt den Spontandurchbruch des Eiters durch die Haut und kann, wie dieser, zur Heilung führen.

Abgesehen von diesen seltenen Fällen, wird der Wildesche Schnitt nicht mehr angewendet, denn die akuten Einschmelzungsprozesse im Warzenfortsatze erfordern erfahrungsgemäss eine viel gründlichere Operationsmethode.

Diese besteht in der Aufdeckung und Entfernung des Eiterherdes im Knochen unter gleichzeitiger Eröffnung des Antrum mastoideum.

Um sie verständlich zu machen, sind einige topographische Vorbemerkungen nötig (Fig. 182—186).

Will man das Antrum von der Aussenseite des Schläfenbeines her auf kürzestem Wege erreichen, so halte man sich gegenwärtig, dass dasselbe beim Erwachsenen noch so wie beim Neugeborenen vom absteigenden Teile der Pars squamosa bedeckt wird, der aber nicht mehr eine dünne Schuppe, sondern eine $1^1/_2$—$2^1/_2$ cm dicke Knochenlage darstellt. Da beim Erwachsenen nicht mehr alle Grenzen dieses absteigenden Teiles zu erkennen sind, so bedarf es einer genaueren Angabe, welche Stelle ihm entspricht. Oben wird diese Stelle von der Linea temporalis begrenzt, einer leistenförmigen Fortsetzung des Jochbogens, welche am oberen Gehörgangsrande horizontal nach hinten verläuft und alsbald hinter dem Gehörgange bogenförmig nach oben in den Winkel der Incisura parietalis

Fig. 182.
Schläfenbein eines Erwachsenen mit erhaltener Fissura mastoideo-squamosa (1). 2 Linea temporalis. 3 Spina supra meatum. 4 Fossa mastoidea.

zieht (Fig. 182). Die vordere Grenze wird durch den Gehörgang gebildet, die hintere entspricht dem Verlaufe der fötalen Fissura mastoideo-squamosa, die manchmal auch noch beim Erwachsenen angedeutet ist (Fig. 182) und in gerader Richtung von der Incisura parietalis nach der Spitze des Warzenfortsatzes verläuft. Die obere und vordere Grenze genügen zur Orientierung vollkommen. Legt man nach Spaltung und Zurückschiebung der Weichteile die Fingerspitze in den Winkel zwischen dem hinteren Gehörgangsrande und der Linea temporalis, so bedeckt man die Stelle, an der man einzugehen hat.

Diese Stelle zeigt noch mehrere bemerkenswerte Eigentümlichkeiten. Vor allem ist sie sicht- und fühlbar vertieft und verdient deshalb den ihr von Bezold gegebenen Namen Fossa mastoidea (Fig. 182 und 183). Ferner zeigt sie mehr oder minder zahlreiche Ge-

fässlöcher, deren Bedeutung schon erwähnt wurde. An ihrem vorderen oberen Teile pflegt eine höckrige Zacke zu sitzen, die Spina supra meatum (Fig. 182 und 183). Diese galt früher als wichtiger Orientierungspunkt, hat aber jetzt ihre praktische Bedeutung verloren, da wir uns nicht mehr nach ihr, sondern nach dem hinteren Rande des Gehörganges und nach der Linea temporalis richten.

Die Fossa mastoidea ist aussen teilweise oder ganz von der Basis der Ohrmuschel bedeckt, je nachdem die Muschel mit breiter oder schmaler Fläche ansitzt (Fig. 186). Will man die Fossa mastoidea als Stelle, von der aus man das Antrum auf kürzestem Wege erreicht, ohne grosse nachträgliche Verschiebung der Weichteile aufdecken, so hat man den Hautschnitt in der Ansatzlinie der Ohrmuschel oder wenigstens sehr nahe derselben zu führen.

Wenn man nun von der Fossa mastoidea aus das Antrum erreichen will, hat man zu bedenken, dass das Operationsgebiet nach oben der mittleren Schädelgrube und

Fig. 183.
1 Linea temporalis. 2 Spina supra meatum. 3 Fossa mastoidea. 4 Incisura mastoidea. 5 Foramina mastoidea.

deren Inhalte, dem Schläfenlappen des Grosshirns, nahe kommt. Der Boden der mittleren Schädelgrube liegt ungefähr in der Höhe der Linea temporalis (Fig. 182 und 183).

Ehe man das Antrum erreicht, kann man ferner mit der Flexura sigmoidea des Sinus transversus in Kollision kommen (Fig. 184 u. 185). Die Flexura ist manchmal so tief in den Warzenfortsatz eingebettet, dass sie der hinteren Gehörgangswand bis auf einige Millimeter nahe kommen kann. Ein so weit vorgelagerter Sinus liegt stets auch weit nach aussen und kann schon mit dem ersten Meisselschlage aufgedeckt werden (Fig. 186).

Die unbequeme Vorlagerung des Sinus findet man niemals an stark dolichocephalen, oft aber an mesocephalen und noch häufiger an brachycephalen Schädeln. Der rechte Sinus liegt in 77% der Fälle weiter nach aussen und vorn als der linke (Körner).

Die Vorbereitung des Kranken geschieht natürlich in der gleichen Weise wie bei jeder anderen Operation, doch sei hier besonders erwähnt, dass bei allen Operationen am Schläfenbeine die Haare nicht nur in der nächsten Nachbarschaft des kranken Ohres

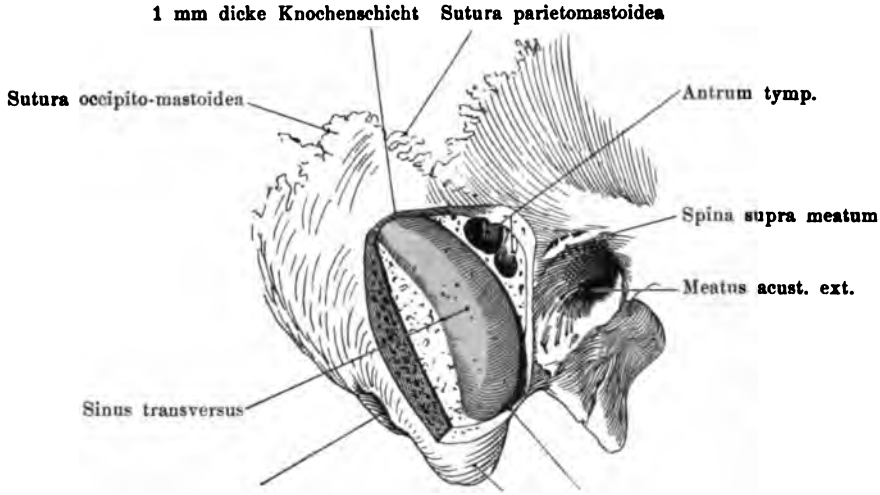

Fig. 184.

Beziehungen zwischen dem Antrum mastoideum und dem Sinus transversus, bei einem weit lateralwärts ausbiegenden, fast den ganzen vorderen Teil der Pars mastoidea ossis temporalis in Anspruch nehmenden Sinus transversus, und gänzlichem Fehlen der Cellulae mastoideae.

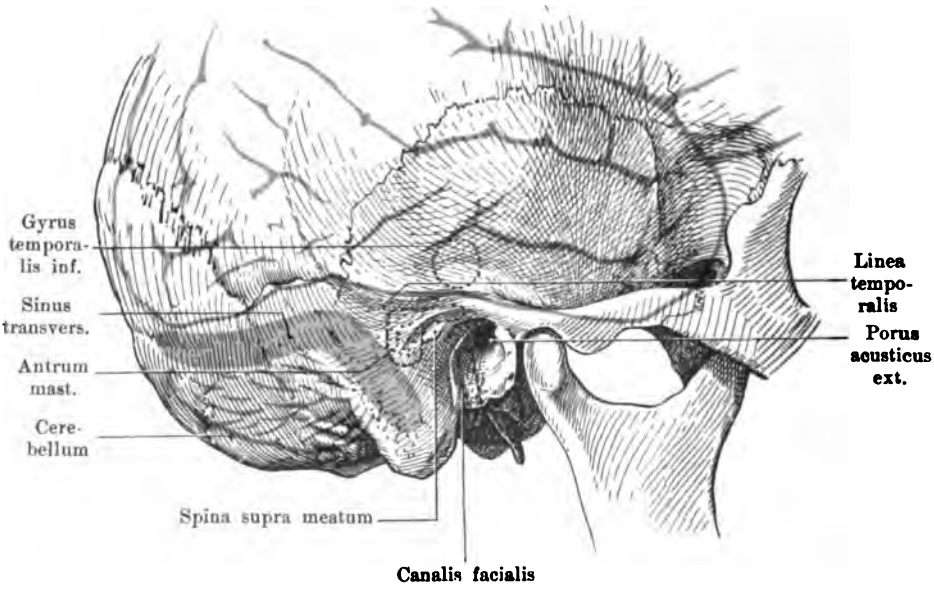

Fig. 185.

Projektion der Temporalwindungen, des Antrum mastoideum, des Sinus transversus, des Kleinhirns und der dritten, senkrecht verlaufenden Facialisstrecke auf die seitliche Schädelwandung.

wegrasiert werden müssen, sondern dass die lange Nachbehandlung und das wochenlange Tragen des Verbandes, namentlich beim weiblichen Geschlechte, auch das Kurzschneiden der ganzen Kopfhaare nötig macht. Die Operation kann bei verständigen Kranken in Lokalanästhesie (s. S. 67) gemacht werden.

Wenn die Bedeckungen des Warzenfortsatzes nicht verändert sind, beginnen wir die Operation am Orte der Wahl, d. h. da, wo wir den Krankheitsherd am schnellsten und sichersten erreichen können.

Der Hautschnitt ist gerade und verläuft in der Richtung der Längsachse des Körpers. Er beginnt etwas oberhalb der Linea temporalis, tangiert den Ansatz der Ohrmuschel und endet auf der Spitze des Warzenfortsatzes. Er wird sofort bis auf den Knochen geführt. Dann folgt die Zurückschiebung

Fig. 186.
Tief in den Knochen eindringende Fossa sigmoidea.

des Periostes zugleich mit der Haut und dem Sehnenansatze des Sternocleidomastoideus nach beiden Seiten, bis die vorderen zwei Drittel des Warzenfortsatzes einschliesslich des hinteren Randes des knöchernen Gehörganges und der Aussenseite der Spitze freiliegen.

Zur Aufmeisselung des Knochens brauche ich flache Hohlmeissel, die vom Rücken nach der Rinne zu geschliffen sind, ohne Abrundung der Ecken an der Schneide, in der Breite von 12 mm (Fig. 188). Zu schmäleren Meisseln greife ich nur da, wo der 12 mm breite nicht angewandt werden kann. Namentlich in der Nähe der Dura und des Sinus muss man breite Meissel anwenden.

Im allgemeinen gilt als Regel, nicht in der Richtung gegen Dura und Sinus zu meisseln. Man muss stets flache Spähne ausmeisseln, indem man den Meisselgriff während des Antriebes durch leichte Schläge allmählich gegen den Kopf des Kranken senkt, bis der Span völlig abgetrennt ist.

Bei guter Kenntnis des Operationsterrains und vorsichtigem Meisseln ist es kaum möglich, die Dura oder den Sinus zu verletzen. Wenn der Meissel nicht geradezu auf diese Gebilde hineingetrieben wird, sondern flach längs derselben hin arbeitet, dringt er immer nur mit einem Teile seiner krummen Schneide durch den Knochen und drängt damit Dura und Sinus vom Knochen ab, ohne sie zu verletzen. Man beachte, dass der Meissel nur mit dem mittleren Teile seiner gebogenen Schneide im Knochen verschwindet; dringt eine seiner Kanten mit ein, so verliert man die Herrschaft über ihn.

Die Aufdeckung des Sinus und der Dura bringt nur selten Gefahr. Anders ist es mit Verletzungen dieser Teile. Sinusblutungen machen meist die sofortige Tamponade und die Unterbrechung der Operation nötig, vor allem wegen der bedenklichen Blutung, dann wegen der Möglichkeit einer Infektion der Blutbahn durch traumatische Sinusphlebitis, und schliesslich wegen der drohenden Luftembolie. Gewöhnlich hat jedoch

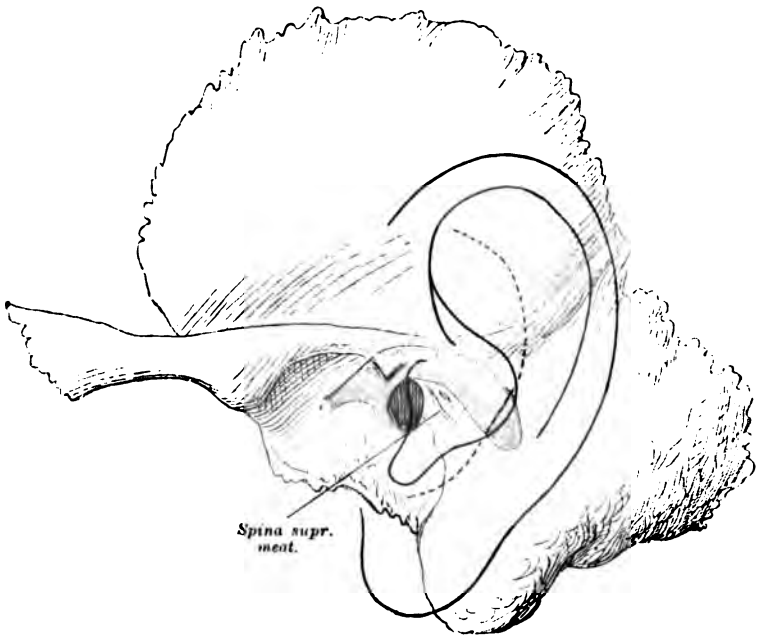

Fig. 187.
Projektion des Antrum, der Paukenhöhle und des tympanalen Tubenteiles (rot) nach aussen. Ansatzlinie der Ohrmuschel punktiert. Nach Merkel, Topogr. Anat. Bd. I.

die Sinusverletzung keine schlimmen Folgen. Man muss nur die Tamponade möglichst lang unberührt lassen, um nicht beim Wechsel eine neue Blutung zu bekommen.

Viel häufiger als Sinusverletzungen sind solche des Emissarium mastoideum (Fig. 183, 5), dessen Verlauf äusserst wechselnd ist. In seinem Knochenkanale eingeschlossen, kann es dem Meissel nicht ausweichen. Die Blutungen aus diesem Gefässe sind, entsprechend seiner wechselnden Stärke, bald unbedeutend, bald sehr beträchtlich und werden von Unkundigen oft für Sinusblutungen gehalten. Blutungen aus engen Emissarien stehen nach kurzem Aufdrücken eines Gazebausches. Auch aus starken Emissarien blutet es nach festem Aufdrücken meist schwächer, so dass man Zeit gewinnt, das Gefäss schnell blosszulegen, um es während des weiteren Operierens sicher komprimieren zu können.

Die Aufmeisselung des Knochens beginnt in der Fossa mastoidea, wo man den Knochen oft schon missfarbig und mit Blutpunkten bedeckt

findet, und geht parallel der Richtung des Gehörganges in die Tiefe. Bestimmend für das weitere Vorgehen sind die vorgefundenen Verhältnisse.

Diese können folgende sein:

1. Man erreicht nach Abtragung weniger Knochenspäne erweichten, hyperämischen Knochen und Granulationen, mit oder ohne Eiter. Wo Eiter vorhanden ist, steht er fast immer unter hohem Druck und entleert sich aus der noch kleinen Knochenöffnung pulsierend. Die Pulsation beweist nicht, dass der Eiter bis zur Dura geht und von den Hirnpulsationen bewegt wird. Oft erfolgt eine starke Blutung aus den Granulationen. Sobald grössere Hohlräume erreicht sind, deckt man dieselben, womöglich mit der schneidenden Zange, auf, dann löffelt man die Granulationen aus und zwar, zur Schonung des etwa blossliegenden Sinus, von hinten und oben nach vorn und unten.

2. Erreicht man mit den ersten Meisselschlägen keinen eiter- oder granulationshaltigen Hohlraum und keine, den Weg des weiteren Vordringens weisende kranke Knochensubstanz, so muss man parallel der Richtung des Gehörgangs tiefer einmeisseln.

Je weiter man eindringt, desto grösser muss die äussere Knochenöffnung werden, damit man die Tiefe übersehen kann; sie darf bis zum oberen Rande der Linea temporalis gehen, und von der hinteren Gehörgangswand kann man beträchtliche Teile wegnehmen. Da bei den akuten Einschmelzungen das Antrum selten klein und fast immer von krankem Knochen oder kranken Hohlräumen umgeben ist, wird man leicht zu ihm hingeleitet.

Fig. 188. Meissel.

Je nach den vorgefundenen Verhältnissen hat man natürlich die Operation abzuändern.

Ist die Höhle gross und reicht sie namentlich weit nach hinten, so ist ein zweiter Hautschnitt nötig, der von der geeigneten Stelle des ersten rechtwinklig nach hinten geht. Die hierdurch gebildeten beiden Hautzipfel legen sich später gut in die Knochenhöhle hinein, während über die Höhle gespannte Haut einen schlecht heilenden Hohlraum bildet.

War der Eiter durch die knöcherne Gehörgangswand durchgebrochen, so muss man diese bis zur Durchbruchstelle entfernen und auch aus dem membranösen Gehörgange etwa vorhandene Granulationen auslöffeln.

Häufiger als bei unveränderten Weichteilen wird der Allgemeinpraktiker sich zur Operation einer Mastoiditis entschliessen, wenn die Bedeckungen des Warzenfortsatzes stark verändert sind (Schwellung, Abszess, Hautfistel). Hier verzichtet man bei der Eröffnung des Knochens auf den Ort der Wahl und verfolgt die Spur des Eiters in die Tiefe. In der Regel wird man hier den Hautschnitt durch den höchsten Teil der Schwellung, eventuell durch die Hautfistel legen. Da die infiltrierten Gewebe ausserordentlich dick (bis zu $2^1/_2$ cm!) sein können, und die verdickte starre Haut sich schwer zurückschieben lässt, muss der vertikale Schnitt von vornherein länger sein, als bei normalen Weichteilen, oder durch einen bogenförmig um die Muschel gehenden Schnitt ersetzt werden, dem der Winkelschnitt nach hinten sogleich beigefügt wird. Subperiostale Abszesse werden durch totale Spaltung aufgedeckt, Granulationen an den Wänden derselben sofort gründlich abge-

löffelt, Fistelränder und nekrotische Hautfetzen mit der Schere ausgeschnitten.

Die Durchbruchstelle des Eiters durch den Knochen liegt meist in der Fossa mastoidea, manchmal auch an anderen Stellen, namentlich im Gehörgange, wo man sie sich, nach Abdrängung der Muschel und des membranösen Gehörganges nach vorn, durch Abmeisselung des knöchernen Gehörgangsrandes zugänglich macht.

Die Eröffnung des Knochens unterscheidet sich also bei Miterkrankung der Weichteile in Ziel und Art des Vorgehens nicht von der bei unveränderten Bedeckungen, wohl aber wird die Stelle des ersten Angriffes durch die gefundene krankhafte Veränderung des Knochens vorgezeichnet. Erweichte Knochenteile und Fisteln werden in die Tiefe verfolgt, und unterminierte Corticalis wird mit der Zange abgetragen.

Muss man an der Spitze beginnen, so hat man diese zunächst an ihrer ganzen Aussenfläche und an ihren Rändern freizulegen. Die Eröffnung der Spitze geschieht mit der schneidenden Zange. Mitunter muss man die kranke Spitze ganz abtragen, so dass der Ansatz des Musculus digastricus in der Incisura mastoidea aufgedeckt wird.

Bei der Bezoldschen Mastoiditis muss nach der Entfernung der Spitze auch noch der Weichteilabszess am Halse entleert werden. Ist derselbe klein und findet man den Zugang zu ihm von der Operationswunde aus, so genügt zur Heilung oft die Drainage. Ist er grösser, so muss er gespalten und ausgeschabt werden.

Bei der Mastoiditis ganz kleiner Kinder genügt in der Regel die schnell ausführbare Abtragung der noch sehr dünnen Corticalis und Auslöffelung der Granulationen.

In allen Fällen muss man sich am Ende der Operation sorgfältig überzeugen, ob keine zu einem tieferen Entzündungsherde führende Fistel übersehen wurde. Dann werden die noch gefassten Hautgefässe torquiert. Unterbindung oder Umstechung derselben ist fast nur bei infiltrierten Weichteilen nötig. Ragen die Enden des vertikalen Hautschnittes weit über den Rand der Knochenhöhle hinaus, so nährt man sie bis zur Höhle hin.

Die Desinfektion der Wunde geschieht mit H_2O_2; ihre lockere Tamponade und die Drainage des Gehörganges mit steriler Gaze. Schliesslich erfolgt der äussere Verband, wie S. 69 beschrieben.

Jodoformgaze brauche ich nicht, da sie gar nicht selten zu Intoxikationen führt.

Der erste Verbandwechsel braucht in der Regel nicht vor dem fünften bis achten Tage zu erfolgen. Ein seltener Verbandwechsel scheint mir günstiger für die Heilung als ein häufiger. Ich wechsele den Verband nur, wenn er durchfeuchtet ist, oder wenn irgend eine lokale oder allgemeine Störung dazu nötigt. Zu reichliche Granulationen an den Rändern des Hautschnittes stören die Heilung und müssen mit der Cooperschen Schere abgetragen, oder mit dem Höllensteinstift in Schranken gehalten werden.

Bestimmend für den günstigen Verlauf ist vor allem die Eröffnung aller kranken Warzenzellen. Die Eiterung aus der Paukenhöhle, die in den meisten Fällen fast allein von den Granulationen des Knochenabszesses stammte, erlischt mit der Entfernung dieser Eiterquelle, auch wenn sie sehr reichlich gewesen war, meist sofort. Oft finden wir sie schon unter dem ersten Verbande versiegt, und nicht selten schliesst sich die Trommelfellperforation in wenigen Tagen.

Bei Kindern mit exsudativer Diathese verzögert sich die Heilung sehr und schreitet oft auch nach wiederholter Ausschabung schlechter Granulationen nicht fort. Man muss dann die Diathese bekämpfen (s. die Lehrbücher der Kinderheilkunde). Ähnlich schlechte Heilungen erwecken den Verdacht auf tuberkulöse Mastoiditis (s. u.).

Rezidive in der Narbe mit rückläufiger Wiederinfektion der Paukenhöhle treten leicht auf, wenn die Schnittränder, statt sich in die Tiefe zu ziehen, frühzeitig über der Wundhöhle verwachsen. Unter neuen Schmerzen und Fieber mit Eiteransammlung in der Pauken-

höhle rötet sich die Narbe und wölbt sich vor. Man muss dann schleunig einschneiden und auslöffeln. Mitunter kommen Rezidive der Mittelohrentzündung ohne Infektion der Narbe vor. Hier hilft die sofortige Parazentese.

Knochennekrose in Anschluss an akute Mittelohreiterungen.

Die alte Vorstellung, dass die Nekrose des Warzenfortsatzes und anderer Teile des Schläfenbeines sich nur an chronische Mittelohreiterungen anschliesse, ist nicht richtig. Akute Mittelohreiterungen können ebenso schnell zum Knochentod wie zur Knocheneinschmelzung führen, und sind in der Tat stets die Ursache der ausgedehnten Nekrose des Schläfenbeins. Da aber der Nekrotisierungsprozess viel langsamer verläuft wie die Knocheneinschmelzung und dabei seinerseits die Mittelohreiterung forterhält, so kam der Irrtum auf, dass erst die chronisch gewordene Eiterung zur Nekrose führe.

Die akute Mittelohreiterung führt sehr viel seltener zur Nekrose, als zur Einschmelzung des Warzenfortsatzes. Die Erfahrung lehrt, dass die reine Nekrose des Warzenfortsatzes vorzugsweise bei Kindern, und zwar fast immer in Anschluss an eine Scharlach-Otitis, viel seltener nach Masern-Otitis und Otitis tuberculosa vorkommt.

Vergleicht man die Befunde bei Früh- und Spätoperationen, so erhält man einen schönen Überblick über die Entstehung und Entwicklung dieser Krankheit. Das Charakteristische des Nekrotisierungsprozesses besteht darin, dass die Infektion der mukös-periostalen Auskleidung in den pneumatischen Hohlräumen nicht zur Hyperämie, Schwellung und enormen Wucherung führt wie bei den Einschmelzungsprozessen, sondern zum Absterben der Auskleidung. Man findet die Schleimhaut in den Hohlräumen bei sehr frühzeitigen Operationen dünn, völlig blutleer, schmutziggrau oder blaugrau verfärbt, die Hohlräume selbst dabei oft leer oder nur wenig dünnflüssigen Eiter enthaltend. Gleichzeitig mit dem Absterben der Schleimhaut gehen die Blutgefässe zugrunde, welche den Knochen von der Schleimhaut aus ernähren; der angemeisselte Knochen blutet daher nirgends, hat seine natürliche gelbe Färbung verloren, erscheint weiss, später schmutziggrau oder bräunlich und bewahrt seine natürliche Härte. Bald verschwindet auch die blasse Schleimhaut der Hohlräume, so dass diese bei Frühoperationen aussehen wie am mazerierten Knochenpräparate. Um den abgestorbenen Knochenteil herum bilden sich langsam demarkierende Granulationswucherungen. Diese gehen vom gesunden Knochen aus und trennen den abgestorbenen Teil von der lebenden Umgebung. Später wuchern die demarkierenden Granulationen auch in die Hohlräume des toten Knochens ein, ohne denselben zu erweichen. So kommt es, dass der nekrotische Teil, selbst im Verlaufe von Jahren, nichts von seiner Grösse, Festigkeit und Struktur einbüsst. Hierdurch unterscheidet sich der nekrotische Sequester unverkennbar von den Knochentrümmern, die bei Einschmelzungsprozessen, namentlich aber bei der akuten Tuberkulose des Warzenfortsatzes (s. unten), als erweichte und schliesslich der Auflösung anheimfallende Inseln zwischen Granulationen gefunden werden.

Die Nekrose des Warzenfortsatzes pflegt bis zum Periost und oft gleichzeitig bis zur Dura zu gehen. Periost und Dura liefern dann demarkierende Granulationen. Die Folgen dieser Ausdehnung der Nekrose bis

zur Dura und dem Sinus sind häufig gefährliche Miterkrankungen dieser Teile.

Bei kleinen Kindern beschränkt sich die Nekrose bisweilen auf bestimmte, entwick-

Fig. 189.

Scharlachnekrose am Schläfenbeine eines 6jährigen Kindes. Die weit vorgeschrittene Demarkation des Sequesters ist deutlich erkennbar.
Präparat aus der Sammlung des Senckenbergischen pathol. Institutes in Frankfurt a. M.

lungsgeschichtlich selbständige und noch nicht mit der Umgebung völlig vereinigte Teile, nämlich auf die Pars tympanica des Gehörganges und den Schuppenteil des Warzenfortsatzes. Es können ihr aber auch grosse Strecken der Schläfenbeinschuppe zum Opfer fallen.

Häufiger als bei den Einschmelzungsprozessen kommt es hier zur Facialislähmung durch Nekrose des Facialiskanales.

Neben der Nekrose des Warzenfortsatzes findet man nicht selten gleichzeitig Nekrose des Labyrinthes (s. Labyrintheiterungen), oft mit konsekutiver Infektion des Schädelinhaltes.

Wie bei den akuten Einschmelzungsprozessen gehen auch bei der Nekrose des Warzenfortsatzes die Symptome der initialen Mittelohreiterung ganz allmählich in die der Knochenkrankheit über. Die äusseren Zeichen der Beteiligung des Knochens unterscheiden sich in ihrer Art nicht von denen der Knocheneinschmelzung.

Erst wenn sich eine Fistel in den Bedeckungen des Warzenfortsatzes gebildet hat und die Sonde auf einen beweglichen Sequester stösst, kann die Nekrose von der Einschmelzung unterschieden werden. Meist ist das erst nach Monaten der Fall.

Eine Spontanheilung durch Ausstossung des Sequesters ist nicht ganz selten, doch bestehen bei der meist bis zum Schädelinhalt gehenden Erkrankung so grosse Gefahren für das Leben des Kranken, dass die Ausstossung des Sequesters niemals abgewartet werden darf.

Im allgemeinen gelten auch hier die Operationsregeln, die für die Einschmelzungsprozesse gegeben wurden. Eine Schwierigkeit liegt darin, dass man bei Frühoperationen die Grenzen des nekrotischen Teiles oft nicht sicher erkennen kann.

Fig. 190.

Sequester des rechten Warzenfortsatzes eines 12jährigen Mädchens (Scharlachnekrose), mit der Hälfte eines 3 Jahre vor der Extraktion in das Antrum gemeisselten Kanals.
Präparat aus der Sammlung der Ohren- und Kehlkopfklinik in Rostock.

Viel einfacher gestalten sich Operation und Heilung, wenn der Kranke erst mit einem schon gelösten Sequester zur Behandlung kommt. Man hat dann nur diesen herauszuziehen, was meistens nach Spaltung und Zurückschiebung der Haut sehr leicht gelingt, schlechte Granulationen zu entfernen und die etwa scharfen Ränder der Höhle abzutragen. Die Heilung erfolgt dann oft unter wenigen Verbänden.

Das chronische Stadium der Otitis media.

Die Ursachen für das Chronischwerden von Mittelohrentzündungen können verschiedener Art sein.

Da wir im Eiter der chronisch gewordenen Fälle fast immer den Staphylococcus albus finden (Leutert), liegt der Gedanke nahe, dass gerade dieser Mikroorganismus die Entzündung chronisch werden lasse, einerlei, ob er bereits der Erreger des akuten Stadiums war, oder, durch Sekundärinfektion hinzugekommen, den Träger der primären Infektion überwuchert und verdrängt hatte. Indessen lehrt die Erfahrung, dass in vielen Fällen noch andere Verhältnisse an dem Chronischwerden der Entzündung mindestens mitschuldig sein müssen.

Vor allem verschuldet die gänzliche Unterlassung der Behandlung im akuten Stadium oder ein ungenügendes Eingreifen den

Übergang in das chronische Stadium. Die überwiegende Mehrzahl der chronischen Eiterungen war im akuten Stadium überhaupt nicht behandelt worden.

Weiter ist die Schwere der primären Infektion für das Chronischwerden der Entzündung bedeutungsvoll. So neigt die ursprünglich durch Streptokokken verursachte Scharlachotitis mehr als andere Otitiden zum Übergang in das chronische Stadium.

Ferner kommt die Widerstandsfähigkeit des befallenen Organismus in Betracht; namentlich sehen wir die Otitiden schwächlicher Kinder mit empfindlichen Schleimhäuten und Drüsenschwellungen am Halse oft chronisch werden.

Auch beständig wiederkehrende Infektionen per tubam, namentlich von einer entzündeten Rachenmandel aus, lassen die Otitis oft nicht zur Heilung kommen.

Eine weitere Ursache für das Chronischwerden ist die Miterkrankung des Knochens.

Je heftiger die Schleimhaut im akuten Stadium erkrankt und je später sie durch die Parazentese oder den Spontandurchbruch des Trommelfells von dem Exsudatdrucke befreit wird, desto schwerer pflegt das mit ihr in inniger Verbindung stehende Periost geschädigt zu werden. Die von diesem aus ernährten Knochenwände der Mittelohrräume und Gehörknöchelchen leiden hierdurch in verschiedenem Grade. Handelt es sich auch oft nur um oberflächliche und umschriebene Arrosionen des Knochens, so genügt das doch schon, um die Eiterung dauernd zu unterhalten.

Weit seltener als im akuten Stadium finden wir im chronischen die Schleimhaut sämtlicher Mittelohrräume gleichmässig erkrankt. Die Eiterung persistiert häufig nur in einzelnen Abschnitten des komplizierten Höhlensystems, und zwar da, wo eine der genannten lokalen Ursachen für das Chronischwerden vorhanden ist. Nachbargebiete bleiben dabei freilich auch in einem Zustande entzündlicher Reizung, der jedoch von selbst zu verschwinden pflegt, sobald der lokale Krankheitsherd zur Heilung gebracht ist.

Neuerdings sucht Wittmaack die Ursache für das Chronischwerden von Mittelohreiterungen in dem Bestehen eines hyperplastischen Charakters der Schleimhaut, der die Folge einer in früher Kindheit überstandenen Entzündung sein und auch eine Hemmung in der Pneumatisation des Warzenfortsatzes herbeiführen soll (s. auch unten bei Osteosklerose und Eburnisation).

Das chronische Stadium zeigt sich in vielgestaltigen und prognostisch sehr verschieden zu beurteilenden Krankheitsbildern. Wir müssen die charakteristischsten derselben gesondert besprechen.

Das Persistieren der Entzündung im unteren Teile der Paukenhöhle ist meist die Folge einer immer wieder erneuerten Infektion per tubam. Dabei sitzt der schuldige Eiterherd gewöhnlich entweder in den Spalten einer nicht entfernten Rachenmandel oder in der Tube, besonders in kleinen pneumatischen Hohlräumen, die mit ihr in Verbindung stehen (Cellulae tubariae, Fig. 163 k). Die Trommelfellperforation ist in solchen Fällen von sehr verschiedener Grösse und Form und liegt gewöhnlich ganz oder teilweise in der vorderen und in der unteren Hälfte der Pars tensa. Durch sie sieht man die Paukenhöhlenschleimhaut, namentlich in der Nachbarschaft der Tubenmündung, stark gerötet und geschwellt. Das Sekret ist meist schleimig-eitrig.

Diese Form der chronischen Schleimhauteiterung versiegt oft ohne weiteres, sobald ihre noch bestehende Ursache, z. B. eine kranke Rachenmandel, beseitigt ist.

Schwieriger und bisweilen unmöglich ist es, einem in der Tube verborgenen Eiterherde beizukommen; in manchen Fällen läuft ein Teil des zur Ausspülung von Gehörgang und Paukenhöhle verwendeten Spritzwassers durch die Tube in den Rachen und die Nase ab und spült so die Tube aus, doch genügt das bei Entzündungen in den Cellulae tubariae selten zur Heilung. Manchmal erreicht man mehr mittelst der Tubenspülungen in umgekehrter Richtung durch den Katheter.

Hartnäckige Fälle der chronischen Eiterung im unteren und mittleren Teile der Paukenhöhle verlangen auch nach Entfernung der Ursache eine direkte Behandlung der kranken Schleimhaut. Mittelst der Ohrspritze und der Politzerschen Luftdusche erstreben wir die regelmässige Entfernung des Sekretes.

Dem Spritzwasser Sublimat, Karbolsäure oder Borsäure zuzusetzen ist überflüssig, denn in der geringen hier zulässigen Konzentration und bei der kurzen Berührung mit den pathogenen Mikroben bringen selbst Sublimat und Karbolsäure keinen Nutzen, können vielmehr, wenn sie durch die Tube abfliessen, geschluckt werden und dadurch schaden. Soll die vielfach angewendete Borsäure wirken, so muss man sie in Pulverform (Acidum boricum alcoholisatum) anwenden (Bezold). Hierbei ist jedoch zu beachten, dass das Pulver mit dem Eiter zusammenbacken und kleinere Perforationen verlegen kann, so dass nachteilige Eiterverhaltungen entstehen.

Bei starker Schwellung und Rötung der Schleimhaut erzielt man mit 95%igem Alkohol (Alcohol absolutus) oft eine schnelle Heilung. Der Alkohol wird auch ohne vorherige Erwärmung von der Paukenhöhlenschleimhaut stets gut vertragen. Man träufelt ihn zwei- bis dreimal täglich, am besten nach vorheriger Ausspülung des Sekretes, dem auf dem gesunden Ohre liegenden Kranken in den Gehörgang ein und lässt ihn einige Minuten darin.

Wo der Alkohol nichts nützt, wirken oft Argentum nitricum-Lösungen in der Konzentration von 1 bis 10% (Schwartze). Das Einträufeln geschieht wie beim Alkohol, nur darf man nicht versäumen, den Höllenstein nachträglich durch Einträufeln einer schwachen Kochsalzlösung niederzuschlagen, den Chlorsilberniederschlag durch Ausspritzen zu entfernen, und zur Vermeidung der hässlichen Höllensteinflecke den Ohreingang und seine Umgebung mit Jodkalilösung zu befeuchten. Das Argentum nitricum hinterlässt auf der Schleimhaut einen dünnen weissen Schorf. Sobald dieser sich abgestossen hat, wiederholt man das Verfahren, bis die Schleimhaut keine Schwellung und Hyperämie mehr zeigt und nicht mehr sezerniert.

Bei elenden, schlecht genährten Kranken, besonders bei blassen an Drüsenschwellung leidenden Kindern, genügt die Entfernung einer ursächlichen Nasen-Rachenerkrankung und die lokale Behandlung der kranken Paukenhöhlenschleimhaut nicht, um die Eiterung zum Versiegen zu bringen. Jede Lokalbehandlung muss da Hand in Hand gehen mit dem Bestreben, den daniederliegenden Kräftezustand des Kranken zu heben. Soolbäder und namentlich der Aufenthalt am Meere, mit oder ohne Seebäder, wirken hier oft Wunder. Wenn auch trockene offene Paukenhöhlen im Seebade oft wieder zu eitern anfangen (s. S 289), so heilen dort chronisch eiternde oft ohne jede weitere

Behandlung überraschend schnell infolge der Kräftigung des Gesamtorganismus. Im Winter kann man Soolbäder im Hause anwenden und Lebertran oder Jodeisen nehmen lassen. Auch muss man dann für Abhärtung durch täglich mehrmaligen Aufenthalt im Freien, ohne Rücksicht auf das Wetter, sorgen.

Eine weit ungünstigere Prognose haben die Eiterungen im Kuppelraume (Recessus epitympanicus, früher Aditus ad antrum oder Atticus genannt, s. Figg. 166, 167 und 191). Die Ursache des Nichtheilens der hier lokalisierten Entzündung liegt meist in der Miterkrankung des Knochens an der Aussenwand der Kuppel, am Hammerkopfe oder Ambosskörper.

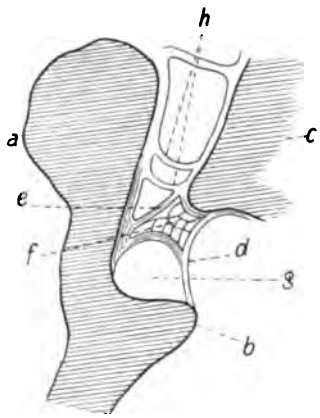

Fig. 191.

Schnitt durch den Hammer und den lateralen Teil des Kuppelraumes. a Kopf, b kurzer Fortsatz des Hammers. c knöcherne Aussenwand des Kuppelraumes, zugleich obere Wand des Gehörganges. d Shrapnellsche Membran. e äusseres Hammerband. f inkonstantes Balkenwerk. g Prussaksscher Raum. h inkonstante Schleimhautbrücken (nach Politzer, Zergliederung des Gehörganges).

Dazu kommt, dass der Kuppelraum durch seinen Inhalt — Hammerkopf und Ambosskörper mit ihren Aufhängebändern — sowie durch Schleimhautfalten und -taschen in ein kompliziertes System von Hohlräumen geteilt ist, in welchem die Entzündung nicht so leicht ausheilen kann wie in der geräumigeren und einfacher gestalteten eigentlichen Paukenhöhle. Von den sich im Kuppelraume abspielenden pathologischen Vorgängen bekommen wir in der Regel nur das zu sehen, was am oberen Pole des Trommelfelles im Bereiche der Membrana Shrapnelli zutage tritt. Diese Membran bildet nämlich die Aussenwand der untersten und äussersten von den erwähnten Taschen, des Prussakschen Raumes (s. Fig. 191).

Von welcher Stelle aus die Eiterung im Kuppelraume unterhalten wird, können wir nicht immer mit Sicherheit erkennen. Liegt die Perforation in der Membrana Shrapnelli (Fig. 192), so ist der Krankheitsherd mit Wahrscheinlichkeit an der Aussenwand des Kuppelraumes oder am Hammerkopfe zu suchen. Diese Perforationen sind meist randständig, d. h. sie reichen bis zum knöchernen Margo tympanicus; bisweilen gehen sie auch nach oben in eine Lücke der knöchernen Aussenwand des Kuppelraumes über. Solche Lücken sind die Folge einer Miterkrankung und Zerstörung des Knochens. Durch sie wird bisweilen der Hammerkopf ganz oder teilweise sichtbar, meist bleibt er jedoch durch Granulationen oder Granulome verdeckt, die entweder an dem noch nicht zerstörten Teile der Kuppelraumaussenwand oder am Hammerkopfe selbst entspringen.

Liegt die Perforation im Winkel zwischen Hammergriff und hinterer Trommelfellfalte, so dürfen wir eine Erkrankung des Amboss vermuten. Ist der Hammer bereits ausgestossen, so ist der genauere Sitz eines Krankheitsherdes im Kuppelraum nur aus der Lage etwa herabhängender Granulome oder aus der Stelle, an welcher der Eiter zum Vorscheine kommt, zu erschliessen. Diese Stelle lässt sich bisweilen leicht erkennen, weil der Eiter bei unkomplizierten Kuppelraumerkrankungen spärlich zu sein pflegt und infolgedessen oft an der Austrittsstelle zu bräunlichen Krusten oder beim Herabfliessen zu ebensolchen Streifen („Eiterstrassen") an der inneren Paukenhöhlenwand antrocknet.

Ob nun der Eiter nur aus dem Kuppelraume oder auch aus dem Antrum stammt, lässt sich nicht immer erkennen. Ist nur die Membrana Shrapnelli zerstört, das ganze übrige Trommelfell aber erhalten, so kann der Kuppelraum allein erkrankt sein. Erstreckt sich der Trommelfelldefekt bis zum Margo tympanicus im hinteren oberen Trommelfellquadranten, oder ist er auf diese Stelle beschränkt, so ist die Miterkrankung des Antrum höchst wahrscheinlich.

Die chronischen Eiterungen im Kuppelraume machen dem Kranken häufiger Beschwerden als die im unteren Teile der Paukenhöhle. Oft wird über ein drückendes oder spannendes Gefühl, seltener über wirkliche Schmerzen in der Tiefe des Ohres oder über halbseitigen Kopfschmerz geklagt.

Nicht wenige Eiterungen im Kuppelraume heilen mit der Zeit von selbst, bisweilen nach spontaner Ausstossung des kranken, die Eiterung unterhaltenden Gehörknöchelchens oder Gehörknöchelchenteiles, oder auch nach Zerstörung eines Teiles der kranken äusseren Kuppelraumwand. Man unterstützt solche Heilungen durch Abtragen oder Wegätzen von Granulationen, die etwa eine Perforation in der Membrana Shrapnelli verlegen, und durch

Fig. 192.

Fig. 193.

Fig. 194.

Fig. 192—194, randständige Perforationen (schraffiert), Fig. 192 in der Membrana Shrapnelli, Fig. 193 in der hinteren und unteren Hälfte, Fig. 194 fast in der ganzen Ausdehnung des Trommelfells, nur vorn oben Trommelfell- und Hammerrest erhalten.

regelmässiges Ausspülen des Kuppelraumes. Dazu benutzt man ein dünnes, an der Spitze kurz abgebogenes Röhrchen (Hartmanns Paukenhöhlenröhrchen), das man durch den Ohrtrichter unter Leitung des Auges möglichst in den Kuppelraum einführt. Das Röhrchen ist durch einen dünnen Gummischlauch mit einem, das Spülwasser enthaltenden Ballon verbunden. Wie man mit einer Hand sowohl das Röhrchen führt als auch den Ballon zusammendrückt, erhellt aus Fig. 195. Am besten spült man mit Alkohol, da alles, was von diesem in der Höhle zurückbleibt, schnell verdunstet und so den eiternden Raum für einige Zeit trocken legt. In hartnäckigen Fällen muss man die engen eiternden Hohlräume der Ausspülung zugänglicher machen und ihre komplizierte Gestalt in eine einfachere verwandeln. Dies geschieht am gründlichsten und bisweilen mit dauerndem Erfolge durch die Entfernung von Hammer und Amboss, wobei man noch den Vorteil hat, die Ursache des Persistierens der Eiterung, sofern sie in der Erkrankung dieser Knöchelchen besteht, gleichzeitig zu beseitigen. Einen Nachteil für das Gehör kann die Extraktion von Hammer und Amboss nur dann bringen, wenn dieses noch nicht stark herabgesetzt war. In den meisten Fällen, in denen die Extraktion nötig wird, ist aber die Gehörknöchelchenkette längst unterbrochen und dadurch ausser Funktion. Führt die Extraktion zum Erlöschen der Eiterung, so bessert sich das Gehör oft bedeutend, weil dann die Labyrinthfenster von Schleimhautschwellungen und Eiter entlastet werden.

Von der Methode der Knöchelchenextraktion sei hier nur gesagt, dass man vor der Extraktion des Hammers die Sehne des Musculus tensor tympani mittelst eines vom Stiele seitlich abgebogenen Messerchens durchschneidet, und dass nach Entfernung des Hammers der Amboss mit einem besonderen, hebelartig wirkenden Instrumente (Ambosshaken) aus dem Kuppelraume heruntergeholt wird.

Ob noch ein anderer Krankheitsherd, besonders im Antrum, neben einem solchen im Kuppelraume vorhanden ist, lässt sich oft nur aus der Menge des Eiters vermuten, wenn dieser so reichlich abgesondert wird, dass er unmöglich nur aus dem kleinen Kuppelraume kommen kann. Liegt die Ursache der fortdauernden Eiterung allein im Antrum, so pflegt die Zerstörung des Trommelfells im hinteren oberen Quadranten bis zum Margo tympanicus zu gehen, und wenn eine Eiterstrasse (s. S. 318) erkennbar ist, kommt sie von hinten und oben her.

Fig. 195.
Haltung des Paukenhöhlenröhrchens.

Auch manche chronische Antrumeiterungen können durch Ausspülungen mittelst des Paukenhöhlenröhrchens geheilt werden, falls sie nur von einer Erkrankung der Schleimhaut herstammen und nicht durch eine Zerstörung der knöchernen Wand des Antrums oder der mit ihm kommunizierenden Warzenzellen, d. h. von einer chronischen Mastoiditis (siehe unten), unterhalten werden.

Über die Besonderheiten der chronischen tuberkulösen Mittelohreiterung s. unten.

Unter den Komplikationen der chronischen Entzündung der Mittelohrschleimhaut sind die wichtigsten die Epidermiseinwanderung in die Mittelohrräume, die Polypenbildung und die Osteosklerose.

Es sei besonders hervorgehoben, dass wir hier als Komplikationen nur solche Veränderungen bezeichnen, die sich innerhalb der Mittelohrräume abspielen, während wir das Übergreifen der Entzündung auf Labyrinth, Nervus facialis, Canalis caroticus, Schläfenbein und Schädelinhalt als Folgeerkrankungen ansehen und an anderen Stellen beschreiben werden.

Die Epidermiseinwanderung in eiternde Mittelohrräume verleiht der chronischen Mittelohrentzündung anatomisch und klinisch ein so eigentümliches Gepräge, dass man diese Komplikation als eine besondere Krankheit — Otitis media desquamativa, Pseudocholesteatom oder sekundäres Cholesteatom — zu beschreiben gewohnt ist.

Unsere jetzige Anschauung von diesem Vorgange beruht auf mikroskopischen Untersuchungen von Habermann, Manasse u. a. und theoretischen Annahmen von Bezold,

die freilich noch in mancher Hinsicht der Bestätigung bzw. Ergänzung bedürfen, aber mit den klinischen Erfahrungen gut in Einklang zu bringen sind.

Die Epidermiseinwanderung kann natürlich nur von den Rändern benachbarter Hautpartien, d. i. von der Haut des Gehörganges oder von dem Stratum cutaneum des Trommelfelles aus erfolgen. Dies geschieht aber nur unter bestimmten Verhältnissen, die sich am leichtesten verständlich machen lassen, wenn wir von einem allbekannten Vorgange ausgehen.

Betrachten wir einen in Heilung begriffenen Substanzverlust der äusseren Haut. Da haben wir eine granulierende Wundfläche und sehen, wie sich von dem Rande der intakten Nachbarschaft aus ein Epidermissaum allmählich auf die Wundfläche vorschiebt. Stehen dem vorschreitenden Epidermissaume hoch aufgeschossene Granulationen im Wege, so macht er Halt und verbreitet sich erst dann weiter über die Wunde, wenn dieses Hindernis durch Schrumpfung und bindegewebige Umwandlung der Granulationen beseitigt ist. Wir sehen also die Epidermisneubildung nur in einer einigermassen ebenen Fläche und auf einem bereits in Konsolidation begriffenen Untergrunde vorschreiten.

Demgemäss wird auch die Epidermis des Gehörganges oder des Trommelfelles nur da auf die granulierende Paukenhöhlenschleimhaut überwandern, wo sie sich in einigermassen gerader und ebener Bahn vorschieben kann und weder einen Damm zu überwinden, noch eine scharfe Kante zu umgreifen hat; auf dem Wege vom Gehörgange zur Paukenhöhle findet sie aber nur in ganz bestimmten Fällen eine solche freie Bahn.

Der einfachste Fall ist folgender. Wenn das Trommelfell in grosser Ausdehnung um den Hammergriff herum zerstört ist, und dieser, dem Zuge des Musculus tensor tympani nachgebend, mit seinem Ende auf der inneren Paukenhöhlenwand (am Promontorium) festgewachsen ist, hat die den Hammergriff aussen überziehende Trommelfellepidermis freie Bahn, um sich auf die Schleimhaut des Promontorium zu verbreiten. Bisweilen kann man gut beobachten, wie sie sich hier allmählich als weisse Scheibe konzentrisch ausbreitet.

Ein anderer Fall kann bei Perforationen der Shrapnellschen Membran eintreten. Hier sinkt bisweilen der Perforationsrand bis auf den Hammerhals zurück und verwächst mit ihm, so dass die Epidermis der Membran, zunächst auf dem Hammerhalse, in den Kuppelraum einwandern kann (Bezold).

Ferner kann die Epidermis der Gehörgangshaut überall da in die Paukenhöhle einwandern, wo die Perforation des Trommelfells randständig und der scharfe Rand des Margo tympanicus durch Arrosion abgestumpft ist.

Trifft die einwandernde Epidermis auf eine Mittelohrauskleidung, die schon nirgends mehr sezerniert, so kann sie, wie in unserem Beispiele von dem Substanzverluste in der Körperhaut, einen soliden Vernarbungsvorgang zur Vollendung bringen. Auf solche Weise sieht man manche Paukenhöhleneiterung für immer heilen. Ganz anders ist es aber, wenn die Mittelohrauskleidung nur an einzelnen Stellen soweit in Heilung begriffen ist, dass sie die Epidermisierung ermöglicht, während andere Stellen noch mit einer stark eiternden Granulationslage bedeckt sind. Dann wird die kaum gebildete Epidermis vom Eiter durchtränkt, quillt auf und stösst sich ab (Desquamation). Dieser Vorgang wiederholt sich in steter Folge, so dass nach und nach die gesamten Mittelohrräume mit zwiebelartig geschichteten, gequollenen und eitergetränkten Epidermislamellen, sogenannten Desquamationsprodukten, ausgefüllt werden. Solche Massen sind schliesslich weder makro- noch mikroskopisch von dem Cholesteatome, einem kongenital angelegten und auch im Schläfenbeine vorkommenden Tumor (s. u.), zu unterscheiden und werden deshalb immer noch von einzelnen Autoren kritiklos mit diesem zusammengeworfen und fälschlich Cholesteatom genannt, während ihnen höchstens die Bezeichnung Pseudocholesteatom oder sekundäres Cholesteatom zukommt.

Die angehäuften Desquamationsprodukte können die Knochenwände der Mittelohrräume zerstören, indem das eingewanderte Epithel dicke Zapfen in das Nachbargewebe sendet, die Weichteile und Knochen ver-

drängen wie ein Tumor. Auf diese Weise bricht schliesslich das Pseudocholesteatom in das Labyrinth oder in die Schädelhöhle ein. Darum sind die durch diesen Prozess komplizierten Mittelohreiterungen besonders gefährlich.

Symptome. Neben den gewöhnlichen Zeichen der chronischen Mittelohreiterung verursacht die Anhäufung von Desquamationsprodukten oft recht heftige Schmerzen in der Tiefe des Ohres, die meist nach dem Scheitel oder nach der Augengegend ausstrahlen, sowie halbseitigen Kopfschmerz. Diese Schmerzen treten bisweilen anfallsweise auf und lassen nach, sobald sich ein grösserer Epidermisklumpen in den Gehörgang entleert hat. In anderen Fällen besteht das Pseudocholesteatom jahrelang ohne jemals Schmerzen zu machen.

Die Diagnose ist in der Regel leicht. Man sieht die weissen Massen die Paukenhöhle ausfüllen oder aus dem Kuppelraume herabhängen. Bisweilen werden sie durch Granulomwucherungen (s. u.) verdeckt. In zweifelhaften Fällen gelingt es oft, sie mit dem Paukenhöhlenröhrchen aus dem Kuppelraume herunterzuspülen. Schon die Anwesenheit einer randständigen oder aufgewachsenen Perforation lässt ihr Vorhandensein vermuten (Scheibe).

Grundbedingung für die Heilung des Desquamationsprozesses ist die Beseitigung der Eiterung; sobald diese aufhört, bleibt oft auch die exzessive Epidermisneubildung aus. Spielt sich der Prozess allein im Recessus epitympanicus ab, so kann er in einzelnen seltenen Fällen auf dieselbe Art zur dauernden Heilung gebracht werden, wie die einfachen Eiterungen an dieser Stelle (s. S. 319). In anderen Fällen und namentlich wenn der Prozess im Antrum sitzt, erzielt man die Heilung erst durch diejenigen Operationsmethoden, die wir bei der chronischen Mastoiditis (s. u.) kennen lernen werden.

Eine häufige Komplikation der chronischen Paukenhöhleneiterung ist die Bildung sogenannter Ohrpolypen. Abgesehen von seltenen Tumoren (s. u.) handelt es sich dabei stets um Granulationswucherungen, Granulome, die von der kranken Schleimhaut, besonders im Kuppelraume, entspringen, und zwar meist an Stellen, wo der unterliegende Knochen arrodiert ist.

Das Granulom zeigt vielfache Übergänge zwischen Granulomgewebe und Bindegewebe, und das Endprodukt auch der polypenartigen Granulome ist Bindegewebe. Das den „Polypen" überziehende Epithel entspricht dem der Ursprungsstelle und zeigt demgemäss die verschiedensten Formen; chronische Reize, besonders die Wirkung der Aussenluft, verwandeln oft das flimmernde oder nicht flimmernde Zylinderepithel durch Metaplasie in ein mehrschichtiges Plattenepithel. Peripher gelegene drüsenartige Einsenkungen und sekundäre Zystchen sind häufig vorhanden. Ferner enthalten fast alle solche Granulome von

Riesenzellen umhüllte Fremdkörper (Epithelschüppchen, Knochenpartikelchen, Cholestearinkristalle, Haare).

Die rein klinische Bezeichnung „Polyp" sollte man nur dann gebrauchen, wenn die Granulome gestielt sind. Die Stielbildung tritt auf, wo ein Granulom aus einem engen Raum in einen weiten hineinwächst. So werden die aus dem Kuppelraume herabhängenden Granulome keulenförmig, und z. B. die aus einer Perforation in der Membrana Shrapnelli austretenden können als dicke, lange Kolben den ganzen Gehörgang ausfüllen.

Die Granulome verhindern die Ausheilung der Mittelohreiterung und können, wenn sie eine Perforation verlegen oder den ganzen Gehörgang ausfüllen, eine gefährliche Eiterverhaltung herbeiführen.

Die Diagnose der Granulome ist leicht; sie füllen als rötliche oder, wenn sie geschichtetes Plattenepithel tragen, graurote, bei der Sondenberührung weiche Knöpfe, Knollen oder Keulen die Perforation, die Paukenhöhle oder den Gehörgang mehr oder weniger vollständig aus. Da sie leicht bluten, ist dem Ohreiter bisweilen Blut beigemischt. Mit der Sonde orientiert man sich über ihren Ursprung.

Die Beseitigung der Granulome gelingt meist ohne Schwierigkeit. Sind sie klein und flach aufsitzend, so kann man sie mit der an eine Silbersonde angeschmolzenen Chromsäureperle zerstören; sind sie klein und gestielt, so lassen sie sich leicht mit einer Ohrpinzette oder dem Hartmannschen Polypenzängelchen abreissen. Grössere Granulome werden in die Drahtschlinge gefasst und abgeschnürt (Wildescher Schlingenschnürer, dünner Silber- oder Kupferdraht).

Die grossen, den ganzen Gehörgang füllenden Polypen haben oft einen auffallend dünnen Stiel, so dass man sie mit einer Pinzette fassen und abdrehen kann.

Die Blutung ist nach der Entfernung von Polypen gewöhnlich stark, kommt aber schnell von selbst zum Stehen. Blutgerinnsel spült man dann vorsichtig mit verdünntem H_2O_2 aus. Mitunter muss man den Stumpf eines abgetragenen Polypen noch mit der Chromsäure- oder Höllensteinperle zerstören, um ein Rezidiv zu verhüten; dies geschieht am besten erst am Tage nach der Abtragung des Polypen, weil dann die Übersicht nicht mehr durch Blut gehemmt ist. In nicht wenigen Fällen versiegt die Eiterung alsbald nach der Entfernung eines Polypen. Wiederholtes Rezidivieren muss den Verdacht auf das Vorhandensein eines Pseudocholesteatoms oder einer Mastoiditis erregen.

Zu den Komplikationen der chronischen Mittelohreiterung hat man bisher auch die Osteosklerose oder Eburnisation des Warzenfortsatzes gerechnet.

Sie besteht in einer Ausfüllung der lufthaltigen Hohlräume des Warzenfortsatzes mit kompaktem, ungemein hartem Knochen und wurde verglichen mit der Bildung der elfenbeinharten Totenlade um einen Sequester im Röhrenknochen.

Am deutlichsten zeigt sich die Osteosklerose natürlich da, wo sonst die meisten und grössten Hohlräume des Knochens liegen, also nach aussen und unten vom Antrum.

Wittmaack hält neuerdings die Osteosklerose nicht für eine Folge der Mittelohrentzündung, sondern für eine frühzeitig auftretende Entwicklungshemmung in der Pneumatisierung des Warzenfortsatzes, die eine Disposition für das Chronischwerden der Eiterung bildet (vgl. S. 316).

Die Mastoiditis im Anschluss an chronische Mittelohreiterungen.

Wahrscheinlich ist die eitrige Zerstörung im Warzenfortsatze, die im Anschlusse an chronische Mittelohreiterungen auftritt, nicht die Folge der chronischen Eiterung, sondern das Fortbestehen der Eiterung über das akute Stadium hinaus wird verursacht durch eine frühzeitige Miterkrankung des Knochens.

Wenig ausgedehnte, von aussen nicht erkennbare akute Einschmelzungsprozesse können zum Stillstande kommen, wenn der Knocheneiter freien Abfluss durch Antrum, Paukenhöhle und Gehörgang findet, oder eine akute Mastoiditis bricht nach aussen durch — Stadium fistulosum — und heilt scheinbar aus, indem sich die Fistel schliesst und der Eiter genügenden Abfluss durch Paukenhöhle und Gehörgang findet; die Mastoiditis ist aber damit nur latent geworden und die Ohreiterung besteht fort. Solche Scheinheilungen sind jedem Ohrenarzte wohlbekannt; neuerdings hat man sie als Folge der Bierschen Stauung erlebt. Sie sind äusserst gefährlich, weil der verborgene Krankheitsherd jederzeit, oft freilich erst nach vielen Jahren — sei es infolge einer Sekundärinfektion oder einer Verminderung der Widerstandskraft des Organismus — zu neuem, rapidem Fortschreiten kommen kann und dann nach aussen, häufiger aber nach innen durchbricht und zur letalen Meningitis oder einer der übrigen intrakraniellen Komplikationen (s. unten) führt.

Da vorzugsweise schwere, besonders skarlatinöse, sowie vernachlässigte Mittelohreiterungen infolge frühzeitiger Miterkrankung des Knochens im akuten Stadium nicht zur Ausheilung kommen, ist es verständlich, dass in solchen, chronisch gewordenen Fällen auch die Paukenhöhle intensiv erkrankt gefunden wird. Totaldefekt des Trommelfelles, Ausstossung der Gehörknöchelchen und Facialislähmung findet man hier häufig.

Die Diagnose der chronischen Mastoiditis ist leicht, wenn die Eiterung am Warzenfortsatze nach aussen durchbricht — dies geschieht in der gleichen Weise wie bei der akuten Form (s. S. 299) —, oder wenn sich zu einer chronischen Ohreiterung die Zeichen einer Labyrintheiterung oder einer intrakraniellen Komplikation (s. u.) gesellen. Dagegen ist im latenten Stadium der Ernst der Situation oft nicht zu erkennen, so dass die Diagnose erst durch den Nichterfolg der Behandlung der chronischen Ohreiterung (s. S. 317—319) allmählich und Schritt für Schritt, gewissermassen per exclusionem, klar wird.

Weil die chronische Mastoiditis im Gegensatze zu der akuten mit schweren Zerstörungen in der Paukenhöhle verbunden zu sein pflegt, genügt erfahrungsgemäss zu ihrer Beseitigung die Eröffnung des Eiterherdes im Warzenfortsatze allein in der Regel nicht, sondern es bedarf gleichzeitig der breiten Freilegung und Ausräumung der Paukenhöhle, um die Eiterung zu heilen. Dieses Verfahren ist die sogenannte Radikaloperation.

Die Radikaloperation ist indiziert, sobald die Diagnose der chronischen Knochenerkrankung, mit oder ohne Epidermiseinwanderung, fest-

steht. Für die Diagnose haben wir ja, wie oben erörtert, in den meisten Fällen genügende Anhaltspunkte, oder können solche während der Behandlung der Ohreiterung oder durch den ausbleibenden Erfolg der Behandlung erlangen.

Ist die Diagnose der Knochenerkrankung unsicher, so soll die Operation nur unter folgenden Verhältnissen gemacht werden:

1. sobald zu einer chronischen Mittelohreiterung Ohr- und halbseitige Kopfschmerzen treten;

2. beim Eintritt von Zuständen, welche die Entstehung einer intrakraniellen Komplikation begünstigen, nämlich bei Zeichen eines Übergreifens der Eiterung auf das Labyrinth (s. Kap. E. 6) oder auf den Facialiskanal (Paralyse des M. facialis);

3. bei den ersten Zeichen des Eintritts einer intrakraniellen Komplikation (s. Kap. E. 10).

Liegen bei unsicherer Diagnose der Mastoiditis die unter 1—3 genannten Verhältnisse nicht vor, so soll die Operation unterlassen werden. Es ist dann Aufgabe des Arztes, die Eiterung mit einfacheren Mitteln und kleineren Eingriffen zu beseitigen oder in Schranken zu halten (S. 317—319). Ich will nicht bestreiten, dass bei dieser Zurückhaltung einmal eine Knochenerkrankung der Antrumwand, die Gefahren bringt, übersehen werden kann. Das rechtfertigt aber nicht, in allen Fällen von chronischer Mittelohreiterung zu operieren, wie von einzelnen Autoren verlangt worden ist; denn mit zahlreichen unnötigen Operationen oder mit dem Drängen zur Operation in Fällen, die dann ohne Operation heilen, bringen wir die ganze Methode in Misskredit und schaden damit unendlich mehr, als durch Unterlassen der Operation in einem Falle, wo die sichere Diagnose unmöglich war.

Die Operation, die meist in Allgemeinnarkose ausgeführt wird, aber bei verständigen Leuten auch in Lokalanästhesie (s. S. 67) möglich ist, gehört zu den schwierigsten und verantwortungsvollsten. Wenn ich sie in diesem, vorzugsweise für Studierende und Allgemeinpraktiker bestimmten Buche ziemlich ausführlich beschreibe, so geschieht das hauptsächlich, um den Nichtspezialisten zu überzeugen, dass er einer solchen Aufgabe nicht gewachsen ist. Ich schildere sie so, wie ich sie gewöhnlich ausführe, ohne auf Abweichungen in dem Verfahren anderer Ohrenärzte und ohne auf die in besonders gearteten Fällen indizierte, sogenannte konservative, (richtiger: partielle) Radikaloperation einzugehen.

Der Haut-Periostschnitt beginnt etwas vor dem vorderen oberen Rande der Ohrmuschel, geht nach hinten und unten bogenförmig um dieselbe, etwa einen halben Zentimeter von ihrer Ansatzlinie entfernt, herum und endet auf der Spitze des Warzenfortsatzes. Dann schiebt man die Ansatzfläche der Muschel zugleich mit dem Periosto von oben und hinten her vom Knochen ab, bis der obere und hintere Rand des knöchernen Gehörganges freiliegt, drängt auch den membranösen Gehörgang mit dem Periosto oben und hinten vom knöchernen ab und schiebt schliesslich auch am hinteren Schnittrande das Periost möglichst weit zurück.

Liegt so das Operationsgebiet völlig frei, so kann man sich leicht über die topographischen Verhältnisse (Gehörgangsrand, Linea temporalis, Fossa mastoidea [s. S. 306 bis 307]) orientieren.

Zeigt sich der Knochen äusserlich normal, so beginnt man mit der Aufmeisselung, indem man den oberen und hinteren Rand des knöchernen Gehörganges schichtweise abträgt.

Je mehr man in die Tiefe dringt, desto weiter muss die äussere Öffnung des hergestellten Knochentrichters werden. Oben darf man einen Teil der Linea temporalis mit wegnehmen und nach hinten, direkt unter der Linea temporalis, muss man allmählich weiter zurückgehen, so dass der anfangs kreisbogenförmige Rand des Meisseltrichters allmählich verloren geht und die Höhle aussen mehr eine parallel der Linea temporalis verlaufende Rinne oder Mulde bildet. Je breiter die Öffnung, desto bequemer das Arbeiten in der Tiefe und desto leichter das Schonen des membranösen Gehörgangsschlauches.

Bei diesem Vorgehen kommt man in der Regel schon in das Antrum, ehe man die Aussenwand des Kuppelraumes erreicht. Sobald man es gefunden hat, erweitert man sich den Zugang zu ihm durch Abtragung seiner ganzen äusseren Wand und eröffnet die übrigen Mittelohrräume dann von ihm aus, indem man mit dem einen Löffel der schmalen Zange in den Gehörgang (zwischen Knochen und membranösem Teil), mit dem anderen Löffel in das Antrum eingeht und den dazwischenliegenden Knochen entfernt (Zaufal). Hat man aber, obwohl man der Paukenhöhle bereits sehr nahe gekommen ist, das Antrum nicht gefunden, so muss man annehmen, dass dasselbe wegen abnormer Lage oder geringer Grösse durch Abmeisselung an der Gehörgangswand nicht schnell und gefahrlos zu erreichen ist. Man suche es darum in solchen Fällen nach der Methode Stackes von der Paukenhöhle aus.

Um das Antrum nach Stacke zu suchen, wird es nötig, den Gehörgangsschlauch an seiner hinteren Wand tief innen im Gehörgange zu durchtrennen. Dann kann man ohne weiteres die häkchenförmig gekrümmte Sonde vom Gehörgange aus in die Paukenhöhle,

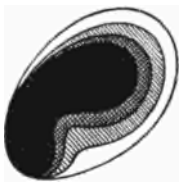

Fig. 196.

Schema der Gestaltung der Operationshöhle bei der Radikaloperation. Der „Sporn" ragt in die Höhle vor. Die tiefsten Teile der Höhle sind im Bilde am dunkelsten gehalten. Links unten Gehörgang und Paukenhöhle, rechts oben Antrum; zwischen beiden der „Sporn", hinter dem der N. facialis zum Foramen stylomastoideum herabsteigt.

und von deren hinterer oberer Ecke in das Antrum einschieben. Liegt einmal die krumme Sonde vom Gehörgange aus im Antrum, so zeigt sie erstens die Richtung und Tiefe, in der dasselbe zu finden ist, und zweitens die Stelle, wo man ohne Gefahr für den Facialis und das Labyrinth weiter meisseln darf. Facialis und Labyrinth liegen nämlich dann hinter der Sonde; alles, was aussen von ihr liegt, darf man also entfernen.

Ob man nun zuerst die äussere Wand des Kuppelraumes (den innersten Teil der oberen Gehörgangswand) ganz abtragen, oder zuerst die Paukenhöhle ausräumen wird, entscheidet sich nach den gegebenen räumlichen Verhältnissen. Hammer und Amboss, die gewöhnlich in mehr oder minder reichliche Granulationen gebettet sind, entfernt man womöglich mit der Pinzette, doch darf man es auch mit dem schmalen kahnförmigen Löffel tun, wenn die Gehörknöchelchenkette schon vor der Operation unterbrochen war. Der Steigbügel ist in der geschwellten oder granulierenden Schleimhaut so eingebettet, dass man ihn nicht ohne weiteres zu Gesicht bekommt; er muss sorgfältig geschont werden.

Beim Abmeisseln der äusseren Wand des Kuppelraumes ist die grösste Vorsicht nötig, damit der Meissel nicht in die innere Paukenhöhlenwand (Labyrinth, Facialis!) hineinfährt. Stacke hat einen Schützer für diese Teile angegeben; der Geübte braucht ihn aber nicht, und der Anfänger legt bequemer ein Wattekügelchen als Schützer in die Paukenhöhle und den Kuppelraum.

Sind Kuppelraum und Antrum in der angegebenen Weise völlig freigelegt, so werden sie mit schmalen, kahnförmigen scharfen Löffeln sorgfältig von Granulationen befreit. Man meidet dabei nur die Steigbügelgegend und beauftragt einen Assistenten mit der Beobachtung des Gesichtes des Kranken, damit man bei der leisesten Zuckung im Facialisgebiete zur Vorsicht gemahnt werden kann. Der vordere Teil der Paukenhöhle, wo die Tube einmündet, darf bei der Ausräumung nicht vergessen werden. Man denke dabei an die Möglichkeit einer Dehiszenz zwischen Paukenhöhle und karotischem Kanal, und bei der Glättung des Paukenhöhlenbodens halte man sich gegenwärtig, dass hier der Bulbus der Vena jugularis direkt unter der Schleimhaut liegen kann. Dann müssen die Innenwände des Antrum und der Paukenhöhle genau besichtigt werden, damit man Fisteln, die in das Labyrinth, zur mittleren Schädelgrube oder nach dem Sinus transversus hinführen, nicht übersieht.

Die letzte Arbeit, welche am Knochen vorzunehmen ist, besteht in der Glättung und zweckmässigen Gestaltung der ganzen Operationshöhle. Dadurch, dass man in der Tiefe den unteren Teil der hinteren Gehörgangswand stehen liess, wird die Operationshöhle durch eine, allmählich bis in die Antrumschwelle ansteigende Knochenleiste in zwei Teile geteilt, deren hinterer und oberer dem Antrum und dem Warzenfortsatze, deren vorderer und unterer dem Gehörgange und der Paukenhöhle angehört (Fig. 196). Diese Leiste, von Stacke „Sporn" genannt, enthält in der Tiefe den Beginn des von der Antrumschwelle nach dem Foramen stylo-mastoideum herabsteigenden Teiles des Nervus facialis. Es muss nun nachträglich von dieser Leiste soviel entfernt werden, dass man, ohne den Nerven zu verletzen, den Boden des Gehörganges mit dem Boden der Höhle im Warzenfortsatz möglichst in eine Flucht setzt, indem man den Sporn aussen verkürzt, seine Oberfläche von allen Kanten befreit und möglichst glättet. Hierbei muss natürlich, wie beim Ausräumen der Paukenhöhle, auf mahnende Zuckungen im Facialisgebiete geachtet werden.

Nach gründlicher Reinigung der Wundhöhle von etwa liegen gebliebenen Knochenspänen schreitet man zu dem zweiten Teile der Operation, der plastischen Deckung eines Teiles der Meisselfläche mit einem aus dem Gehörgange gewonnenen Weichteillappen.

Panse und ich bilden den Lappen aus der hinteren und oberen Wand des Gehörgangsschlauches, der durch zwei parallele Schnitte in seiner ganzen Länge so gespalten wird, dass der zwischen den beiden Schnitten liegende, möglichst breite, riemenförmige Lappen mit der Basis von der Ohrmuschel ausgeht. Dieser Lappen wird nach der Sutur des ursprünglichen, hinter der Ansatzlinie der Ohrmuschel verlaufenden Hautschnittes von der Gehörgangsöffnung aus auf die Hinterwand der Operationshöhle fest auftamponiert, damit er daselbst anheilt. Von den Lappenschnitträndern aus erfolgt dann die Auskleidung der ganzen Höhle mit Epidermis. Panse bildet den Lappen allein aus dem Gehörgangsschlauche, während der von mir angegebene Lappen durch Fortführung der Schnitte bis in die Cavitas conchae hinein länger ist.

Der Hauptvorteil meiner Methode ist, dass durch das Rückwärtstamponieren des Lappens zugleich der Ohreingang erheblich erweitert, und damit die Übersicht der Höhle für die Nachbehandlung erleichtert wird. Dem stehen aber zwei Nachteile gegenüber. Erstens resultiert eine dauernde Erweiterung der Ohröffnung, die zwar in den meisten Fällen nicht entstellend wirkt, aber immerhin ein Mangel der Methode bleibt. Zweitens bringt die äussere, durch den Knorpel der Cavitas conchae gehende Schnittverlängerung die Gefahr einer Infektion des Perichondrium mit sich, die zu einer schmerzhaften und entstellenden Perichondritis conchae führen kann (s. Kap. E. 11). Der Geübte, der in der Lage ist, auf den Vorteil der grösseren Übersichtlichkeit der Höhle bei der Nachbehandlung verzichten zu können, wird deshalb in den meisten Fällen die Pansesche Lappenbildung der von mir angegebenen vorziehen.

Sehr zweckmässig ist es, den Gehörgangslappen sogleich nach der Freilegung der Paukenhöhle zu bilden, nach hinten und aussen zu schlagen und auf der abgelösten Ansatzfläche der Ohrmuschel anzunähen. Dadurch wird der Einblick in die Paukenhöhle freier,

die Ausräumung ihres Inhaltes leichter und die Sorge um die richtige Lagerung des Lappens geringer.

War die äussere Bedeckung des Warzenfortsatzes erkrankt, oder besteht eine Miterkrankung des Labyrinthes oder eine intrakranielle Komplikation, so müssen Naht und Plastik verschoben werden; ebenso, wenn die Gehörgangshaut krank (Fistel, Furunkel) und dadurch zurzeit für die Plastik unverwendbar ist.

Bei primärer Plastik erfolgt die Nachbehandlung allein durch den Gehörgang. Der erste Verband bleibt, wenn weder Fieber noch Schmerzen auftreten, 5 bis 6 Tage liegen. Dann findet man die Höhle übersichtlich und den Lappen fest angelegt. Die Heilung der retroaurikulären Naht erfolgt, wenn man sich der Michelschen Metallklammern bedient, fast ausnahmslos per primam intentionem.

Die Heilung der Wundhöhle kommt auf folgende Weise zustande. Die von den nicht bedeckten Teilen der Meisselfläche aufsprossenden Granulationen heben sich bis zum Niveau des aufgewachsenen Lappens, worauf sie von dessen Rändern her mit Epidermis überkleidet werden. Man sieht den scharfen, weissen Saum der Epidermis allmählich auf der granulierenden Fläche vorrücken. Duldet man ein Erheben der Knochengranulationen über das Niveau des Lappens hinaus, so hindern sie das Vorschreiten der Epidermis, und der Heilungsvorgang steht still.

Auch der zweite Verband kann einige Tage liegen bleiben, dann aber müssen die Verbände öfter gewechselt werden, und zwar alle drei oder zwei Tage, oder täglich, je nach den verschiedenen, sogleich zu schildernden Verhältnissen.

Bei jedem Verbandswechsel wird die Wundhöhle sorgfältig unter guter Beleuchtung austamponiert. In den Buchten und Winkeln der Tiefe nimmt man hierzu, etwa vom Ende der 2. Woche an, ganz kleine, 2—4 qcm grosse Gazeläppchen, weiter nach aussen Gazestreifen.

Je stärker die Granulationen wuchern, desto mehr müssen sie durch Ätzungen zurückgehalten werden, damit sie sich nicht über das Niveau des aufgewachsenen Gehörgangslappens erheben. Die Tamponade aller, namentlich der kleinen Buchten der Höhle soll vor allem gut drainieren, ferner Verwachsungen solcher Granulationen verhüten, die sich ohne Tamponade alsbald berühren würden. Niemals aber darf man mittelst fester Tamponade das Wachsen der Granulationen hindern wollen. Ein zu fester Tampon drainiert nicht; es kommt unter ihm zur Eiterverhaltung und zur Entzündung des unterliegenden Knochens. Der so verdorbene Untergrund liefert schlecht aussehende, sehr stark wuchernde Granulationen und duldet keine Überkleidung mit Epidermis. Man erkennt das daran, dass der allmählich vorschreitende Epidermisrand Halt macht, sich aufwulstet und wieder ganz verloren geht. Hier hilft oft nichts anderes als die gründliche Abschabung der kranken Stelle und lockere Tamponade. In manchen Fällen erholt sich der verdorbene Untergrund erst, wenn man die Tamponade ganz weglässt.

Von vornherein grundsätzlich alle Fälle ohne Tamponade zu behandeln, wie neuerdings empfohlen wurde, ist verkehrt: schlimme Erfahrungen mit dieser bequemen Art der Nachbehandlung zwingen uns, an der Tamponade festzuhalten.

Zeigt die neugebildete Epidermis aufgeworfene Ränder, oder neigt sie zur Mazeration, so bestreicht man sie täglich mit 1%iger Höllensteinlösung. Auch aufgeblasene Pulver schützen die Epidermis gegen Mazeration, namentlich Airol. Beim Verbandwechsel darf das noch haftende Airol nicht gewaltsam entfernt werden; die Epidermis schiebt sich darunter vor.

Bei heruntergekommenen, schlecht genährten und anämischen Kranken geht die Epidermisierung langsam von statten und bleibt oft still stehen, oder die gebildete Epidermis geht wieder verloren. In solchen Fällen hilft allein die Allgemeinbehandlung, geeignetenfalls mit Lebertran, Jod- und Eisenpräparaten oder Soolbädern.

Zur Beschleunigung der Überhäutung der Wundhöhle ist das Aufbringen Thiersch-

scher Kutisläppchen empfohlen worden. Wo der Untergrund gut ist, kommt man damit nicht viel schneller vorwärts, und wo er schlecht ist, haften die Läppchen nicht.

Die Epidermisierung der Wundhöhle pflegt in 5—7 Wochen, mitunter aber erst in 3 Monaten vollendet zu sein.

Der Einfluss der Operation auf das Gehör ist vor allem abhängig von der Art der vor der Operation vorhandenen Hörstörung. Schwerhörigkeit oder Taubheit durch Zerstörungen im Labyrinthe wird natürlich durch die Operation nicht gebessert. Wo die Hörstörung durch Veränderungen im schallzuleitenden Apparate bedingt ist, wird das Gehör nach der Operation in den meisten Fällen besser, infolge der Beseitigung aller pathologischen Produkte, die die Gehörknöchelchenkette fixiert und die Labyrinthfenster belastet hatten. Schon das Verschwinden einer entzündlichen oder hyperämischen Schwellung der Schleimhaut kann zur hörverbessernden Entlastung der Labyrinthfenster führen.

Da man beim Abmeisseln von Exostosen im Gehörgange (s. Kap. E. 11) gar nicht selten infolge der Meisselerschütterung eine mehrere Wochen dauernde Taubheit eintreten sieht (Verhämmerungstaubheit), so muss man sich wundern, dass ein solches Vorkommnis bei der Radikaloperation, bei der man es doch oft mit elfenbeinhartem Knochen zu tun hat, äusserst selten ist. Ich habe es nur einmal erlebt. Bei einer 30jährigen Frau, die beiderseits wegen Cholesteatom operiert werden musste, und die beiderseits ein relativ gutes Gehör hatte, trat völlige Taubheit ein nach der Aufmeisselung des zweiten Ohres, die 10 Tage nach der des ersten vorgenommen wurde. Die Taubheit verschwand in drei Wochen, und das Gehör war schliesslich beiderseits besser als vor den Operationen.

Wo die Epidermisierung der Paukenhöhle nicht vollständig wurde, und unbedeckte Schleimhaut zurückblieb, kann diese durch die Tube vom Rachen, oder von einer persistierenden Eiterung in den Cellulae tubariae aus wieder infiziert werden: „Tubenrezidive".

Nachträgliche Erkrankungen der auskleidenden Haut sind recht häufig; sie können sehr früh, aber auch zum ersten Male nach 5—6 Jahren und noch später auftreten. Die Epidermis schilfert sich dann in grossen Fetzen ab, die im Laufe der Zeit sich in der Höhle anhäufen, oder die Auskleidung der Höhle erkrankt, da sie, wie das ihr unterliegende Narbengewebe, schlecht ernährt ist, eitrig. Man findet dann harte Krusten an den Wandungen der Höhle; hebt man solche mit der Sonde ab, so zeigen sich eiternde Granulationen darunter. Solche Haut-Rezidive verraten sich nicht immer sogleich, erregen aber, wenn sie länger bestehen, stinkende Eiterung, sowie drückende und ziehende Gefühle im Ohre, und führen zu Drüsenschwellungen im Kieferwinkel und auf dem hinteren Rande des Warzenfortsatzes. Bisweilen verbergen sie sich hinter nachträglichen Knochenwucherungen, die namentlich vom „Sporn" ausgehen und in einzelnen Fällen die Höhle geradezu septieren können. Die Behandlung der Haut-Rezidive ist einfach, führt aber nicht immer schnell zum Ziele. Man entfernt die Krusten, indem man sie sorgfältig mit Sonden und Pinzetten abhebt. Gelingt das nicht leicht, so befeuchtet man sie mit Glyzerin und entfernt sie am nächsten Tage. Auf die wunde Stelle bläst man ein austrocknendes Pulver, am besten Airol. Ist die ganze Höhle verschmiert, so spült man sie sorgfältig aus und tamponiert mit trockener, oder in 2%iger Karbollösung befeuchteter Gaze. Muss man die Behandlung eines Hautrezidives dem Kranken überlassen, so geschieht sie am besten durch tägliches Ausspritzen mit abgekochtem Wasser und nachfolgender Alkoholeinträufelung.

Die Tuberkulose des Mittelohres und des Schläfenbeines.

Bei den durch die gewöhnlichen Eiterkokken verursachten Entzündungen des Mittelohres dringen, wie wir in den letzten Kapiteln auseinander gesetzt haben, die Krankheitserreger vom Nasenrachenraume auf dem Wege der Tube in die Paukenhöhle und ihre Nebenräume ein und können von da aus auch den Knochen infizieren. Natürlich kann aber auch das Schläfenbein auf dem Wege der Blutbahn infiziert werden. Auf dem Blutwege

infektionsfähige Diploë und Spongiosa durchsetzt in oft nicht geringer Ausdehnung den Warzenfortsatz (s. S. 275) oder umhüllt den Komplex der pneumatischen Hohlräume. Ein so zustande gekommener osteomyelitischer Herd wird dann leicht und schnell in die pneumatischen Hohlräume durchbrechen und damit die Paukenhöhle sekundär infizieren können. Wenn nun auch diese Möglichkeit sehr naheliegend erscheint, so fehlen uns doch sichere Beweise für ihr tatsächliches Vorkommen, soweit es sich um die Infektion mit den gewöhnlichen Eiterkokken handelt.

Anders ist es bei der Tuberkulose des Schläfenbeines und der Paukenhöhle. Hier kommt neben der tubaren Infektion auch die hämatogene vor, wie namentlich Barnick und Preysing auf Grund anatomischer, und Henrici auf Grund klinischer Untersuchungen nachgewiesen haben. Klinisch lässt es sich freilich nicht immer entscheiden, ob die Infektion auf dem Tuben- oder dem Blutwege zustande gekommen ist.

Finden wir in den gesamten Luftwegen keine „offene" Tuberkulose und erweist sich auch die exstirpierte Rachenmandel frei von Tuberkeln, so dürfen wir wohl die tubare Infektion ausschliessen (Henrici). Anders ist es, wenn die Rachenmandel tuberkulös ist oder eine „offene" Tuberkulose irgendwo in den Luftwegen besteht. Dann ist die tubare Infektion wahrscheinlich. Grimmer fand als verbindendes Glied zwischen einer tuberkulösen Rachenmandel und einer Schläfenbeintuberkulose Tuberkel in den submukösen und lymphatischen Bahnen längs der Tube. Aber auch das beweist nicht, dass die Verbreitung der Infektion vom Rachen zum Ohre erfolgt ist; es kann auch der umgekehrte Weg vorliegen.

Von den verschiedenen Formen, in denen die Mittelohr- und Schläfenbeintuberkulose vorkommt, seien hier die beiden häufigsten hervorgehoben.

1. Bei kleinen Kindern, mitunter auch noch im zweiten Jahrzehnt, selten später, können acute Mittelohr- und Schläfenbeineiterungen auftreten, die sich in Symptomen und Verlauf in keiner Weise von der gewöhnlichen, mit Knocheneinschmelzung im Warzenfortsatze komplizierten Otitis media unterscheiden. Auch bei der Operation sehen wir oft nicht das Geringste, was den Verdacht auf Tuberkulose erregen könnte, und erst die mikroskopische Untersuchung der entfernten Knochenteile oder der Impfversuch bringt die überraschende Aufklärung. Bisweilen erweckt allerdings der Operationsbefund Verdacht durch Vorhandensein von kleinen graugelblichen Knötchen in den erweichten spongiösen Knochenteilen oder auf Dura und Sinus. Auch das als Caries necrotica beschriebene Vorkommen von halbentkalkten Knochentrümmern zwischen den Granulationen im Warzenfortsatze spricht für Tuberkulose. Der stark positive Ausfall der Pirquetschen Kutanreaktion spricht bei kleinen Kindern mit Ohreiterung für die tuberkulöse Genese dieses Leidens.

Bei frühzeitiger operativer Beseitigung des Krankheitsherdes, die wie bei einer gewöhnlichen akuten Mastoiditis ohne Eröffnung und Ausräumung der Paukenhöhle vorgenommen wird, ist die Prognose solcher Fälle gar nicht schlecht: die Heilung kann schnell und gut mit Ver-

schluss der Trommelfellperforation und normalem Gehöre erfolgen, wie bei einer gewöhnlichen Eiterkokkenmastoiditis.

In drei solchen Fällen sah ich, wie es auch bei der gewöhnlichen Mastoiditis vorkommt, nach zwei bzw. drei Jahren eine eitrige Entzündung des Narbengewebes auftreten. Dieses wurde ausgeschabt und frei von Tuberkulose gefunden; die Tuberkulose war also geheilt geblieben, und die Rezidive waren nur die Folge einer erneuten Eiterkokkeninfektion.

So günstig ist der Verlauf und Ausgang natürlich nicht immer. Bisweilen erfolgt die Heilung langsam, und die Operationswunde muss wiederholt ausgeschabt werden. Gute Ernährung, Freiluftbehandlung und Soolbäder erweisen sich dabei nützlich.

Ist die Knochenerkrankung erkennbar über die Grenzen des Warzenfortsatzes fortgeschritten, so hat sich das operative Vorgehen diesen Verhältnissen möglichst anzupassen; eventuell ist die Eröffnung und Ausschabung sämtlicher Mittelohrräume nötig. Bisweilen finden wir den Prozess bereits auf Teile übergegangen, die wir nicht ohne weiteres angreifen können, z. B. auf das Kiefergelenk oder den Canalis caroticus.

Häufig und oft frühzeitig ist der Facialis gelähmt.

Vom Übergreifen der Tuberkulose auf Labyrinth und Schädelinhalt haben wir in den Kapiteln E 6 und 10 das Nötige zu sagen.

Ist die Zerstörung bis zum Canalis caroticus fortgeschritten, so erfolgt bisweilen der Tod durch Ruptur der Carotis und Verbluten aus dem Ohre.

Manche der Kranken gehen an Miliartuberkulose zugrunde.

2. Für sicher tubaren Ursprunges hält man eine wohlcharakterisierte Form der Mittelohrtuberkulose, die in Anschluss an Lungentuberkulose, meist im Endstadium derselben, beobachtet wird.

Bei den abgemagerten Kranken ist das pharyngeale Tubenostium infolge des Fettschwundes in seiner Nachbarschaft besonders weit (Ostmann), und das Eindringen infektiöser Sputumteilchen beim Husten wird dadurch erleichtert.

Diese Art der tuberkulösen Mittelohrinfektion unterscheidet sich von den gewöhnlichen Eiterinfektionen und auch von der oben geschilderten acuten Tuberkulose des Mittelohres der kleinen Kinder vor allem durch das schmerzlose Eintreten der Ohreiterung. Die Kranken bemerken eines Tages mässiges Ohrensausen, geringe Feuchtigkeit im Gehörgange und das Durchziehen von Luft durch das Ohr beim Schneuzen.

Bei der Untersuchung findet man im Gehörgange geringe Mengen eines dünnflüssigen oder zäh-schmierigen Sekretes, das manchmal mit spärlichen käsigen Massen untermischt ist. Das Trommelfell erscheint nur ganz im Anfange leicht diffus gerötet, bald aber graugelblich infiltriert und an einer oder auch mehreren Stellen, zumeist in seiner unteren Hälfte, durchlöchert. Dieses Auftreten multipler Trommelfell-Perforationen bildet ein weiteres Unterscheidungsmerkmal von den gewöhnlichen Ohreiterungen, bei denen fast immer nur eine Perforation vorkommt. Die Löcher vergrössern sich in wenigen Tagen und konfluieren, so dass alsbald der grösste Teil des Trommelfelles verschwunden ist. Der Ausfluss wird bald übelriechend und lässt sich auch bei sorgfältiger Reinigung oft nicht ganz aus dem Ohre entfernen, sondern haftet an den Wandungen der Paukenhöhle, die ebenfalls grauweiss oder graugelb und gequollen aussehen, fest. Bei vorsichtiger Sondierung findet man hier und da an den Paukenhöhlenwandungen, namentlich an der Labyrinthwand, entblössten rauhen Knochen. Selten — dies ist ein weiteres Charakteristikum — sprossen an den rauhen Stellen Granulationen auf, erreichen aber niemals grösseren Umfang. Unter fortbestehender stinkender Eiterung nimmt das Sausen zu, und das Gehör wird durch ein

frühzeitiges Übergreifen der Entzündung auf das Labyrinth (s. Kap. E. 6) schnell und auffallend stark herabgesetzt. Dazu kommt viel häufiger als bei nicht tuberkulösen Eiterungen eine Lähmung des Nervus facialis. Dieser Zustand besteht selten lange, da der Tod in der Regel bald infolge der Lungenschwindsucht eintritt.

Erfolgt der Tod nicht bald, so kann die Zerstörung von der Schleimhaut in grosser Ausdehnung auf den Knochen übergehen. Ausser den oberflächlichen Nekrosen an den Paukenhöhlenwandungen findet man dann in der Regel Zerstörungen an den Gehörknöchelchen; in den pneumatischen Nebenräumen der Paukenhöhle zerfällt die Schleimhaut, und der Knochen findet sich an zahlreichen Stellen kariös, mit blassem, oft missfarbigem Granulationsgewebe oder käsigen Massen durchsetzt. Dazwischen liegen mikroskopische Knochentrümmer, und bei rasch fortschreitender Zerstörung findet man auch grössere Sequester in den durch die fortschreitende Ulzeration vergrösserten Hohlräumen. Die Labyrinthkapsel wird in der Regel nur an zirkumskripten Stellen zerstört, namentlich findet man Fisteln an den der Antrumwand anliegenden Teilen der Bogengänge (siehe Labyrintheiterungen).

Fig. 197.
Mastoiditis tuberculosa. Erklärung im Texte.

Sehr eigentümlich ist bei diesen Zerstörungen die mangelhafte Reaktion von seiten der angrenzenden gesunden Teile. Die üppige Granulationsbildung im Knochen, die wir sonst bei den Einschmelzungsprozessen im Schläfenbeine finden, und eine lebhafte demarkierende Entzündung, wie sie die grossen, nach Scharlachotitis entstehenden Sequester zu umgeben pflegt, findet man bei dieser Form der Schläfenbeintuberkulose nicht. Auch wo die Erkrankung des Knochens aussen bis zum Periost und innen bis zur Dura vordringt, durchlöchert sie zwar die äussere Knochenschale des Warzenfortsatzes und die Lamina vitrea oft siebförmig, ja zerstört sie in grosser Ausdehnung (s. Fig. 197), ohne dass es jedoch danach zu subperiostalen und extraduralen Abszessen zu kommen pflegt, die wir bei der nicht tuberkulösen Mastoiditis so oft sehen. Darum wird die Ausdehnung der Zerstörung im Schläfenbeine in diesen Fällen klinisch oft nicht erkannt. Der Tod erfolgt in der Regel auch bei ausgedehnter Beteiligung des Schläfenbeines und des Labyrinthes nicht durch intrakranielle Komplikationen, sondern durch die Lungenerkrankung.

Die Diagnose dieser Form der Ohr- und Schläfenbeintuberkulose ergibt sich aus den im vorstehenden ausführlich geschilderten Abweichungen von den entsprechenden nicht tuberkulösen Formen in der Regel mit Leichtigkeit, auch wenn, wie so häufig, der Nachweis von Tuberkelbazillen im Ohreiter nicht gelingt, oder wenn es fraglich erscheint, ob die gefundenen Bazillen nicht vielleicht Smegmabazillen sind.

Was die Therapie betrifft, so wird wohl niemand zweifeln, dass bei dieser Form der Mittelohr- und Schläfenbeintuberkulose schwere operative Eingriffe selten in Frage kommen. Der Tod durch die fortschreitende Lungenerkrankung ist ja meist bald zu erwarten, die Kranken haben keine Schmerzen, und es ist nicht einmal Aussicht vorhanden, dass eine Operation das Gehör bessern könnte. Eine regelmässige Reinigung des Ohres durch vorsichtiges Ausspritzen des Gehörganges, sowie der Abschluss des Ohres durch Einführen eines sterilen Watte- oder Gazepfropfens hält den Gestank meist in erträglichen Schranken. Antiseptische Mittel, namentlich Sublimat oder Karbolsäure, dem Spritzwasser zuzusetzen, empfiehlt sich nicht, da durch Abfluss der Lösung durch die erweiterte Tube in den Rachen Vergiftungen vorkommen könnten. Dagegen leisten Wasserstoffsuperoxyd in starker Verdünnung und Einblasen von Borsäure- oder Jodoformpulver gute Dienste. Das Bedecken des Ohres mit einem Okklusivverband ist bei starker Sekretion nötig, denn es schützt die Finger, das Bett und die Wohnung des Kranken vor Verunreinigung mit bazillenhaltigem Eiter. Dass hierauf geachtet wird, ist gerade so notwendig wie das Unschädlichmachen der Sputa.

Die Aktinomykose des Mittelohres und des Schläfenbeines.

Die vom Ober- und Unterkiefer ausgehende Aktinomykose verbreitet sich bisweilen in der äusseren Haut bis in den membranösen Teil des Gehörganges hinein (eigene Beobachtung). Die Aktinomykose-Infektion der Paukenhöhle und das Weiterschreiten der Erkrankung von da in den Warzenfortsatz ist nur sehr selten beobachtet worden.

In einem Falle von Majocchi hatte sich der aktinomykotische Prozess zuerst in der Lunge entwickelt und war dann im Mittelohre aufgetreten. Die Infektion des Mittelohres ist wahrscheinlich auf dem Wege der Tube erfolgt. Es kam zu einer Aktinomykose des Schläfenbeines, die schliesslich auf die Meningen überging und im Kleinhirn zur Abszessbildung führte. In einem von Zaufal mitgeteilten Falle scheint die Infektion primär in der Paukenhöhle erfolgt zu sein, wenigstens liess sich keine der gewöhnlichen Einwanderungsstellen des Pilzes nachweisen. Die Krankheit verlief im Schläfenbeine ähnlich wie ein akuter Einschmelzungsprozess und verbreitete sich von da auf die seitliche Hals- und die Nackengegend.

Die spärliche Kasuistik gestattet noch nicht, das Krankheitsbild der Ohr- und Schläfenbeinaktinomykose in zuverlässiger Weise zu schildern. Wie bei den anderweitigen Aktinomykosen besteht auch hier die Behandlung in möglichster Beseitigung des Krankhaften und einer gründlichen Jodkalikur.

Die Tumoren des Schläfenbeines[1]).

Das Cholesteatom.

Wir haben auf S. 320—322 das „Pseudo-Cholesteatom" des Mittelohres als Folge einer Epidermiseinwanderung in eiternde Mittelohrräume ausführlich beschrieben und darauf hingewiesen, dass die von diesem Prozesse gelieferten tumorartigen Epidermismassen mitunter weder klinisch noch anatomisch von einem wahren Cholesteatome unterschieden werden können.

Das wahre Cholesteatom des Schläfenbeines ist, ebenso wie das des Stirnbeines, des Hinterhauptbeines, des Unterkiefers und der dem Schläfenbein anliegenden Teile der Pia mater, eine heteroplastische Neubildung, deren Beginn in die Embryonalzeit

[1]) Die Granulome der Paukenhöhle sind auf S. 322 besprochen. Über die Exostosen des Gehörganges s. u. Kap. E. 11.

fällt. Es hat zwar genetisch gar nichts mit einer Ohreiterung zu tun, wird aber — aus unten zu erörternden Gründen — fast immer frühzeitig durch eine solche kompliziert.

Dass wahre und Pseudo-Cholesteatome im Ohre und Schläfenbeine vorkommen, wird von allen massgebenden Autoren anerkannt. Die Meinungen gehen nur darin auseinander, wie oft man den einen und wie oft den anderen Prozess findet. Trotzdem werden die beiden genetisch verschiedenen Zustände in den Lehr- und Handbüchern der Ohrenheilkunde oft nicht genügend auseinander gehalten.

Der ursprüngliche Sitz des wahren Schläfenbeincholesteatoms ist verschieden. Mehrfach hat man seinen Beginn im hinteren oberen Winkel des Schläfenbeines, nahe der Stelle, wo Schläfen-, Hinterhaupt- und Scheitelbein zusammenstossen, festgestellt (Erdheim). Man findet es aber auch im Kuppelraume, im Antrum, oder in der Schläfenschuppe. Bei seinem Wachstume schiebt es sich nach den Stellen des geringsten Widerstandes hin und füllt so meist bald die grossen lufthaltigen Hohlräume, namentlich das Antrum.

Sobald es in das Antrum, in die Paukenhöhle oder auch nur in irgend einen pneumatischen Hohlraum des Schläfenbeines hineinragt, kann es von jeder Mittelohrentzündung her infiziert werden und dann, als günstiger Nährboden, die Entzündungserreger beherbergen und zur Vermehrung bringen.

Aus dem Gesagten ist leicht zu ersehen, dass die Differentialdiagnose gegenüber dem Pseudocholesteatome auf grosse Schwierigkeiten stossen kann. Das wird aber wohl dem Kranken kaum Nachteil bringen, da wir in den zweifelhaften Fällen gegen das wahre Cholesteatom in der gleichen Weise operativ vorgehen müssen, wie bei den schwereren Fällen der Otitis media desquamativa.

Karzinom. Sarkom.

Der primäre Krebs des Mittelohres zeigt zwei überraschende Besonderheiten. Erstens tritt er fast immer in Gestalt des typischen Hornkrebses (Kankroid) auf, obwohl die normale Mittelohrschleimhaut nur Zylinder- bzw. einschichtiges Plattenepithel trägt, und zweitens geht ihm fast ausnahmslos eine vieljährige Mittelohreiterung voraus. Halten wir aber diese beiden Besonderheiten zusammen, so wird uns die erste sofort durch die zweite verständlich: im Verlaufe der Eiterung kommt es zur Einwanderung epidermoidalen Epithels in das Mittelohr (s. S. 320), und von diesem aus erfolgt dann die Kankroidbildung (Kümmel, Sturm). Es ist das ganz derselbe Vorgang, wie er gelegentlich in der Tiefe alter Fisteln an Extremitätenknochen beobachtet wird; auch hier wächst Epidermis in die Fistel hinein, gelangt bis tief in die eiternde Knochenhöhle und kann da zur Bildung eines Plattenepithelkrebses („Fistelkarzinom") führen.

Das Sarkom tritt im Mittelohre meist als Rund-, Spindelzellen- und Myxosarkom auf. Die letztere Form findet sich vorzugsweise bei kleinen Kindern. Auch Melanosarkome und Mischformen sind im Mittelohre beobachtet.

Infolge der häufigen Komplikation der Karzinome und Sarkome mit Ohreiterung treten nicht selten Erscheinungen auf, die zunächst den Anschein erwecken, als ob es sich lediglich um eine der gewöhnlichen Eiterungen des Ohres und des Schläfenbeines handele. Im Gehörgang und in der Paukenhöhle können ulzerierende Tumoren, nament-

lich Karzinome, sehr leicht Granulationswucherungen und Polypen vortäuschen, und selbst bei der mikroskopischen Untersuchung entfernter Massen kann die Diagnose lange Zeit unklar bleiben. Karzinomatöse Wucherungen verraten sich manchmal durch eine blumenkohlartige Gestalt und durch starke Blutungen bei der leisesten Berührung. In der Regel gehen sie mit Schmerzen einher, die heftiger und andauernder sind, als wir sie bei einfachen Knocheneiterungen beobachten. Durchwuchert ein bösartiger Tumor die Corticalis des Warzenfortsatzes und verbreitet sich unter der Haut, so kann er zu Schwellungen führen, die, wie die gewöhnlichen Infiltrationen und Abszesse an dieser Stelle, die Ohrmuschel vom Kopfe abdrängen; ja die weichen Sarkome, die am häufigsten bei kleinen Kindern beobachtet werden, können hier eine Fluktuation vortäuschen. Ferner lässt auch die bei Tumoren häufig hinzukommende Facialislähmung leicht an eine gewöhnliche Schläfenbeineiterung denken. Selbst bei Operationen wird das Schläfenbeinkarzinom mitunter nicht sogleich erkannt, da es in den pneumatischen Hohlräumen oft zerfallen ist, und da der von ihm zerstörte Knochen dann ähnlich aussehen kann, wie bei der tuberkulösen Caries necrotica. Nach der Operation verrät sich indessen die Natur des Leidens in der Regel bald durch jauchigen Zerfall auf dem Grunde der Operationshöhle.

Der Verdacht auf eine bösartige Neubildung erscheint besonders dann gerechtfertigt, wenn das Krankheitsbild in irgendeiner Weise von den oben geschilderten Krankheitsbildern der eitrigen Erkrankungen des Schläfenbeines abweicht, und namentlich, wenn der Zerstörungsprozess auf Teile übergreift, die bei den einfachen eitrigen Erkrankungen des Schläfenbeins nicht befallen zu werden pflegen. Findet man z. B. bei kleinen Kindern neben Zeichen einer Erkrankung des Warzenfortsatzes Zerstörungen der vorderen Gehörgangswand und des Kiefergelenkes, so ist, wenn es sich nicht um Tuberkulose handelt, der Verdacht auf Sarkom gerechtfertigt. In einem solchen Falle sah ich den Tumor bis zur hinteren und seitlichen Schlundwand durchwuchern, wo er unter der Schleimhaut fluktuierte wie ein Retropharyngealabszess.

Leichter als bei primären Schläfenbeintumoren ist natürlich die Differentialdiagnose gegenüber der Mastoiditis, wenn es sich um eine metastatische Geschwulst handelt, oder wenn der Tumor erst von Nachbarteilen auf das Schläfenbein übergegriffen hat. —

Als Kuriosum mag noch erwähnt werden, dass einer der seltensten Tumoren, das Chlorom, sich in mehr als der Hälfte aller bisher beobachteten Fälle neben anderen Lokalisationen auch im Schläfenbeine fand (Körner), und also relativ der häufigste Schläfenbeintumor ist.

Hysterische Hyperästhesie des Warzenfortsatzes nach überstandener Otitis und Mastoiditis (sogenannte Knochenneuralgie des Warzenfortsatzes).

Anämische Frauen und Mädchen klagen bisweilen nach einer vorhergegangenen, oft sehr geringfügigen Mittelohrerkrankung, oder nach einer tadellos geheilten Operation am Warzenfortsatze über jahrelange, qualvolle Schmerzen in der Tiefe des Ohres und im Warzenfortsatze, ohne dass sich auch die geringste entzündliche Reizung der Paukenhöhle oder des Knochens nachweisen lässt. Zu diesem spontanen Schmerze gesellt sich mitunter eine Druckempfindlichkeit am vorderen Rande oder auf der Spitze des Warzenfortsatzes. Manchmal kommt der Schmerz anfallsweise, manchmal auch besteht er Tag und Nacht.

Verschiedene Hypothesen sind aufgestellt worden, um diese eigentümlichen Schmerzen zu erklären. Man hat an eine Reizung des Ganglion Gasseri durch Osteophytenbildung am Felsenbeine gedacht, ferner geglaubt, dass es sich um einen mit Schmerzen einhergehenden Sklerosierungsprozess handele, und schliesslich vermutet, dass die Schmerzen durch ent-

zündliche Schwellung und Einklemmung der Schleimhautauskleidung in den restierenden Rudimenten pneumatischer Hohlräume entständen.

Aller dieser Annahmen bedürfen wir nicht, um die Schmerzen zu erklären. Es handelt sich vielmehr stets um hysterische Beschwerden.

Wiederholt habe ich die Schmerzen auftreten sehen bei Patientinnen, die einmal eine leichte Mittelohrerkrankung gehabt hatten und dabei durch Schilderung der möglichen schweren Folgen eines solchen Leidens geängstigt, oder denen gar die prämonitorischen Zeichen einer schweren Folgeerkrankung der Ohreiterung genau beschrieben worden waren. Ferner habe ich niemals andere lokale oder allgemeine Zeichen einer Hysterie dabei vermisst. (Vgl. die Rostocker Dissertationen von Richard Krieger, 1906, und Hugo Dierling, 1908.)

Es ist empfohlen worden, in solchen Fällen, auch wenn man die Überzeugung hat, dass keine Eiterung in der Tiefe besteht, den Warzenfortsatz aufzumeisseln. Es sollen damit glänzende Erfolge erzielt worden sein, die man auf die verschiedenste Art erklärt hat (Trennung der durch verhärtete Knochensubstanz komprimierten Nerven, Wirkung der Operation als kräftiges Revulsivum, für die Heilung günstige Veränderung der Ernährungsverhältnisse im Knochen durch die Blutung usw.). Wahrscheinlich hat aber in den geheilten Fällen die Operation geradeso gewirkt, wie Scheinoperationen auch bei anderen hysterischen Erkrankungen wirken können.

In einem Falle, in dem ich dem fortwährenden Drängen des Hausarztes zur Operation nachgab, wurden die Schmerzen nach der Operation nur noch stärker. Ebenso ging es in einem anderen Falle, der von einem Chirurgen aufgemeisselt wurde, nachdem ich die Operation abgelehnt hatte. Auch andere haben die gleiche Erfahrung gemacht.

Die Otalgia nervosa (irradiierter Ohrschmerz).

Als Otalgia nervosa bezeichnen wir einen dauernd oder anfallweise auftretenden Schmerz, der zwar vom Kranken in die Tiefe des Ohres verlegt, aber nicht durch eine Ohrerkrankung verursacht wird.

Wir finden dieses Leiden recht häufig, besonders bei Kindern und jungen Leuten. Die Ursache ist stets eine schmerzhafte Affektion, die ihren Sitz in der Mundhöhle, im Schlunde oder Kehlkopfeingange hat. Von hier aus wird der Schmerz durch Vermittlung zahlreicher Nervenanastomosen in den Gehörgang oder in die Paukenhöhle verlegt (Irradiation), und entweder nur hier oder auch gleichzeitig an der kranken Stelle verspürt.

Die Otalgie kommt vor bei Zungenkrebs, bei Zungenrandgeschwüren infolge von Verletzung an scharfen Zahnresten, bei Krebs und Tuberkulose der Epiglottis, bei allen Arten von Anginen, bei Pfröpfen in den Gaumenmandeln, bei Phlegmone peritonsillaris, bei Pharyngitis lateralis und Herpes pharyngis, ferner bei Karies der unteren, sehr selten der oberen Backenzähne, sowie beim Durchbruche von Weisheitszähnen.

Der Ohrschmerz zeigt sich auf der Seite, wo die ursächliche Affektion sitzt, und nur dann auf beiden Seiten, wenn die Ursache beiderseitig oder median (Epiglottis) gelegen ist.

Die Diagnose gründet sich auf den Ausschluss entzündlicher Krankheiten des Gehörganges, der Paukenhöhle und des Kiefergelenkes in Verbindung mit dem Nachweise einer der genannten Ursachen.

Die Therapie beschränkt sich auf die Beseitigung der Ursache nach den an anderen Stellen gegebenen Anweisungen, bzw. auf die Extraktion eines schuldigen Zahnes.

Die Krämpfe der Binnenmuskeln des Ohres.

Eine krampfhafte Kontraktion des M. tensor tympani begleitet physiologischerweise das Gähnen und führt eine momentane Schwerhörigkeit durch Spannung der Gehörknöchelchenkette herbei. Bisweilen kommen isolierte klonische Krämpfe des Tensor vor, die ein dumpfes, flatterndes Geräusch, wie von einer in starkem Winde flatternden Fahne hervorrufen. Der Kranke fühlt dabei die rapiden Trommelfellbewegungen, die auch otoskopisch sichtbar sein können. Das Flattern erfolgt 1—5 mal schnell hintereinander und wiederholt sich in kurzen, unregelmässigen Zwischenräumen (Selbstbeobachtung d. Verf.).

Über die Krämpfe im M. stapedius, sowie über die Lähmung dieses Muskels bei der Lähmung des ihn versorgenden Nervus facialis, sind die Angaben unsicher und widersprechend. Bei willkürlicher stärkster Kontraktion des M. orbicularis palpebrarum hört man ein hohes, zischendes Geräusch, das nach der landläufigen Ansicht durch eine Mitbewegung des M. stapedius zustande kommen soll. Diese Erklärung ist nicht richtig; es handelt sich vielmehr um ein zum Ohre fortgeleitetes Muskelgeräusch, das durch die unvermeidliche Mitkontraktion von Schlund- und Kaumuskeln in diesen entsteht.

Über die Krämpfe der Tubenmuskulatur s. S. 182 und 272.

Verletzungen des Schläfenbeines und der Paukenhöhle.

Die Einbettung der Paukenhöhle und des Labyrinthes in das Schläfenbein hat zur Folge, dass Brüche dieses Knochens sowohl Paukenhöhle als Labyrinth schädigen können. Zur Vermeidung unnötiger Wiederholungen sollen deshalb die Mittelohrschädigungen durch Schläfenbeinbrüche im Kap. E. 6 zusammen mit den Labyrinthschädigungen aus gleicher Ursache beschrieben werden.

Diejenigen Verletzungen, welche das Trommelfell gewöhnlich allein, bisweilen aber auch zugleich die Paukenhöhle betreffen, kommen bei den Krankheiten des Trommelfelles im Kap. E. 12 zur Besprechung.

Von sonstigen Verletzungen der Paukenhöhle und des Warzenfortsatzes verdient zunächst

der Bluterguss in die Paukenhöhle (Haematotympanum)

Erwähnung. Anlass zu einer solchen Blutung können natürlich alle Verletzungen geben, welche die Paukenhöhle betreffen, namentlich Schädelbasisbrüche. Aber auch bei heftigem Husten, besonders Keuchhusten, oder bei gewaltsamen Lufteintreibungen durch die Tube, die zur Zerreissung pathologischer Stränge und Verwachsungen führen, können Schleimhautgefässe verletzt werden und Ekchymosen, sowie freie Blutergüsse in die Paukenhöhle auftreten. Im letzteren Falle erscheint das Trommelfell abgeflacht oder leicht vorgewölbt und lässt, wenn es dünn ist, das Blut dunkelblau durchschimmern. Ist das Trommelfell ver-

dickt oder getrübt, so kann man sich über die Art des Ergusses täuschen. Die Symptome sind die gleichen, wie bei einem fieberlos verlaufenden Paukenhöhlenexsudate.

Wie die Ekchymosen werden auch die freien Blutergüsse der Paukenhöhle reaktionslos resorbiert, wenn keine Infektion hinzutritt. Vereitern sie, so ist die Behandlung die gleiche wie bei einer akuten Mittelohrentzündung.

Auch bei Erdrosselten und Erhängten sind Blutungen in die Paukenhöhle beobachtet worden.

Luftgeschwülste auf dem Warzenfortsatze.

Hat eine Schläfenbeinfraktur den Warzenfortsatz betroffen, so kann Luft aus den pneumatischen Hohlräumen unter die Haut gelangen und sich im Zellgewebe ausbreiten (Hautemphysem).

Ein spontaner Luftaustritt aus den Hohlräumen des Warzenfortsatzes unter das Perikranium kann dieses in grosser Ausdehnung vom Knochen abheben (Pneumatocele supramastoidea). Unter welchen Verhältnissen dieses sehr seltene Ereignis eintritt, ist noch nicht genügend aufgeklärt.

5. Die sogenannte Otosklerose.

Als Otosklerose hat man einen schleichend in Erscheinung tretenden Zustand bezeichnet, dem nach den Untersuchungen von Katz, Politzer, Habermann, Bezold, Scheibe, Siebenmann, Brühl, Manasse u. a. folgende anatomische Veränderungen zugrunde liegen:

1. knöcherne Fixation des Steigbügels im Vorhoffenster;

2. Spongiosierung der Labyrinthkapsel, d. h. Durchsetzung des das Labyrinth umhüllenden kompakten Knochens mit osteoidem Gewebe und schliesslich mit Spongiosa, namentlich in der Nähe des Vorhoffensters;

3. degenerativ-atrophische Prozesse im Cortischen Organe, im Ganglion spirale und im Stamme des Nervus acusticus.

Diese dreierlei Veränderungen finden sich bald in verschiedenem Grade ausgebildet, bald fehlt die eine oder die andere; wir sind deshalb zurzeit noch nicht imstande, eine derselben als die wesentliche oder als die primäre zu bezeichnen.

Die Schleimhaut der Paukenhöhle und der Tube, sowie das Trommelfell der an Otosklerose Leidenden sind meist völlig normal; doch findet man bisweilen dabei auch Tubenstenose mit Hyperplasie und Versteifung der bindegewebigen Grundlage der Paukenhöhlenschleimhaut von der Art, wie wir sie als Folge chronischer Tubenstenosen bzw. als Residuen abgelaufener Mittelohrentzündungen kennen gelernt haben. Ob diese Prozesse in irgendeinem Zusammenhange mit den Knochen- und Nervenveränderungen stehen oder nur zufällige Komplikationen darstellen, entzieht sich noch unserer Kenntnis.

Jedenfalls ist für einen so komplizierten Prozess der Name Otosklerose, der aufkam, als man das Wesentliche der Erkrankung noch in der knöchernen Stapesankylose sah, nicht mehr ausreichend. Auch die von Manasse gewählte Bezeichnung Ostitis chronica metaplastica der Labyrinthkapsel lässt die Nervenveränderungen noch ausser Betracht.

Über die Ätiologie dieses merkwürdigen Leidens gibt uns der anatomische Befund keinen brauchbaren Aufschluss.

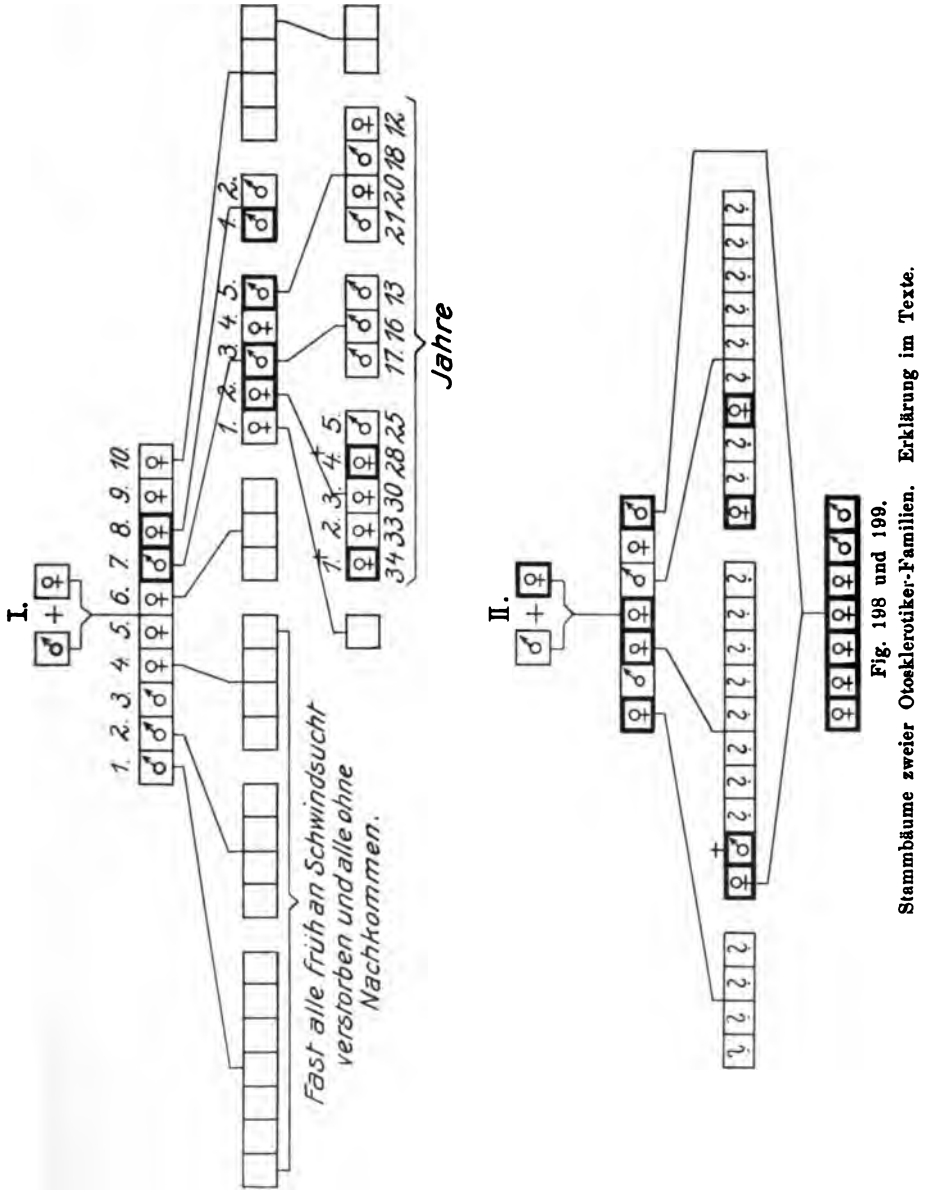

Fig. 198 und 199.
Stammbäume zweier Otosklerotiker-Familien. Erklärung im Texte.

Früher glaubte man, dass der hyperostotische Prozess am Vorhoffenster, der zur knöchernen Ankylose der Steigbügelsymphyse führt, der Ausdruck einer Periostitis ossificans sei, die durch eine Mittelohrentzündung angeregt werde. Da aber in den meisten Fällen die Mittelohrschleimhaut völlig normal ist, hat man diese Annahme aufgegeben.

Dann hat man die Syphilis als Ursache beschuldigt, aber nur in wenigen Fällen ist der Ausfall der Wassermannschen Reaktion positiv.

Das Leiden befällt häufig durch mehrere Generationen hindurch mehrere oder viele Mitglieder ein- und derselben Familie, ist also erblich. Unter den Geschwistern der Befallenen, bei ihren Eltern, Grosseltern, Urgrosseltern und den Geschwistern von allen diesen begegnen wir sehr oft mehreren, manchmal sogar vielen gleichartigen Fällen, so dass das Leiden von solchen Schwerhörigen geradezu als ihre Familienkrankheit bezeichnet wird. Meist geht die Vererbung ohne Überspringen einer Generation von einem der Eltern auf eins oder mehrere der Kinder über, und zwar sowohl vom Vater als von der Mutter auf Söhne wie Töchter.

Fig. 198 zeigt den Stammbaum einer solchen „Otosklerosenfamilie" aus meiner Beobachtung. Der Stammbaum Fig. 199 ist einer Mitteilung von Hammerschlag entnommen; dieser ist wichtig, denn er zeigt unter anderem, dass alle sieben aus der Ehe eines Otosklerotikers mit seiner ebenfalls otosklerotischen Nichte stammenden Kinder schwerhörig geworden sind. In den Stammbäumen sind die von mir, bzw. von Hammerschlag durch eigene Untersuchung festgestellten Otosklerosen mit + bezeichnet, und alle Schwerhörigen der betr. Familien sind durch stark umrandete Quadrate hervorgehoben.

Da nun einerseits die Vererbbarkeit der Otosklerose über jeden Einwand erhaben ist, und andererseits nach der Vererbungslehre erworbene Krankheiten nicht vererbt werden können, ist die Otosklerose gar keine Krankheit im gewöhnlichen Sinne (Körner). Ein Befund von Siebenmann scheint diese Schwierigkeit in der ätiologischen Auffassung aus dem Wege zu räumen. Siebenmann hat nämlich gezeigt, dass die Spongiosierung stets an der Grenze der enchondral gebildeten primären Labyrinthkapsel und des sekundär vom Periost aus angelagerten Bindegewebsknochens beginnt, und demgemäss als die letzte Phase eines abnormen postembryonalen Wachstumsprozesses aufzufassen ist. Dass ein solcher vererbbar sein kann, steht im Einklange mit der Vererbungslehre und findet ein Analogen in der ebenfalls vererbbaren Ex- und Hyperostosenbildung im Gehörgange (s. u.), die auch einen abnormen postembryonalen Wachstumsvorgang darstellt. Freilich ist diese Auffassung noch nicht gesichert und erklärt auch nicht die Genese der mit den Knochenveränderungen oder gar schon vor ihnen eintretenden Veränderungen im Hörnerven und seinen Endorganen. Diese können aber als das Resultat eines degenerativen und als ebenfalls vererbbaren Vorganges aufgefasst werden. Hammerschlag hat die Otosklerose mit der kongenitalen Akustikusatrophie in Parallele gestellt, bei der sich bisweilen auch die für die „Otosklerose" „typischen" Spongiosierungen in der Labyrinthkapsel finden, und die sicher einen degenerativen Vorgang darstellt.

Die kongenitale Akustikusatrophie ist nach Hammerschlag sicher vererbbar, weil sie in den betroffenen Familien mit anderen pathologischen Zuständen wechselt, die wir als ebenfalls in einer fehlerhaften Keimesanlage begründet ansehen dürfen. Sollte sich das gleiche auch häufig in den „Otosklerosenfamilien" nachweisen lassen, so würde es die Auffassung von Hammerschlag noch mehr stützen. In den von mir genauer beobachteten acht „Otosklerosenfamilien" habe ich andere vererbbare Zustände neben der Otosklerose nicht nachweisen können.

Das Leiden pflegt von den Kranken selten im ersten und auch noch nicht sehr häufig im zweiten Lebensdezennium bemerkt zu werden. Gewöhnlich kommen die Befallenen erst in einem Alter von etwa 20 oder mehr Jahren zum Arzte, wenn schon eine recht erhebliche Hörstörung besteht, deren Beginn weit zurückliegt und nicht mehr genau festgestellt werden kann. Selten wird nur ein Ohr befallen, meist sind es beide, wenn auch oft in verschiedenem Grade.

Mit der Schwerhörigkeit zugleich, oder schon vor ihr pflegen sich subjektive Ohrgeräusche verschiedener Art und Stärke einzustellen. Das Gehör nimmt stetig, aber langsam ab; manchmal hält es sich auch jahrelang auf nahezu gleicher Höhe, kann aber plötzlich stark herabgehen. Dies geschieht bisweilen in der Pubertätszeit, bei Frauen oft in der Schwangerschaft oder im Wochenbette. Zur völligen Taubheit kommt es indessen selten.

In vielen Fällen fehlen objektive Befunde an den Trommelfellen und in den Tuben gänzlich; wo solche vorhanden sind, lässt es sich nicht erkennen, ob sie eine zufällige Komplikation der Otosklerose darstellen, oder in irgend einem dunkeln ätiologischen Zusammenhange mit ihr stehen. Nur in einzelnen Fällen, namentlich im Beginne des Leidens, findet sich auch ein sichtbares Zeichen, nicht am Trommelfelle, sondern hinter demselben, eine Hyperämie der Labyrinthwand der Paukenhöhle, die durch das Trommelfell, da wo es der Labyrinthwand am nächsten kommt, am Promontorium, rötlich durchschimmert.

Der wechselnde Charakter der Hörstörung wird uns durch die verschiedenen anatomischen Veränderungen verständlich. Haben wir es vorzugsweise mit der Fixierung des Steigbügels zu tun, so trägt die Hörstörung den Charakter einer Behinderung in der Schallzuleitung zum Labyrinthe und zeigt die Symptome einer solchen mitunter in reinster Form (Bezold): die Stimmgabel wird durch die Kopfknochen besser und länger gehört als durch die Luft, durch die Kopfknochen sogar länger als beim Normalhörigen, und die Wahrnehmung der tiefsten Töne ist mehr beeinträchtigt, als die in der Mitte der Skala oder an ihrem oberen Ende gelegenen. Ist jedoch der schallwahrnehmende Teil des Ohres der Degeneration verfallen, dann ist die Perzeption der Stimmgabel durch die Kopfknochen

verkürzt oder fehlt, und das Gehör für die ganze Tonskala ist stark herabgesetzt.

Nur ein eigentümliches Phänomen wird durch die anatomischen Befunde nicht erklärt, das Besserhören im Lärme, die sogenannte Paracusis Willisii. Die Befallenen hören beispielsweise beim Fahren in der Eisenbahn oder im Wagen oder bei starkem Strassenlärme auffallend besser als in der Stille. Dasselbe geschieht, wenn man ihnen den Stiel einer schwingenden Stimmgabel auf den Scheitel aufsetzt.

Die Prognose der Otosklerose ist insofern schlecht, als das Leiden in der Regel unaufhaltsam bis zur starken Schwerhörigkeit, aber nur selten bis zur völligen Taubheit fortschreitet. Ob aber dieses Fortschreiten langsam und gering, oder schnell und stark sein wird, lässt sich niemals vorhersagen.

Wird der Arzt gefragt, ob ein an Otosklerose leidendes Mädchen heiraten dürfe, so wäre es pflichtwidrig, wenn er die Gefahr einer schnellen Verschlimmerung durch Schwangerschaften und Wochenbetten, und die mögliche Vererbbarkeit des Leidens verschwiege; ist aber die Heirat erfolgt, oder sind gar schon Kinder vorhanden, so erfordert die Humanität, dass man die genannten Gefahren verschweigt.

Was nun die Therapie betrifft, so ist es begreiflich, dass man alles Mögliche versucht hat, einem so schlimmen Leiden beizukommen, leider aber auch ebenso begreiflich, dass keines der zu Gebote stehenden mechanischen Mittel ausreicht, den knöchern-fixierten Steigbügel zu mobilisieren, oder die fortschreitende Akustikusatrophie aufzuhalten. Wo man mit dem Katheterismus Besserung erzielt hat, handelte es sich um Fälle, die mit einer anderen, besserungsfähigen Mittelohrkrankheit kompliziert waren, und die Besserung betraf nur die letztere. Auch die medikamentöse Behandlung erscheint von vornherein aussichtslos.

Über den Wert der von Siebenmann vorgeschlagenen Phosphortherapie sind die Ansichten sehr geteilt; ich habe keinen Nutzen davon gesehen.

Die subjektiven Geräusche werden bisweilen durch Pneumomassage (s. S. 296) vorübergehend vermindert (Suggestivwirkung); auch die Darreichung von Bromsalzen wirkt gegen sie manchmal wenigstens vorübergehend günstig. Einzelne Kranke versichern, im Binnenlande und namentlich im Hochgebirge weniger unter den subjektiven Geräuschen zu leiden als in Küstengegenden. Dagegen beruht die Meinung, dass das feuchte Küstenklima die Otosklerose stets verschlimmere, auf einer Verwechslung mit chronischen Tubenkatarrhen.

Trotz der Aussichtslosigkeit der Therapie wäre es verkehrt, die Kranken ohne weiteres ihrem Schicksale zu überlassen; sie bedürfen der ärztlichen Überwachung schon deshalb, weil zur Otosklerose auch andere, der Therapie zugängliche Ohrenkrankheiten hinzutreten können, die die Schwerhörigkeit

vermehren und deshalb beseitigt werden müssen. Gesellen sich zur Otosklerose irgendwelche Erschöpfungszustände (Chlorose, Neurasthenie), so müssen diese sorgfältig behandelt werden, denn geschwächte Otosklerotiker tragen an ihrem Leiden schwerer als kräftige. Es empfiehlt sich, die Kranken im Ablesen der Sprache vom Munde des Sprechenden unterrichten zu lassen z. B. in der Anstalt von K. Brauckmann in Jena.

Über Hörapparate s. Kap. E Anhang.

6. Die Krankheiten des Labyrinthes und des Nervus acusticus.

Anatomische Vorbemerkungen.

Die zarten Gebilde des Labyrinthes werden von einer kompakten Knochenhülle umschlossen, die aussen ziemlich genau die Form ihres inneren Hohlraumes wiederholt (Labyrinthkapsel) und beim Neugeborenen noch leicht aus dem angelagerten spongiösen Knochen herauspräpariert werden kann. Nach der Geburt werden einzelne Teile der Labyrinthkapsel von den im wachsenden Schläfenbeine auftretenden pneumatischen Hohlräumen allmählich in individuell verschiedenem Masse umgriffen, so dass die Eiterungen dieser Hohlräume an manchen Stellen bis an die Labyrinthkapsel herantreten können.

Die laterale Wand der Labyrinthkapsel ist zugleich ein Teil der medialen Paukenhöhlen- und Antrumwand (Fig. 200). Die knöcherne Hülle des horizontalen Bogenganges wölbt sich als flache Erhebung an der inneren Antrumwand, nahe der Übergangsstelle vom Antrum zum Kuppelraume, vor. Die hintere und obere Hälfte der inneren Paukenhöhlenwand gehört der Aussenwand des Vorhofes an und ist durch das Vorhofsfenster (Fenestra ovalis) durchbrochen, das von der Steigbügelplatte geschlossen wird. Unterhalb des Vorhoffensters, an der hinteren Grenze des Promontorium, liegt das Schneckenfenster (Fenestra rotunda), geschlossen durch die Membrana tympani secundaria. Das Promontorium ist der in die Paukenhöhle vorspringende Teil der Schneckenkapsel. Es entspricht dem Anfange der basalen Schneckenwindung (Fig. 200). Die Schneckenspitze kommt dem knöchernen Tubenkanale nahe.

Die wesentlichsten Teile des häutigen Labyrinthes passen sich in stark verjüngtem Masse dem Hohlraume des knöchernen an (vgl. Sömmerrings Abbildung, Fig. 3 auf S. 4, ferner das Schema Fig. 201). Sie stellen ein mit Flüssigkeit (Endolymphe) gefülltes Schlauchsystem (endolymphatischer Raum) dar, das in der geräumigeren Labyrinthhöhle suspendiert und von einer zweiten Flüssigkeit, der Perilymphe umgeben ist.

Der endolymphatische wie der perilymphatische Raum haben je einen Abflussweg nach der Schädelhöhle, die Wasserleitungen (Aquädukte).

Der Aquaeductus vestibuli (Ductus endolymphaticus) führt in einen flachen, bohnengrossen Hohlraum zwischen den beiden Blättern der Dura cerebelli (Saccus endolymphaticus, Fig. 201, 7). Dieser liegt an der Hinterwand der Felsenbeinpyramide zwischen dem Porus acusticus internus und der Knochenrinne für die Flexura sigmoidea des Sinus transversus. Die Perilymphe steht in offener Verbindung mit der Flüssigkeit in den subarachnoidealen Räumen durch den Aquaeductus cochleae (Ductus perilymphaticus, Fig. 201, 8). Eine lokale Druckvermehrung in den Labyrinthräumen kann sich also unter sonst normalen Verhältnissen leicht durch Ausweichen der Labyrinthflüssigkeit nach der Schädelhöhle ausgleichen. Ebenso leicht kann aber auch auf diesen Bahnen, wie auch längs des Nervus acusticus, eine Infektion des Labyrinthes in die Schädelhöhle, und eine

Infektion in der Schädelhöhle in das Labyrinth fortschreiten, falls nicht entzündliche Vorgänge die feinen Verbindungswege verschliessen.

Im endolymphatischen Raume finden sich von ein und derselben Flüssigkeit umspült die sinnesempfindlichen Nervenendstellen des Gehörorganes (Cortisches Organ im Ductus cochlearis) und des statischen Organes (in den Ampullen der Bogengänge und in den Vorhofsäckchen). Eine Infektion, die irgendwo in das Labyrinth eingedrungen ist, muss also zugleich beide Sinnesfunktionen gefährden.

Die nicht eitrigen Erkrankungen des Labyrinthes haben diese doppelte Schädigung nicht ohne weiteres zur Folge: so können der Nervus cochlearis und der Nervus vestibularis gesondert erkranken, und die auf dem Wege der Blutbahn zustande kommenden Schädi-

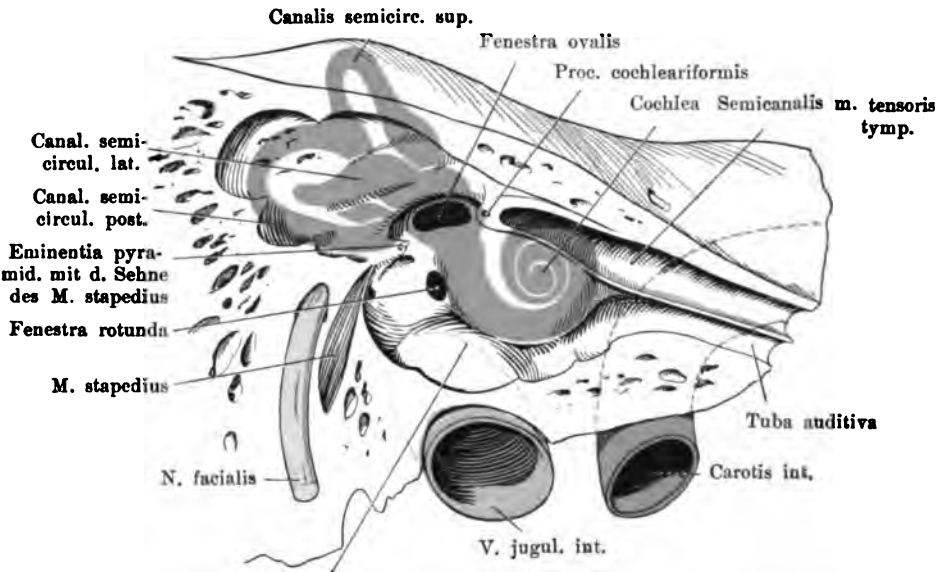

Projektion des Bulbus V. jugul. auf die mediale Paukenhöhlenwand.

Fig. 200.

Beziehungen der medialen Wand der Paukenhöhle zum Labyrinthe, zur Vena jugularis int. und zur Art. carotis interna.

Das knöcherne Labyrinth (grün) ist auf die mediale Wand der Paukenhöhle projiziert. Die Ausdehnung des Bulbus venae jugularis ist mittelst einer blau punktierten Linie angegeben.

gungen können sich, wenn auch anscheinend sehr selten, entsprechend der Verästelung der Arteria auditiva auf eines der beiden funktionellen Gebiete oder auch auf Teile eines solchen beschränken.

Diagnostische Vorbemerkungen.

Eine Reizung des Cortischen Organes hat subjektive Geräusche, eine Zerstörung desselben Taubheit zur Folge. Im Vorhof-Bogengangapparate bewirkt eine Reizung Schwindel, Gleichgewichtsstörungen, Nystagmus beim Blick nach der gesunden Seite, Übelkeit und Erbrechen, eine Zerstörung aber nur Gleich-

gewichtsstörungen ohne Schwindel und ohne Nystagmus (Hinsberg).

Über den Nachweis der Labyrinthschwerhörigkeit ist das Nötige im Kap. E, 2 gesagt.

Zum sicheren Nachweise von Gleichgewichtsstörungen genügen nicht immer einfache Geh-, Steh- und Drehversuche mit geschlossenen Augen; für die exakte Prüfung fordert von Stein zahlreiche umständliche und zeitraubende Versuche. Indessen dürfte es meist genügen, den Kranken mit geschlossenen Augen auf einem Beine rückwärts hüpfen zu lassen; kann er das, so sind Gleichgewichtsstörungen auszuschliessen (Hinsberg).

Die Prüfung des Nystagmus ist zu diagnostischen Zwecken besonders wichtig. Besteht Reizung eines Vorhof-Bogengang-Apparates,

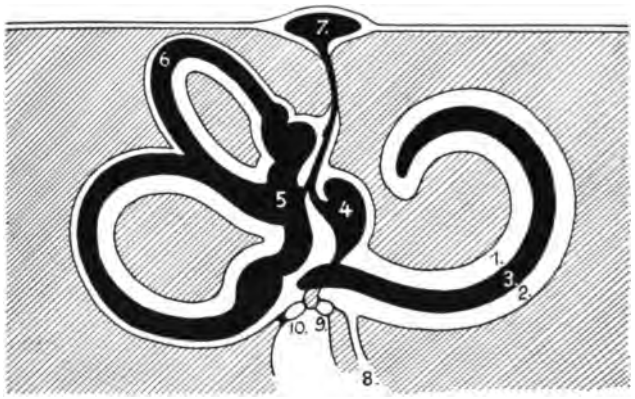

Fig. 201.

Schema des knöchernen und häutigen Labyrinthes. Der Knochen ist schraffiert, der perilymphatische Raum weiss, der endolymphatische schwarz gehalten.

1. Scala vestibuli. 2. Scala tympani. 3. Ductus cochlearis. 4. Sacculus. 5. Utriculus. 6. Ductus semicircularis superior. 7. Saccus endolymphaticus. 8. Ductus perilymphaticus. 9. Fenestra rotunda (cochleae). 10. Fenestra ovalis (vestibuli). Nach Spalteholz, Handatlas d. Anat. d. Menschen.

so verrät sie sich beim Blicke nach der gesunden Seite durch horizontale oder rotatorische Zuckung beider Augen (spontaner Nystagmus). Die hin- und hergehenden Zuckungen sind ungleichmässig, und die Richtung der schneller eintretenden ist massgebend für die Bezeichnung als Nystagmus nach rechts oder links. Spült man ein gesundes Ohr mit Wasser von Zimmertemperatur aus, so tritt beim Blick nach der anderen Seite in $^3/_4$—$1^1/_2$ Minuten Nystagmus auf, der nach dieser Seite schneller schlägt (Bárány 1906). Fehlt dieser „kalorische" Nystagmus, so beweist das, dass der Vorhof-Bogengang-Apparat des ausgespritzten Ohres funktionsunfähig geworden ist.

Brünings hat für die exakte Prüfung der kalorischen Reaktion ein Otokalorimeter konstruiert, bei welchem die Strömungsgeschwindigkeit des Spülwassers konstant bleibt, und seine Temperatur, wie auch die verbrauchte Menge, kontrollierbar sind, so dass man damit vergleichbare Resultate erzielen kann. Ferner hat Brünings gezeigt, dass der kalorische Reiz nur auf denjenigen Bogengang wirkt, der durch eine bestimmte Kopfhaltung in eine „Optimumstellung" gebracht ist. In den meisten Fällen genügt die Prüfung des horizontalen Bogenganges, dessen Optimumstellung durch eine Rückwärtsneigung des Kopfes erreicht wird.

Der Drehnystagmus, der nach Rotieren um die Körperachse (auf einem Drehstuhle) auftritt, eignet sich weniger für diagnostische Zwecke, weil bei einseitiger Labyrintherkrankung der Einfluss des gesunden Labyrinthes die Ausfallsstörungen des kranken verdeckt.

Schwindelgefühl und Nystagmus lassen sich bei bestehenden Defekten im Trommelfelle und Vorhandensein einer Fistel zwischen Mittel-

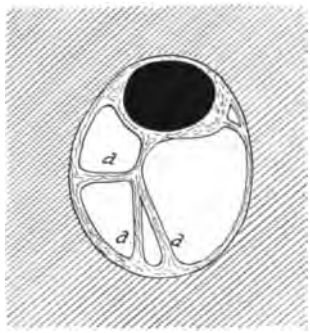

Fig. 202.
Querschnitt durch einen Bogengang. Peripherie oben. Knochen schraffiert. Endolymphe schwarz. Perilymphe weiss. a. Bindegewebszüge.

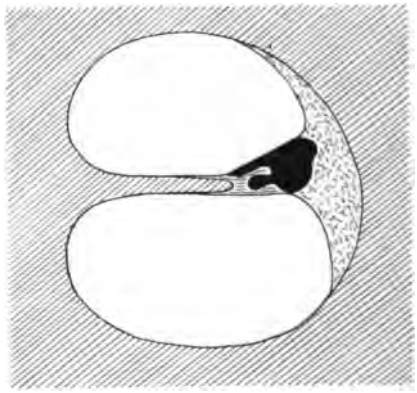

Fig. 203.
Querschnitt durch eine Schneckenwindung. Links Spindelseite mit dem knöchernen Spiralblatt, das die beiden Skalen scheidet. Farben wie in Fig. 202.

ohr und Labyrinth erzeugen, wenn man mittelst eines in den Gehörgang eingeführten Schlauches die Luft im Ohre verdichtet oder verdünnt (Fistelsymptom). Dieses Symptom tritt natürlich nur auf, wenn der Vorhof-Bogengang-Apparat noch funktionsfähig und die Paukenhöhle nicht durch Granulome oder Epidermismassen (Pseudocholesteatom) verlegt ist.

Treten Schwindel bis zum Umfallen, Erbrechen und Schwerhörigkeit akut oder gar apoplektiform auf, so spricht man vom

Ménièreschen Symptomenkomplex.

Dieser ist nicht, wie Ménière auf Grund eines einzigen Falles annahm, eine besondere Krankheit, sondern kommt bei den verschie-

densten Labyrinthaffektionen vor. In Ménières Fall scheint es sich um eine Labyrinthitis bei abortiver Cerebrospinalmeningitis gehandelt zu haben (Siebenmann). Ménières Verdienst besteht in dem Nachweise, dass die genannten Erscheinungen nicht, wie man vorher geglaubt hatte, durch eine zerebrale, sondern durch eine labyrinthäre Erkrankung hervorgerufen werden. Der Symptomenkomplex kann vollständig und unvollständig sein; die Schwerhörigkeit kann z. B. dabei fehlen.

Die Labyrintherkrankungen infolge von Mittelohr- und Schläfenbeineiterungen.

Die Infektion des Labyrinthes durch die Labyrinthfenster.

Bei akuten und bei Exazerbationen chronischer Mittelohreiterungen kann die Entzündung durch beide Labyrinthfenster, besonders das Schneckenfenster, auf das Labyrinth übergreifen. Schon eine entzündliche Infiltration der Membrana tympani secundaria oder des Steigbügelringbandes genügt hierzu; ein fistulöser Durchbruch an den Fenstern tut es natürlich noch viel leichter.

Bei der Scharlachotitis tritt der Einbruch der Entzündung in das Labyrinth in der Regel auf der Höhe der Scharlacherkrankung zur Zeit des Bestehens der heftigsten Mittelohrsymptome und vor dem Durchbruche des Eiters durch das Trommelfell ein. Ist das geschehen, so spricht man von einer Panotitis. Die hierdurch zu den schweren Symptomen der Mittelohrentzündung hinzukommenden anfänglichen Reizungssymptome von seiten des Labyrinths (s. o.) können dann leicht übersehen, bzw. in ihrer Bedeutung verkannt werden, so dass die Beteiligung des Labyrinthes oft erst bemerkt wird, wenn es bereits gänzlich zerstört ist. Was die Hörstörung betrifft, so ist diese sehr stark oder vollständig. Schon der Verlust des Gehörs für die höchsten Töne spricht mit grosser Wahrscheinlichkeit für eine Miterkrankung des Labyrinthes, und der Eintritt völliger Taubheit beweist die erfolgte Labyrinthinfektion sicher. War der Webersche Versuch (s. S. 256) bei bestehender akuter Mittelohrentzündung positiv und wird dann plötzlich negativ, so dürfen wir ebenfalls die Infektion des Labyrinthes als eingetreten ansehen.

Die skarlatinöse Panotitis führt entweder zur Heilung mit bleibenden Zerstörungen im Mittelohre (s. S. 284), dauerndem Verluste des Hörvermögens und vorübergehenden Störungen der statischen Funktion, oder die Eiterung schreitet längs des Hörnerven oder der Wasserleitungen in das Schädelinnere fort und hat Meningitis oder einen Kleinhirnabszess zur Folge (s. unten). Die anatomischen Veränderungen im Labyrinthe

bei den am Leben bleibenden Kranken werden wir bei der Taubstummheit kennen lernen.

Die Behandlung der akuten skarlatinösen Labyrinthinfektion bietet schon deshalb kaum Aussicht auf Erfolg, weil die Diagnose meist erst bei vollentwickelter Erkrankung gestellt wird. Das Wichtigste ist die Prophylaxe durch frühzeitige Trommelfellparazentese. In den am Leben bleibenden Fällen hat man die Aufsaugung der Entzündungsprodukte durch tägliche subkutane Pilokarpininjektionen (Erzeugung profusen Schweisses) herbeizuführen gesucht. Über die operative Behandlung s. unten.

Die Infektion des Labyrinthes durch Labyrinthfisteln.

Knochenfisteln, die die Labyrinthkapsel durchbrechen, können sich überall bilden, wo ein Eiterherd im Knochen dem Labyrinthe nahe liegt. Hierher gehören tiefliegende Eiterherde im Felsenbeine, die sich der Diagnose entziehen können (Habermann, Scheibe, Hinsberg, Lange, Grünberg). Am häufigsten finden wir Antrum-Bogengangsfisteln am horizontalen Bogengange, und zwar da, wo er der Antrumwand nahe liegt. Die Eröffnung dieses Bogenganges kommt namentlich bei dem Pseudocholesteatom vor. Die oben genannten Symptome der Labyrinthreizung treten hier meist langsamer, als bei der Infektion durch die Fenster, und anfangs in leichter Form in Erscheinung, werden auch von den sonst relativ gesunden Patienten frühzeitig wahrgenommen und sind oft noch nicht die Folge eines bereits eingetretenen, sondern nur eines in Vorbereitung begriffenen Eitereinbruches in das Labyrinth. Unter solchen Verhältnissen ist das Labyrinth meist noch erregbar, so dass die Diagnose der Fistel durch positiven Ausfall des „Fistelsymptomes" (s. S. 346) erbracht werden kann, und ein operatives Eingreifen (s. u.) bietet noch Aussicht auf Abwendung der Lebensgefahr, auch wenn es sich auf die Beseitigung der ursächlichen Mittelohreiterung (Radikaloperation) beschränkt.

Sobald aber die Nervenendstellen des statischen Apparates zerstört sind, fallen die Symptome der Labyrinthreizung weg. Dann verrät sich die Labyrintheiterung deutlich nur noch durch den völligen Verlust des Gehörs, sowie durch Gleichgewichtsstörungen ohne Schwindel und ohne Nystagmus, die leicht unbemerkt bleiben. In solchen Fällen wird die Gefahr des Fortschreitens der Entzündung auf den Schädelinhalt durch operative Eingriffe vermehrt, da die Kopferschütterung beim Meisseln den Eiter auf den präformierten Bahnen zu den Hirnhäuten treiben kann.

Wollen wir das kranke Labyrinth eröffnen, so müssen wir es uns durch die Aufdeckung der Mittelohrräume (Radikaloperation s. S. 325) zugänglich machen, und damit gleichzeitig die ursächliche Mittelohreiterung beseitigen. Fisteln am horizontalen Bogengange werden dann unter guter Beleuchtung sichtbar und können erweitert werden; auch hat man solche Fisteln mit dem Meissel und der rotierenden Fraise (Zahnbohrmaschine) bis zum Vorhofe aufgedeckt, und auch in vorgeschrittenen Fällen den Vorhof selbst mit gutem Erfolge breit geöffnet. Dabei besteht die Gefahr einer Verletzung des Nervus facialis, der in der Vorhofswand oberhalb des ovalen Fensters verläuft.

Bei Mittelohrtuberkulose kommen solitäre und multiple Einbrüche ins Labyrinth an den verschiedensten Stellen vor, verhältnismässig häufig am Promontorium. Dabei fehlen anfängliche Reizsymptome meist gänzlich und die Schwerhörigkeit oder Taubheit tritt schleichend ein.

Die Nekrose der Labyrinthkapsel.

Bei der Schilderung der akuten Nekrose des Schläfenbeines (S. 313) wurde erwähnt, dass bei dieser Erkrankung, namentlich wenn sie durch eine Scharlachotitis herbeigeführt worden ist, neben grossen Sequestern des Warzenfortsatzes auch Labyrinthteile (Bogengänge, Schnecke) nekrotisch ausgestossen werden können. Solche Fälle betreffen vorzugsweise Kinder.

Von dieser Erkrankung ist die isolierte, d. h. ohne gleichzeitiges Absterben anderer Teile des Schläfenbeins auftretende Nekrose der Schnecke zu unterscheiden.

Man beobachtet sie vorzugsweise im mittleren Lebensalter im Anschluss an eine chronische, seit vielen (bis zu 40) Jahren bestehende Mittelohreiterung, deren Ursache ebenfalls am häufigsten der Scharlach war. Am häufigsten fällt das innere Schneckengerüste (Spindel), meist mit der ganzen ersten Windung oder einem grossen Teil derselben der Nekrose anheim (Fig. 204), was auf eine Thrombose der Arteria auditiva als Ursache der Erkrankung deutet.

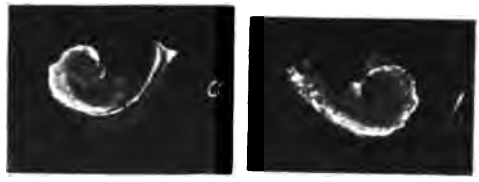

Fig. 204.
Schneckensequester mit der ganzen Basalwindung. a von ausssen, b von innen gesehen. Nach Bezold, Lehrb. d. Ohrenheilk.

Die sinnfälligen Zeichen der isolierten Schneckennekrose sind: 1. eine reichliche, meist stinkende Eiterung; 2. sehr starke Granulomwucherungen an der Labyrinthwand der Paukenhöhle, die nach der Entfernung schon in wenigen Tagen wieder Erbsengrösse erreichen; 3. mit der Sonde nachweisbare Rauhigkeiten zwischen den Granulationen an der inneren Paukenhöhlenwand; 4. das Vorhandensein eines beweglichen Sequesters daselbst.

Die Nekrose der Schnecke ist natürlich für das Gehör verhängnisvoll. Man will zwar nach Ausstossung des Sequesters noch Gehör für hohe Töne konstatiert haben und hat daraus

geschlossen, dass auch der Stamm des Gehörnerven Gehörsempfindungen vermitteln könne. Dies ist aber ein Irrtum, denn bei beiderseitiger Schneckennekrose fehlt auch das Gehör für hohe Töne (Bezold). Die Täuschung entstand dadurch, dass man die Wahrnehmung der hohen Töne auf dem gesunden Ohre früher nicht ausschliessen konnte. Merkwürdig ist auch, dass manchmal beim Weberschen Versuche der Stimmgabelton, gegen die Regel, in das schneckenlose Ohr projiziert wird.

Ferner führt die Schneckennekrose zu Ohrensausen und Schmerzen im Ohre und der Kopfhälfte. Werden die benachbarten Bogengänge durch die Entzündung gereizt, so treten Schwindel, Gleichgewichtsstörungen, Nystagmus beim Blick nach der gesunden Seite und Erbrechen auf. Der in nächster Nähe verlaufende Nervus facialis wird in der Mehrzahl der Fälle gelähmt.

Der Ausgang ist in $^4/_5$ der Fälle relative Heilung durch Spontanausstossung der isoliert nekrotischen Schnecke, in $^1/_5$ der Tod durch Meningitis. Nach der Ausstossung des Sequesters erlischt die chronische Eiterung oft vollständig und dauernd.

Die Behandlung der isolierten Schneckennekrose besteht in Entfernung der stets von neuem wuchernden Granulationen, bis der Sequester mobil ist und durch den Gehörgang entfernt werden kann. Verzögert sich die Lösung des Sequesters lange, oder treten Symptome einer bedrohlichen Verbreitung der Entzündung auf (Facialislähmung, Gleichgewichtsstörungen, Erbrechen), so sollte man mit der Freilegung der Mittelohrräume (Radikaloperation) nicht zögern. Dieselbe schafft einen bequemen Zugang zum Sequester.

Die Labyrintherkrankungen infolge von Meningitis.

Jede Art von eitriger Meningitis kann zur Infektion des Labyrinthes längs der Nerven oder durch die Aquädukte führen. Dies kommt z. B. vor bei der seltenen, nicht vom Mittelohre aus induzierten Scharlach- und Masernmeningitis (vgl. u. Taubstummheit), und geschieht häufig bei der epidemischen und der sporadischen Meningitis cerebrospinalis.

Diese Krankheit befällt vorzugsweise Kinder, und zwar am häufigsten im ersten Lebensjahre. Die Infektion des Labyrinthes, die fast immer beiderseitig ist, tritt in der 2. bis 3. Woche der Krankheit auf, und zwar in den verschiedenen Epidemien mit wechselnder Häufigkeit. Man findet sie nicht nur in schweren Fällen, sondern oft auch in abortiven, so dass man die Meningitis bisweilen ganz übersehen und die Labyrinthitis mit ihren schweren Folgen für eine selbständige Erkrankung gehalten hat. Fast in allen Fällen scheint, ähnlich wie bei der Pneumonie der Kinder (s. S. 286) und bei den Masern (s. S. 284) eine Mittelohrentzündung zu bestehen, die aber oft ohne merkliche klinische Symptome verläuft, und sich bisweilen nicht einmal durch Veränderungen am Trommelfelle zu erkennen gibt.

Die anatomischen Veränderungen im Labyrinthe sollen bei der Taubstummheit beschrieben werden (s. u.).

Auf der Höhe einer schweren Meningitis cerebro-spinalis epidemica wird natürlich die Komplikation mit Labyrinthitis leicht übersehen, und

selbst in der Rekonvaleszenz werden Gleichgewichtsstörungen bei kleinen Kindern oft falsch gedeutet. Die Kinder verharren in Rückenlage, bewegen zwar die Extremitäten normal, können aber nicht sitzen und stehen, was dann für „Schwäche" gehalten wird. Oft bleibt jahrelang ein unsicherer, breitspuriger, schwankender Gang (Entengang) mit häufigem Stolpern und Fallen zurück. Auch die Taubheit kann auf der Höhe der Erkrankung (Benommenheit) und im ersten Lebensjahre unbemerkt bleiben.

Bei kleinen Kindern, die nicht während einer Epidemie, sondern sporadisch erkranken, kann begreiflicherweise die Diagnose oft erst nach Ablauf der Erkrankung gestellt werden.

Die Therapie ist hier machtlos.

Über das Schicksal der durch eine solche Labyrinthitis taub gewordenen Kinder s. Taubstummheit.

Die nicht eitrigen Erkrankungen des Labyrinthes im Verlaufe allgemeiner Infektionskrankheiten.

Bei Parotitis epidemica, Syphilis, Influenza, Pneumonie, Blattern, Osteomyelitis und Keuchhusten ist Labyrinthtaubheit ohne vorhergegangene oder gleichzeitige Ohreiterung beobachtet worden.

Die Mumpstaubheit.

Bemerkenswert ist das Auftreten einer zur meist unheilbaren Taubheit und Störungen der statischen Funktion führenden Labyrintherkrankung bei der Parotitis epidemica (Mumps oder Ziegenpeter). Voss vergleicht dieses Leiden mit der Salvarsan-Neuritis des Nervus acusticus (s. u.) und glaubt, dass es durch eine, die Parotitis komplizierende toxische Meningo-Encephalitis verursacht werde. Glücklicherweise ist die Parotitis-Taubheit selten und befällt in der Regel nur ein Ohr. Sie tritt meist ohne jedes sonstige Symptom auf und wird, wenn sie einseitig ist, oft erst nach längerer Zeit zufällig entdeckt. In selteneren Fällen ist anfangs auch Schwindel und Erbrechen oder auch Ohrensausen vorhanden.

Die Labyrinthsyphilis.

Wie viele andere ätiologisch unklare Erkrankungen hat man häufig auch Fälle von Labyrinthtaubheit auf Syphilis zurückgeführt.

Zweifellos richtig ist die Annahme, wenn im spät-sekundären oder im tertiären Stadium der Syphilis neben anderen, zweifellos syphilitischen Erscheinungen eine Störung im schallwahrnehmenden Apparate auftritt, die einer energischen kombinierten Quecksilber-Jodkalikur in wenigen Wochen teilweise oder völlig weicht. Solche Fälle von erworbener Labyrinthsyphilis sind nicht sehr selten.

Im Sekundärstadium ist die Labyrinthsyphilis viel häufiger als man bisher glaubte. Sie setzt meist mit subjektiven Geräuschen ein,

wozu oft auch Schwindel kommt, und führt dann zu Gehörstörungen (s. S. 254 und Fig. 147). Eine isolierte Erkrankung des Ramus vestibularis ist selten. Disponiert zur Labyrinthlues im sekundären Stadium sind besonders die Fälle mit extragenitalem Primäraffekt in Mund und Schlund, ferner die mit papulösen Exanthemen. Oft kommt es gleichzeitig zur Lähmung einiger Augenmuskelnerven oder des Nervus facialis.

Bisweilen tritt die sekundäre Labyrinthlues alsbald nach der Salvarsanbehandlung auf (sogenanntes Neurorezidiv), schwindet aber durch Quecksilberbehandlung wieder.

Die Prognose der sekundären Labyrinthlues ist günstig bei energischer antiluetischer Behandlung. —

Viel weniger wissen wir von der labyrinthären Spätlues. Man hat manchen degenerativen Prozess im Labyrinthe als luetisch gedeutet, ohne Beweise dafür beibringen zu können (s. S. 340). Der positive Ausfall der Wassermannschen Reaktion ist hier natürlich nicht ohne weiteres beweisend. Eine antiluetische Behandlung ist nur in frischen Fällen des Versuches wert; in älteren Fällen mag man noch die Pilokarpinbehandlung versuchen.

Die kongenitale Syphilis des Labyrinthes soll zwar nach verschiedenen Autoren bei 10—33% aller hereditär-syphilitischen Kinder vorkommen, doch ergaben nach Siebenmann methodische Untersuchungen über das Schicksal von einer Reihe sicher kongenital luetischer Kinder mehrfach, dass unter 40—50 solcher Kinder kein einziges an auffallender Schwerhörigkeit litt. Dass es eine kongenital-luetische Labyrintherkrankung gibt, ist sicher — Grünberg hat die Lokalisation der Spirochäten im Felsenbeine eines luetischen Fötus eingehend beschrieben —, aber man muss sich hüten, eine Taubheit im Kindesalter allein auf Grund vieldeutiger anamnestischer Daten — wie häufige Fehlgeburten der Mutter —, oder auf Grund unsicherer Symptome — wie Keratitis, Hutchinsonsche Zähne, Ozäna — als kongenital luetisch anzusehen. Vielmehr muss sich die Diagnose stets auf sicher beobachtete Zeichen der kongenitalen Lues in den ersten Lebenswochen und -monaten (charakteristische Hautveränderungen an den Handflächen und Fusssohlen, Pemphigus), oder zum mindesten auf die objektiv nachgewiesene Lues der Eltern stützen. Die Sicherung der Diagnose durch die heilende Wirkung der antisyphilitischen Behandlung lässt uns hier leider im Stich: die kongenitale Labyrinthlues weicht auch einer energischen Inunktions- und Jodkalikur nicht.

Die Schwerhörigkeit beginnt meist am Ende des ersten Dezenniums, ist also eine Manifestation der Lues congenita tarda, tritt sehr schnell ein, betrifft stets beide Ohren und ist von vornherein stark, meist so stark.

dass die Befallenen taubstumm werden. Die Hörprüfung ergibt die charakteristischen Zeichen der Labyrinthtaubheit.

Man hat auch Fälle von Labyrinthkrankheit, die erst beim Erwachsenen, z. B. noch im 25. Lebensjahre auftraten, für kongenital luetisch erklären wollen. Ob es berechtigt ist, ein so spät auftretendes Leiden überhaupt noch auf kongenitale Lues zurückzuführen, ist mindestens zweifelhaft. In der vorhandenen Kasuistik stösst man da auf wunderliche Dinge. Was soll man dazu sagen, wenn die Annahme einer kongenitalen Lues allein auf das Vorhandensein einer Perforation im knorpeligen Teile der Nasenscheidewand gegründet wird, während es doch längst feststeht, dass solche Perforationen gar nichts mit Lues zu tun haben! (s. S. 86 u. 100) — oder wenn strahlige Narben, Defekte und Verwachsungen im Schlunde, die oft tuberkulösen Ursprungs sind (s. S. 162), für sichere Zeichen einer kongenitalen Lues erklärt werden!

Die Labyrintherkrankung bei Influenza.

Viel seltener als zu Mittelohrentzündungen führt die Influenza zur Labyrinthtaubheit. Diese wird, wie Nager bewiesen hat, durch eine Invasion der Influenzabazillen in den Liquor cerebrospinalis hervorgerufen und ist also mit der Labyrintherkrankung bei Meningitis cerebrospinalis epidemica zu vergleichen.

Anhangsweise sei hier noch der

leukämischen Infiltration des Labyrinthes

gedacht. Klinisch verrät sie sich durch Schwindel, Erbrechen, Ohrensausen und Taubheit. Auch leukämische Blutungen im Labyrinthe sind beobachtet worden. Bei der letalen Prognose des Grundleidens kommt dieser Komplikation keine praktische Bedeutung zu.

Degenerativ-atrophische Vorgänge im Labyrinthe

haben wir schon als Teilerscheinungen des als Otosklerose bezeichneten Krankheitsbildes (s. S. 338) kennen gelernt. Auch ist dort bereits von der

kongenitalen degenerativen Acusticusatrophie

die Rede gewesen (s. S. 340).

Unter dem Namen

labyrinthäre progressive Schwerhörigkeit

hat Manasse eine anatomisch wohl charakterisierte Krankheit vorzugsweise älterer und sehr alter Leute beschrieben, die klinisch als langsam bis zur Taubheit fortschreitende Gehörsabnahme mit den Zeichen einer Störung im schallwahrnehmenden Apparate auftritt. Die anatomischen Veränderungen betreffen vorzugsweise die Endausbreitung, aber auch den Stamm des Nervus cochlearis, und sind als Zustände von Atrophie bzw. Degeneration der nervösen Elemente und Neubildung von Bindegewebe aufzufassen. Als Ursache kommt namentlich das höhere Alter und die dazugehörige Arteriosklerose in Betracht. Es fragt sich noch, ob diese Veränderungen nicht etwa den höchsten Grad derjenigen Degeneration des schallwahrnehmenden Apparates darstellen, welche bei vielen Leuten die, sozusagen physiologische

Altersschwerhörigkeit (Presbyacusis)

bedingt. Diese betrifft stets beide Ohren, tritt fast unmerklich auf und nimmt sehr langsam zu. Charakteristisch für sie ist der Ausfall des Gehörs für Zischlaute (s, sch, z), also für hohe

Geräusche, was besonders im Lärme fröhlich tafelnder Gesellschaften das Verständnis der Sprache beeinträchtigt (Gesellschaftstaubheit), und sich weiterhin im Ausfalle des Gehörs für Grillenzirpen und für das Ticken der Taschenuhren bemerkbar macht.

Über die langsam fortschreitende Ertaubung bei den Kretinen und bei Leuten mit Retinitis pigmentosa siehe bei der Taubstummheit.

Die Verletzungen des Labyrinthes.

Gegen direkte mechanische Verletzungen ist das Labyrinth durch seine tiefe Einbettung in hartem Knochen gut geschützt. Vom Gehörgang aus kann es durch das Eindringen dünner, spitziger Gegenstände (z. B. Strick- und Hutnadeln) höchstens durch das Vorhoffenster unter gleichzeitiger Luxation oder Zertrümmerung der Steigbügelfussplatte angestochen werden. Messerstiche durch den Gehörgang können auch die Paukenhöhlenwand der Labyrinthkapsel zertrümmern, wobei wohl stets der in dieser Wand verlaufende Nervus facialis mitgetroffen wird. Sofortiges Zusammenbrechen durch starken Schwindel, Erbrechen, Ohrensausen, Taubheit, bisweilen Ausfluss von Liquor cerebrospinalis sind die Folgen solcher Verletzungen. Die Prognose ist quoad vitam nicht schlecht, doch pflegt das Gehör dauernd verloren zu gehen.

Bei der Aufdeckung der Mittelohrräume (Radikaloperation, S. 325) kann ein ungeschickter und mit der topographischen Anatomie des mittleren und inneren Ohres nicht vertrauter Arzt mit dem Meissel in das Labyrinth hineinfahren. Am meisten gefährdet ist dabei der horizontale Bogengang oberhalb der Antrumschwelle. Ferner kann bei unvorsichtiger Ausräumung der Paukenhöhle mit dem scharfen Löffel der Steigbügel luxiert und das Vorhofsfenster eröffnet werden. Hier bringt nicht nur die Verletzung des Labyrinthes, sondern auch die mögliche Infektion desselben von den eiternden Mittelohrräumen aus Gefahr. Solche Labyrinthverletzungen führen im günstigen Falle zu Taubheit und heftigem, mehrere Wochen andauerndem Schwindel, im ungünstigen zum Tode durch Meningitis. Auch dem vorsichtigen und erfahrenen Operateur kann ein solches Unglück begegnen, wenn die Orientierung durch Exostosen im Gehörgange (s. Kap. E. 11) oder durch voraufgegangene Operationen erschwert ist.

Auch bei ungeschickten und regelwidrigen Versuchen, Fremdkörper aus dem Gehörgange zu entfernen, sind Labyrinthverletzungen vorgekommen (s. Kap. E. 11).

Schüsse ins Schläfenbein können das Labyrinth direkt, oder durch Zersprengung des Felsenbeines indirekt zerstören. Die Schüsse mit Taschenrevolvern oder Flobert-Pistolen, die zum Zwecke des Selbstmordes gegen die Ohrgegend gerichtet werden, sind verhältnismässig am wenigsten gefährlich, weil ihre Richtung meist nicht gerade ins Ohr, sondern mehr von vorn nach hinten geht, so dass die, von nur geringer Kraft getriebene Kugel im Warzenfortsatze stecken bleiben kann, ohne Labyrinth oder Hirn zu verletzen. Freilich kann dabei, wie auch bei jeder anderen Gewalteinwirkung auf den Schädel, das Labyrinth indirekt geschädigt werden (Commotio labyrinthi). Kugeln im Schläfenbeine

darf man nicht ihrem Schicksale überlassen, da sie in den pneumatischen, durch die Tube mit der Aussenluft in Verbindung stehenden Hohlräumen nicht reaktionslos einheilen, sondern fast immer eine lebensgefährliche Eiterung hervorrufen. Sie müssen deshalb nach Feststellung ihres Sitzes durch das Röntgenverfahren herausgemeisselt werden. Dabei ist zu beachten, dass sie sich bisweilen im Knochen zerteilen, so dass neben dem Hauptstück noch versprengte Partikel vorhanden sein können.

Indirekte mechanische Verletzungen des Labyrinthes finden wir häufig bei Schädelbasisfrakturen. Etwa ein Viertel aller Basisfrakturen betrifft ein Labyrinth mit, oder auch beide. Solange der Verletzte bewusstlos ist, verrät sich die Labyrinthschädigung nicht und die Aufmerksamkeit wird in der Regel nur dann auf das Schläfenbein gelenkt, wenn der Bruch auch durch Paukenhöhle und Gehörgang geht und sich durch Abfliessen von Blut oder Hirnwasser aus dem Gehörgange zu erkennen gibt. Nach wieder eingetretenem Bewusstsein klagen die Kranken über Taubheit, subjektive Geräusche und Schwindel.

Das frakturierte Labyrinth füllt sich mit Granulationsgewebe, das schliesslich in Binde- oder Knochengewebe übergeht. Dementsprechend ist eine Wiederherstellung des Gehöres ausgeschlossen. Meist bleiben auch die subjektiven Geräusche bestehen. Der Schwindel verringert sich, pflegt aber hie und da, besonders beim Bücken, wieder stärker aufzutreten. Besser ist die Prognose bei der einfachen Commotio labyrinthi.

Hat der Bruch das Labyrinth oder die Schädelhöhle mit der Paukenhöhle oder dem Gehörgange in offene Verbindung gebracht, so droht die Gefahr der Eiterinfektion des Labyrinthes und der Meningen.

Um diese Gefahr zu vermeiden, muss man das Ohr völlig in Ruhe lassen, und darf es namentlich nicht ausspritzen. Die Anlegung eines sterilen Deckverbandes ist alles, was am Ohre geschehen darf.

Voss fordert nicht nur bei bereits vom Ohre aus eingetretener Infektion des Schädelinhaltes, sondern bei allen durch das Ohr gehenden Basisbrüchen von vornherein aus prophylaktischen Gründen die Aufdeckung der Bruchlinie vom Ohre aus mittelst der Radikaloperation, an welche sich eventuell eine Labyrinthoperation anzuschliessen habe, damit man die aufgedeckten frakturierten Partien „der ausgedehntesten chirurgischen Inangriffnahme unterwerfen" könne. — Bei bereits eingetretener Infektion ist gegen ein solches Verfahren als ultima ratio nichts einzuwenden. Aber in jedem Falle prophylaktisch so vorzugehen, ist nicht gerechtfertigt, weil die Statistik lehrt, dass die Gefahr einer Infektion des Schädelinhaltes bei den durch das Felsenbein gehenden Brüchen nur gering ist (Valentin). —

Über die „Verhämmerungstaubheit" siehe bei der Radikaloperation auf S. 329 und bei der Operation der Exostosen im Gehörgange (Kap. E., 11).

Anhangsweise verdienen die

Labyrinthschädigungen bei Caissonarbeitern

Erwähnung. Steht der Caissonarbeiter unter dem Drucke mehrerer Atmosphären, so nimmt sein Blut von den Lungen aus ein sehr grosses Quantum komprimierter Luft auf. Bei zu raschem Übergange in den normalen Atmosphärendruck wird ein Teil dieser Luft in den Gefässen frei (Luftembolie). Im Labyrinthe ruft die hierdurch bedingte Zirkulationsstörung Schwindel, Ohrensausen, Taubheit und Erbrechen hervor, und die Taubheit bleibt manchmal bestehen.

Die Krankheiten des Nervus acusticus.

Neuritis.

Bei den im vorstehenden geschilderten Krankheiten des ganzen Labyrinthes fanden wir die labyrinthären Äste und Endorgane sowohl des Ramus cochlearis als auch des Ramus vestibularis stets mehr oder weniger geschädigt. Der Nervus acusticus kann aber auch bei intakter Labyrinthhöhle erkranken.

Wahrscheinlich handelt es sich um eine Neuritis des Nervus acusticus aus unbekannter Ursache, wenn sonst gesunde Leute plötzlich mit den Erscheinungen des Ménièreschen Symptomenkomplexes (s. S. 346) erkrankten [essentielle Neuritis nach Siebenmann]. Durch hohe Dosen von Antipyrin (4—5 g pro die), oder, wenn dieses Mittel versagt, von Chinin (3 mal 0,25 pro die) kommt meist völlige Heilung zustande doch wiederholen sich die Anfälle manchmal.

Weiterhin kommen Acusticusneuritiden mit schlechter Prognose für das Gehör bei verschiedenen Infektionskrankheiten vor, so bei schwerer Lungentuberkulose und beim Typhus. Das gleiche gilt von der Krebskachexie. Vgl. auch die Labyrinthsyphilis (S. 351) und die Mumpstaubheit (S. 351).

Bei Sepsis hat Grünberg Blutungen in die Scheiden des N. acusticus nachgewiesen.

Über die Acusticusschädigung durch Salvarsan s. S. 352.

Jedem Arzte bekannt ist die toxische Neuritis acustica durch Chinin- und Salicylpräparate. Sie tritt nicht nur bei grossen Dosen der genannten Heilmittel auf, sondern bisweilen auch bei kleinen; auch bei Anwendung des angeblich in dieser Hinsicht unschuldigen Salicylpräparates Aspirin habe ich sie einmal erlebt. Sie verrät sich zuerst durch Ohrensausen, dann durch Schwerhörigkeit und Schwindelgefühl. Die Prognose ist gut, wenn alsbald nach Eintritt der Erscheinungen das Mittel ausgesetzt wird.

Seltener leidet der Hörnerv bei Vergiftung mit Alkohol, Tabak, Blei, Kohlenoxyd. Die Tabak- und Alkoholneuritis pflegt bei völliger Enthaltung von diesen Genussmitteln allmählich zu verschwinden.

Als rheumatischen Ursprungs bezeichneten Hammerschlag und Kaufmann eine anscheinend nicht sehr seltene Neuritis mehrerer Hirnnerven einer Seite (multiple einseitige Hirnnervenlähmung). Dieselbe betraf in den drei Fällen der genannten Autoren den Trigeminus, Facialis und Acusticus. Im Gebiete des Trigeminus bestand jedesmal

Neuralgie und zweimal daneben Anästhesie, ferner Herpes zoster. Mit dem Facialis war einmal auch die Chorda tympani gelähmt. Die Erkrankung des Nervus acusticus betraf sowohl den Ramus cochlearis, als den Ramus vestibularis.

In den Fällen dieser Art, die ich sah, und mit dem Namen Herpes zoster oticus bezeichnet habe, war der Trigeminus zuerst erkrankt, und in seinem Gebiete, namentlich an der Ohrmuschel, zeigte sich ein Herpes zoster; Facialis und Acusticus erkrankten erst sekundär. Der Übergang der Neuritis aus dem Gebiete des Trigeminus, in welchem sich auch der Herpes entwickelt hatte, auf den Facialis und Acusticus war offenbar durch Vermittlung der bestehenden zahlreichen Anastomosen, sowie infolge einer toxischen Wirkung von Nerv zu Nerv durch die trennenden Gewebe hindurch zustande gekommen. Die Tatsache, dass die Nerven nicht gleichzeitig, sondern in bestimmter Folge hintereinander erkranken, spricht jedenfalls gegen die Annahme der genannten Autoren, dass als Ursache eine Erkältung anzunehmen sei.

In vielen Fällen von Tabes dorsalis stellt sich eine langsam fortschreitende Schwerhörigkeit ein, die auf Atrophie und grauer Degeneration des Stammes des Nervus acusticus beruht. Sie ist wohl, wie die Tabes selber, syphilitischen Ursprungs und scheint unheilbar zu sein.

Akustisches Trauma und Berufsschwerhörigkeit.

Hohe schrille Töne, wie der Pfiff einer Lokomotive, erregen im Ohr eine sehr unangenehme, nicht zu beschreibende Sensation, der sogleich ein kurzes Nachklingen des gleichen Tones und ein Gefühl von Verschleierung des Gehörs folgt.

Ähnlich, aber viel schwerer, wirken Detonationen auf den Hörnerven, besonders Schüsse, die nahe am Ohre oder in geschlossenen Räumen abgefeuert werden, ferner Explosionen in Laboratorien, Blitzschläge und elektrische Entladungen, die beim Telephonieren das Ohr treffen. Die hierdurch auftretende Schwerhörigkeit charakterisiert sich durch völligen Ausfall des Gehörs für hohe Töne.

Wirken starke Schalleindrücke in regelmässiger Wiederholung auf das Ohr ein, wie es bei Kesselschmieden, Schlossern, Küfern, Schreinern, Lokomotivführern und -Heizern der Fall ist, so stellt sich allmählich eine zunehmende Schwerhörigkeit, meist ohne subjektive Geräusche, ein, die irreparabel ist, aber nach dem Aufgeben des lärmenden Berufes nicht weiter fortzuschreiten pflegt (Berufsschwerhörigkeit). Anatomisch ist das Leiden durch Atrophie im Cortischen Organe und im Nervus acusticus gekennzeichnet.

Die Hyperaesthesia acustica.

Hohe und schrille Töne erregen bei Kindern physiologischerweise eine Schmerzempfindung im Ohre. Erwachsene fühlen diesen Schmerz nur im Zustande geistiger und körperlicher Abspannung, sowie bei allerlei krankhaften Schwächezuständen. Die Therapie richtet sich gegen diese Grundursachen und schützt das empfindliche Ohr einigermassen durch Verstopfen mit Watte oder kugelförmigen Körpern (Antiphone). Auch

bei nahezu Ertaubten kann eine quälende Schmerzempfindlichkeit gegen hohe Töne auftreten.

Ein übermässig scharfes Gehör soll nach älteren Berichten bisweilen bei Hysterischen beobachtet worden sein. Man behauptet, dass in solchen Fällen leise Gespräche in entfernten Räumen oder anderen Stockwerken des Hauses, die kein gewöhnliches Ohr hören konnte, deutlich verstanden worden seien.

Subjektive Geräusche (Ohrensausen, Tinnitus aurium)

werden von den Kranken verglichen mit Dröhnen und Rollen der Eisenbahn, Brummen oder Bimmeln von Glocken, Rauschen von Wasserfällen, Brodeln von ausströmendem Dampf, Summen von Insekten, Grillenzirpen, musikalischen Tönen usw.

Ein Teil der subjektiven Geräusche gehört, wie schon an anderer Stelle erwähnt wurde, zu den Reizungssymptomen des Ramus cochlearis nervi acustici und begleitet demgemäss manche Ohrkrankheiten, so lange die Reizung des Schneckennerven besteht, bzw. so lange dieser Nerv reizempfindlich bleibt.

Eine andere Art des Ohrensausens, die man gewöhnlich als „nervös" bezeichnet, ist nichts anderes als eine krankhafte Wahrnehmung der normalen Gefässgeräusche, die für gewöhnlich unter der Schwelle des Bewusstseins bleiben. Wer sorgsam darauf achtet, kann den Pulsschlag seiner Carotiden wie auch das Blutrauschen in seinen Jugulares hören; namentlich gelingt das leicht in der Stille der Nacht, wenn die Gefässgeräusche nicht durch den verworrenen Tageslärm übertäubt werden. Der Schwerhörige vernimmt nicht das verworrene Tagesgeräusch, und darum kommen ihm die Gefässgeräusche leichter zur Wahrnehmung. Er hält sie dann für etwas Krankhaftes und leidet darunter um so stärker, je mehr er seine ängstliche Aufmerksamkeit darauf richtet. Bei starker Schwerhörigkeit schwindet natürlich auch die Wahrnehmung der Gefässgeräusche. Gegen diese Art des Ohrensausens nützen Behandlungsmethoden und Medikamente gar nichts; Elektrizität und Pneumomassage wirken höchstens auf kurze Zeit suggestiv und Bromsalze erweisen sich als wertlos. Wenn es aber dem Arzte gelingt, den Kranken zu überzeugen, dass seine quälenden Geräusche an sich gar nichts krankhaftes sind und keine weitere Beachtung verdienen, erzielt er manchen schönen Erfolg (Kümmel).

Auch Normalhörenden können die Gefässgeräusche in störender Art zum Bewusstsein kommen, z. B. nach Schwächung durch psychische Aufregungen, geistige Überarbeitung und wiederholte Nachtwachen, sowie durch Chlorose. In solchen Fällen besteht die Behandlung in der Sorge für geistige und körperliche Ruhe, in der Darreichung von Antipyrin, Phenacetin und namentlich Bromsalzen, bei Chlorose in

der Bekämpfung dieses Zustandes (vgl. die Lehrbücher der inneren Medizin).

Über Pulsgeräusche bei Otitis media acuta und bei Cerumen obturans s. S. 281 und Kap. E, 11.

Aneurysmen in der Nähe des Ohres können lästige Gefässgeräusche verursachen.

Das vermeintliche Hören menschlicher Stimmen (Gehörshalluzination) gehört in das Gebiet der Geisteskrankheiten.

Über Wesen und Ursache des Doppelhörens (Paracusis duplicata) fehlen uns sichere Kenntnisse.

Über Geräusche bei Krämpfen der Binnenmuskeln des Ohres und der Schlundmuskulatur s. S. 337 und 272.

Die Schädigungen des Nervus acusticus durch Erkrankungen in seiner Nachbarschaft und die Tumoren des Acusticusstammes.

Das Cortische Organ wird häufig, ohne sonst nachweisbar geschädigt zu sein, bei Erkrankungen der Paukenhöhle in einen Reizzustand versetzt, der subjektive Geräusche (Ohrensausen) hervorruft (s. o.).

Die auf S. 334 erwähnten malignen Tumoren des Schläfenbeins können sowohl den Stamm des Hörnerven, wie auch, nach Einbruch in das Labyrinth, seine Verzweigungen komprimieren oder zerstören.

Innerhalb der Schädelhöhle kann der Stamm des Nervus acusticus durch basale Tumoren, namentlich Gummata, komprimiert werden.

Tumoren des Hörnervenstammes selber entwickeln sich gewöhnlich innerhalb der Schädelhöhle am Porus acusticus internus und verbreiten sich im benachbarten Teile der hinteren Schädelgrube (Kleinhirn-Brückenwinkel).

Sie können einseitig und beiderseitig auftreten, solitär oder mit gleichartigen Tumoren in der Nachbarschaft vergesellschaftet sein. Klinisch sind sie nicht zu unterscheiden von den Tumoren, welche sich im Kleinhirnbrückenwinkel vom Knochen, von den Hirnhäuten oder der Hirnsubstanz aus entwickeln und auf den Acusticus und Facialis drücken.

Gewöhnlich handelt es sich um Neurofibrome oder Psammome, seltener um Gliome, Endotheliome, Sarkome. Auch das wahre Cholesteatom kommt im Kleinhirnbrückenwinkel vor.

Ausser durch die Symptome des allgemeinen Hirndruckes verraten sich diese Tumoren vor allem durch Lähmung des Ramus cochlearis und vestibularis, sowie des Nervus facialis; die Neurofibrome auch durch das multiple Auftreten gleichartiger Tumoren in der Haut (Neurofibromatose).

Wer mit der operativen Entleerung der tiefen Extraduralabszesse in der Kleinhirngrube und der Abszesse in der Kleinhirnsubstanz (s. Kap. E, 10) vertraut ist, kann sich solche Tumoren zugänglich machen, und die Aussicht, dieselben unter besonders günstigen Verhältnissen erfolgreich exstirpieren zu können, ist nicht gering.

7. Die cerebralen Hörstörungen.

Anatomische Vorbemerkung.

Die centrale Acusticusbahn kann durch Tumoren, Embolien, Hämorrhagien und Abszesse geschädigt werden.

Zum Verständnisse des Wenigen, das wir von diesen Schädigungen wissen, ist eine kurze Beschreibung des Verlaufes der Bahn nötig; ich gebe sie wörtlich nach Siebenmann:

„Die untersten zentralen Stationen des Nervus cochlearis liegen beiderseits im kaudalen Abschnitt der Brückenregion. Von hier aus verläuft die Hörbahn unter mehrfacher unvollkommener Kreuzung ihrer Fasern in der Haube aufwärts gegen die seitliche ventrale Partie der Vierhügelgegend, von dort durch die Vierhügelarme und durch das Corpus geni-

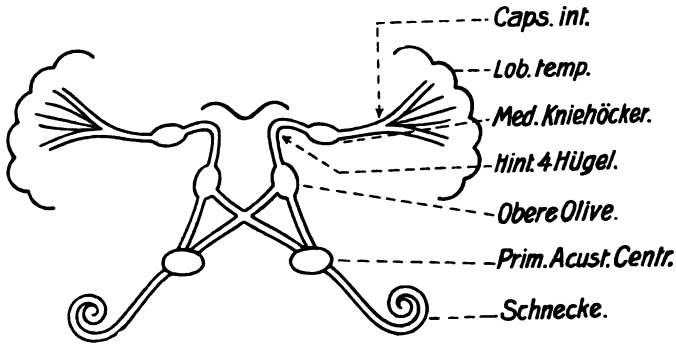

Fig. 205.
Schema der centralen Acusticusbahn. Nach Lachmund.

culatum internum unter dem hintersten Abschnitt des Sehhügels hinweg nach der Capsula interna und schliesslich zur Rinde des Schläfenlappens. An verschiedenen Stellen dieses Weges finden partielle Kreuzungen der beiderseitigen Bahnen statt.“ (Vgl. Fig. 205.)

Die Rindentaubheit.

Als Rindentaubheit bezeichnet man die Hörstörung infolge einer Zerstörung des Hörzentrums im Schläfenlappen.

Bei Zerstörung in nur einem Schläfenlappen wird das Gehör nur in geringem Grade herabgesetzt, weil jedes Ohr infolge der partiellen Kreuzungen der Bahn mit beiden Schläfenlappen in Verbindung steht. Um eine völlige Rindentaubheit herbeizuführen, sind Zerstörungen in beiden Schläfenlappen nötig. Über zerebrale gekreuzte Schwerhörigkeit s. u. beim Hirnabszesse (Kap. E, 10).

Die Mittelhirntaubheit.

Als Mittelhirntaubheit bezeichnet Siebenmann eine doppelseitige Schädigung des Gehörs bei Erkrankungen (namentlich Tumoren) in der

Schleifengegend der Haube, wo die beiden centralen Acusticusbahnen mit allen ihren Fasern nahe zusammentreten.

Die Nähe anderer Bahnen bedingt natürlich gleichzeitig noch mancherlei weitere Schädigungen, unter denen solche von seiten des Optikus, Oculomotorius und Abducens im Vordergrunde stehen.

8. Die hysterische Taubheit und die Beteiligung des Ohres bei der traumatischen Neurose.

Die hysterische Taubheit ist, wie jede Manifestation der Hysterie, auf eine, wenn auch nicht anatomisch nachweisbare Schädigung der Hirnrinde zurückzuführen. Sie betrifft fast nur jugendliche weibliche Personen und befällt in der Regel beide Ohren. Bisweilen kommt sie ohne bekannte äussere Ursache zustande, manchmal ist sie die Folge eines Schreckes (Emotionstaubheit) und nicht selten schliesst sie sich an ein bestehendes Ohrleiden, oder an eine, oft sehr geringfügige Verletzung des Ohres an. Selten beschränkt sich das Leiden auf das Gehör allein, sondern wir finden daneben gewöhnlich noch mancherlei hysterische Erscheinungen, die sich bald rein in der Psyche, bald in der sensiblen und motorischen Sphäre abspielen. Ganz besonders charakteristisch ist es, dass sich neben der Schwerhörigkeit oder Taubheit auch noch andere hysterische Affektionen gerade am Ohr einzustellen pflegen, wie z. B. Anästhesie der Ohrmuschel, subjektive Geräusche, Schwindelgefühl und spontane Schmerzen im, sowie Druckempfindlichkeit auf dem Warzenfortsatze. Bei Kindern tritt jedoch die hysterische Taubheit meist für sich allein auf, wie ja überhaupt Kinder an Hysterie fast immer monosymptomatisch erkranken. Die Hörprüfung ergibt bald Resultate, die an solche erinnern, welche bei einer wirklichen organischen Schädigung des Hörnerven vorkommen, bald aber auch mit den physikalischen Voraussetzungen, auf welchen unsere Hörprüfungsmethoden beruhen, unvereinbar sind. Therapeutische Eingriffe der verschiedensten Art, wie z. B. der Katheterismus der Tuben, haben oft eine vorübergehende Besserung des Gehörs zur Folge, die den Unerfahrenen über die Natur des Leidens täuschen kann. Verräterisch ist ein häufiger Wechsel der Erscheinungen. Die Prognose des Leidens ist günstig, doch kann es sich über Jahre hinausziehen.

Die Behandlung muss vor allem eine allgemeine, gegen die Hysterie gerichtete sein. Wechsel des Aufenthaltsortes und namentlich der Umgebung tut oft Wunder. Besteht neben der hysterischen Taubheit ein organisches Ohrenleiden, so muss dieses behandelt werden, doch ist dabei grosse

Zurückhaltung nötig, denn solche Kranke pflegen den Arzt zu immer neuen Eingriffen zu drängen.

Sehr selten verbindet sich mit der hysterischen Taubheit die hysterische Stummheit. Über eine solche hysterische Taubstummheit [1]) berichtet M. Schmidt: „Ein 26jähriger Bauer war vor 9 Monaten plötzlich taubstumm geworden; er gab nur unartikulierte Töne von sich. Es war an und für sich schon verdächtig, dass ein erwachsener Mensch in so kurzer Zeit die Sprache verloren haben sollte, und bei dem negativen Ausfall der Untersuchung in bezug auf die Anamnese und das Vorhandensein organischer Veränderungen hielt ich den Fall gleich für nervös. Nach einer probeweise vorgenommenen Katheterisierung des einen Ohres sprach der Kranke sofort mit lauter Stimme und versicherte uns, dass er jetzt auf beiden Ohren ganz gut höre.

Bei den traumatischen Neurosen werden oft Hörstörungen, Schwindel, Gleichgewichtsstörungen und Nystagmus beobachtet. Da die Krankheit gewöhnlich nach Unfällen auftritt, bei denen der Körper oder die Wirbelsäule und der Schädel schwer erschüttert worden sind, kann man die genannten Erscheinungen wohl auf eine Commotio labyrinthi zurückführen. Es ist eine schwierige Aufgabe für den Arzt, zu ermitteln, ob in solchen Fällen eine organische Läsion (z. B. Blutung), oder nur eine funktionelle — hysterische — Störung im Labyrinthe vorliegt. Die Lösung dieser Aufgabe gelingt noch am ehesten, wenn sie von dem Nerven- und dem Ohrenarzte gemeinsam in Angriff genommen wird. Ein häufiger Wechsel in der Stärke der akustischen und der statischen Beschwerden spricht für eine rein funktionelle Störung.

Auch wenn ein durch Unfall an seinem Nervensystem Geschädigter nicht über Schwerhörigkeit klagt, muss der Ohrbefund festgestellt und bei der Beurteilung des Krankheitsbildes berücksichtigt werden. Findet man dabei Störungen im statischen Organe ohne Gehörsabnahme, so ist die Ursache im Zentralorgane (Blutungen im Pons und der Medulla oblongata), nicht im Labyrinthe, zu suchen.

9. Die Taubstummheit.

Wenn jemand durch ein Ohrenleiden das Gehör eingebüsst hat und dann infolge einer weiteren Krankheit, z. B. einer Apoplexie, auch noch die Sprache verliert, so ist er taub und stumm, aber nicht taubstumm, denn als Taubstummheit bezeichnet man nur den Mangel der Sprache infolge von Taubheit. Das vollsinnige Kind lernt sprechen, weil es Sprachlaute hört und nachahmen kann, das taubgeborene ist dazu nicht imstande und wird deshalb taubstumm. Wird ein kleines Kind, das die Sprache

[1]) Sit venia verbo! Aus der Definition der Taubstummheit (s. nächstes Kap.) geht hervor, dass man solche Fälle mit Unrecht als „Taubstummheit" bezeichnet.

bereits erlernt hatte, taub, so verliert es sie wieder. Dies geschieht bis zum siebenten Jahre fast ausnahmslos; erst von der Pubertät an haften die Wortbilder so fest, dass sie durch Ertauben nur noch beschädigt, aber nicht mehr ausgelöscht werden.

Die Ursachen der Taubstummheit unterscheiden sich von denen der Taubheit nur dadurch, dass sie schon im intrauterinen Leben oder in der Kindheit wirksam werden. Die Hörstörung, welche zur Stummheit führt, braucht nicht völlig zu sein; Hörreste lassen sich bei vielen Taubstummen nachweisen (s. u.). Durch eine einfache Mittelohrerkrankung, auch durch die schwerste, wird niemand taub, also auch niemand taubstumm; es bedarf dazu stets einer Schädigung des schallempfindenden Apparates.

Je nachdem die ursächliche Taubheit angeboren oder erworben ist, spricht man von angeborener oder erworbener Taubstummheit. Jedoch sind wahrscheinlich viele von den Fällen, die man als angeboren betrachtet, in der ersten Zeit des extrauterinen Lebens erworben.

Die angeborene Taubheit ist entweder die Folge einer Bildungsstörung (Aplasie) des Labyrinthes, neben der in seltenen Fällen auch ein angeborener Verschluss des äusseren Gehörganges bestehen kann, oder einer angeborenen degenerativen Acusticusatrophie, oder einer intrauterin überstandenen Labyrintherkrankung.

Die in Fällen der letzteren Art gefundenen anatomischen Veränderungen sind oft makroskopisch nicht erkennbar und wurden deshalb früher bei den Taubstummensektionen gänzlich übersehen. Sie beschränken sich in der Regel auf Degeneration und Metaplasie des Endothels im endolymphatischen Raume.

Die extrauterin erworbene Labyrinthitis, die zum Verluste der bereits erlernten Sprache führt, befällt die Kinder am häufigsten im Alter von 2—4 Jahren. Ihre häufigste Ursache ist die Meningitis cerebrospinalis epidemica; dann kommt Scharlach, dann Typhus abdominalis und Masern Als seltenere Ursachen reihen sich an: angeborene Syphilis, Diphtherie, Blattern, Mumps, Keuchhusten, Lungenentzündung und schwere Kopfverletzungen.

Der anatomische Befund bei der Taubstummheit infolge von Meningitis cerebrospinalis epidemica charakterisiert sich durch schwere Veränderungen im ganzen Labyrinthe. Es finden sich da endostale bindegewebige Einengungen, die schliesslich zur totalen knöchernen Ausfüllung der Hohlräume, Gänge und Fenster führen können, ferner Atrophie des Nervus acusticus am Stamme sowie an den Ganglien und Spiralblattverzweigungen, während Trommelfell und Mittelohr meist keine Veränderung aufweisen.

Bei der Scharlach-Taubstummheit finden wir dagegen meist ausgedehnte Zerstörungen an Trommelfell und Paukenhöhle, im Labyrinthe chronische Eiterung oder nekrotische Ausstossung der Schnecke und anderer Labyrinthteile. In einzelnen Fällen ist jedoch das Trommelfell intakt, und die vorhandenen Labyrinthveränderungen scheinen von einer den Scharlach komplizierenden Meningitis (s. S. 350) aus entstanden zu sein.

Auch bei der Masern-Taubstummheit spielt die nekrotische Ausstossung der Schnecke eine Rolle. Ferner hat man auch hier Knochen-Neubildung in den Labyrinthräumen gefunden.

Eine besondere Art der Taubstummheit ist die endemische. Sie tritt als Komplikation des Kretinismus auf und findet sich demgemäss häufig in Gegenden, in welchen diese Krankheit endemisch vorkommt. Die kretinische Degeneration ist vererbbar. Auf welchen anatomischen Veränderungen die Taubheit der Kretinen beruht, ist noch wenig aufgeklärt.

Die Zahl der Taubstummen in den einzelnen Ländern ist ungemein verschieden; im Deutschen Reiche kommt sie 50,000 nahe und beträgt in der Gesamtheit der zivilisierten Länder nach Hartmann im Durchschnitt 77,7 auf 100,000 Einwohner. Sie ist am grössten in Gegenden, in welchen der Kretinismus endemisch auftritt. Ferner steigt sie überall, wo eine ausgedehnte Epidemie von Cerebrospinal-Meningitis geherrscht hat, für eine Reihe von Dezennien oft weit über den Durchschnitt hinauf. Der Kretinismus kommt vorzugsweise in Gebirgsländern vor, und unter diesen steht die Schweiz mit 245 Taubstummen auf je 100,000 Einwohner oben an. In grösseren Ländern, die nur teilweise gebirgig sind, ist die Prozentzahl in den Gebirgsprovinzen erheblich höher, als in der Ebene. So hat Österreich im ganzen 131 Taubstumme auf 100,000 Einwohner, während seine Alpenbezirke zum Teil relativ noch mehr derselben aufweisen als die Schweiz: Steiermark 200, Salzburg 278. Kärnten gar 441 auf 100,000 Einwohner. Grosse Zahlen von Taubstummen finden sich ferner in den französischen Alpen, den Sevennen und Pyrenäen, sowie in den kretinenreichen italienischen Provinzen Piemont und Savoyen. Was Deutschland betrifft, so leben in den gebirgigen Gegenden Süddeutschlands ebenfalls viele Kretinen, die die Taubstummenquote in die Höhe treiben, so dass sie in Baden (Schwarzwald) 122, Hessen-Darmstadt (Odenwald) 120, Württemberg (Schwarzwald) und Elsass-Lothringen (Vogesen) 111, Bayern (bayerische Alpen) 90 erreicht. Viel geringer ist die Quote in dem kretinenfreien mittel- und norddeutschen Flachlande; sie beträgt in Mecklenburg-Schwerin 87,8 und bewegt sich in den westlichen Provinzen Preussens zwischen den Extremen von 71 und 59; in Bremen beträgt sie 45, in Hamburg nur 40. Die Länder mit der geringsten Zahl von Taubstummen sind Belgien mit 43 und Holland mit 34 auf 100,000 Einwohner.

Der Einfluss ausgedehnter Epidemien von Meningitis cerebrospinalis auf die Taubstummenquote zeigt sich am deutlichsten in den nordöstlichen Provinzen Preussens. Die Epidemie von 1864—65 hatte zur Folge, dass bei der Volkszählung von 1895 in Ostpreussen 168, in Westpreussen 162, in Posen 144, in Pommern 113 Taubstumme auf 100,000 Einwohner kamen.

Schon aus diesen Zahlen lässt sich entnehmen, dass das Häufigkeitsverhältnis zwischen der angeborenen und der erworbenen Taubstummheit je nach epidemischen oder endemischen Ursachen schwanken muss.

Die zuverlässigsten Angaben über dieses Verhältnis besitzen wir für Mecklenburg-Schwerin, dessen 505 Taubstumme ohne Ausnahme von Lemcke auf das Genaueste untersucht worden sind. Kretinismus fehlt da, und eine Meningitis-Epidemie hatte in der in Betracht kommenden Zeit nicht geherrscht. 55,07% der dortigen Taubstummen hatten ihr Gebrechen erworben, und nur bei 44,93% war es angeboren.

Was die früher viel umstrittene Frage von der Vererbbarkeit der Taubstummheit betrifft, so hat erst das auf pathologische Verhältnisse übertragene Vererbungsgesetz der Biologen einige Klarheit gebracht. Dieses Gesetz lehrt, dass erworbene Krankheiten niemals vererbt werden können. Eine extrauterin erworbene Taubheit, die zur Taubstumm-

heit geführt hat, kann deshalb nicht auf die Nachkommen übertragen werden; gleiches gilt von der intrauterin durch Erkrankungen des Fötus erworbenen. Wohl aber sind Entwicklungshemmungen und Entwicklungsstörungen, wie die Aplasie des Labyrinthes und der Kretinismus, ferner die Disposition zu degenerativen Prozessen auf die Nachkommenschaft übertragbar. Ohne Zweifel werden zukünftige Untersuchungen die theoretisch wohlbegründete Annahme bestätigen, dass es sich stets um solche vererbbare Störungen handelt, wo Kinder taubstummer Eltern taub geboren werden.

Auch die Tatsache, dass aus Ehen zwischen Blutsverwandten häufiger taube Kinder hervorgehen, als aus Ehen zwischen nicht Blutsverwandten, wird durch das Vererbungsgesetz verständlich, denn wenn in der Ahnenmasse eines blutsverwandten Ehepaares vererbbare Labyrinthstörungen vorgekommen sind, können diese auf die Kinder von beiden Ehegatten übertragen werden, und müssen also häufiger vorkommen.

Sowohl von der angeborenen als von der erworbenen Taubstummheit wird das männliche Geschlecht häufiger befallen, als das weibliche.

Wenn Idiotismus mit der Taubstummheit verbunden ist, dürfte er meistens auf die gleiche Ursache wie die Taubstummheit, nämlich Meningitis oder Kretinismus zurückzuführen sein. Die durch epidemische Meningitis Ertaubten haben bisweilen infolge der Miterkrankung des statischen Organes einen unsicheren, schwankenden Gang, der sich später verliert. Bemerkenswert ist das häufige Vorkommen der Retinitis pigmentosa bei Taubstummen.

Die Diagnose der Taubheit ist schon in den ersten Lebenswochen und -monaten keineswegs schwierig; schon wenige Tage nach der Geburt lassen sich Reaktionen auf Schalleindrücke beim gesunden Säuglinge nachweisen (Kussmaul) und später fällt das Nichtreagieren taub geborener Kinder auf Schalleindrücke dem Kundigen sofort auf, wird aber von den Eltern oft übersehen oder für Unaufmerksamkeit gehalten, bis sich die traurige Wahrheit durch Nichterlernen der Sprache oder Nichtreagieren auf Klingeln, Pfeifen oder Musizieren enthüllt.

Im Alter von 2 bis etwa 5 Jahren werden bisweilen hörstumme Kinder für taubstumm gehalten. Die Hörstummheit findet sich bei Idioten. Dass solche stumme Kinder hören, lässt sich mit den eben angegebenen Mitteln meist leicht nachweisen.

Beim Erwachsenen macht die Diagnose nur Schwierigkeit, wenn ein Vollsinniger Taubstummheit simuliert. Wie solche Simulanten zu entlarven sind, ist bereits auf S. 259 erörtert.

Es ist schon oben gesagt, dass manche Taubstumme nachweisbare Hörreste haben. Einzelne haben Schallgehör, andere hören Vokale, ein kleiner Prozentsatz hört Worte.

Durch Prüfung des Tongehörs mit seiner kontinuierlichen Tonreihe zeigte Bezold, dass nicht wenig Taubstumme einzelne Strecken der Skala hören. Die Defekte in der Wahrnehmung der Skala fanden sich am oberen und unteren Ende derselben, oder es zeigten sich ausserdem Lücken inmitten der Skala (Fig. 206). Durch Vergleich der so ermittelten Tongehörreste mit dem noch bestehenden Gehör für einzelne Vokale und Konsonanten zeigte Bezold, dass Sprachverständnis noch vorhanden ist, wenn das Gehör für die Strecke b^1 bis g^2 der Skala erhalten ist. Der Nachweis solcher Hörreste ist freilich bei kleinen Kindern nicht mit Sicherheit zu erbringen und auch bei Erwachsenen ungemein schwierig und zeitraubend.

Eine wirkliche Heilung von Hörstörungen, die bereits zur Taubstummheit geführt haben, ist nicht möglich. Jedoch gelingt es nicht selten, die Hörstörung zu bessern, wenn

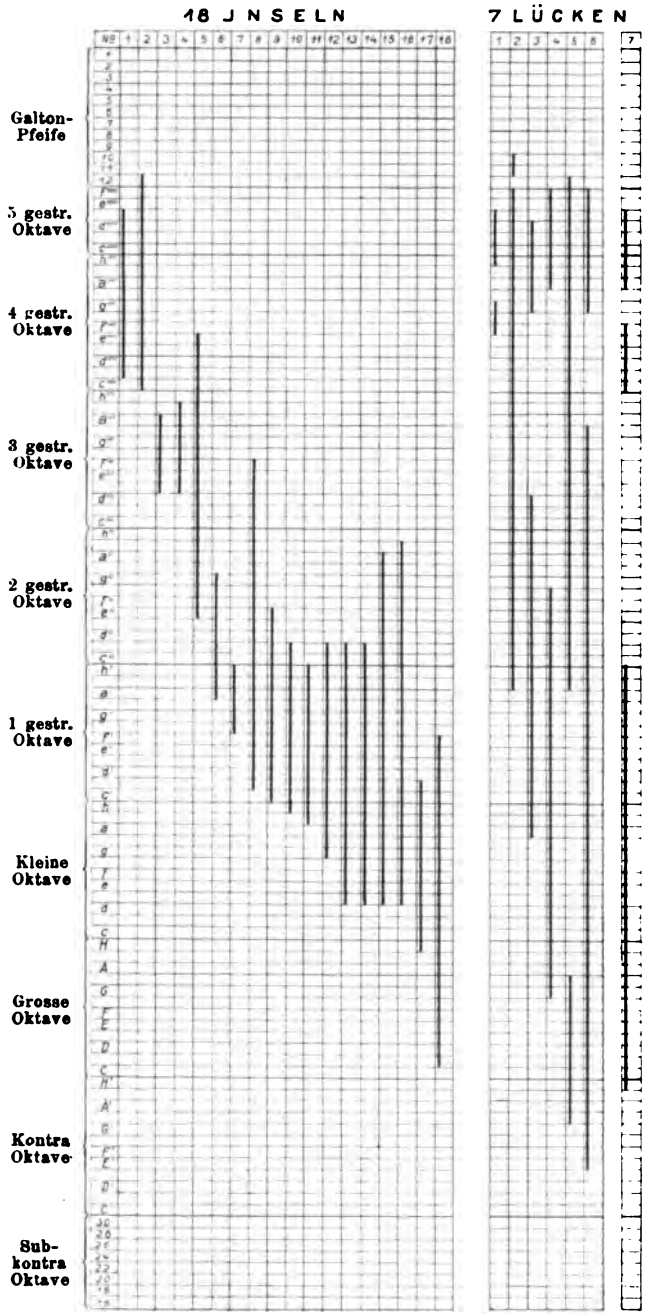

Fig. 206.
Toninseln und Tonlücken. Nach Bezold, Lehrb. d. Ohrenheilk.

sie nur zum Teil auf einer Labyrintherkrankung und zum andern Teil auf einer heilbaren Mittelohrerkrankung beruht. Es ist deshalb auf das Energischste zu fordern, dass jedes schwerhörige oder taube Kind so schnell als möglich in ohrenärztliche Behandlung gebracht wird. Die Gleichgültigkeit der Eltern und leider auch vieler Ärzte gegen Ohrenkrankheiten hat hier unendlich viel Schaden gestiftet. Besonders bei den durch Scharlach veruraschten Mittelohrerkrankungen, die leicht auf das Labyrinth übergehen, könnte durch frühzeitige sachverständige Behandlung von vielen Kindern ein trauriges Schicksal abgewendet werden. Bei manchen Taubstummen erweisen sich Hörübungen (Urbantschitsch) insofern nützlich, als sie zwar nicht das Gehör bessern, wohl aber die Aufmerksamkeit auf Schalleindrücke anregen.

Mit dem Unterrichte der Taubstummen muss frühzeitig begonnen werden, wenn es gelingen soll, sie dem sprachlichen Verkehre mit ihren vollsinnigen Mitmenschen zuzuführen und ihnen damit eine geistige Entwicklung zu sichern[1]).

[1]) Die folgende Darstellung der Geschichte und der Art des Taubstummen-Unterrichts ist grösstenteils Kussmauls Buche: „Die Störungen der Sprache" wörtlich entnommen.

Dass dies möglich ist, erkannte als Erster der spanische Benediktiner Pedro de Ponce (1570). Seinen Bestrebungen schlossen sich an der englische Geistliche John Wallis (1653), der Schweizer Arzt Johann Konrad Amman (1692). der lange in Amsterdam wirkte, und der portugiesische Jude Pareira (1745). Mit durchgreifendem Erfolge aber unternahm erst der Abbé Charles Michel de l'Epée in Paris (1771) die schwierige Aufgabe, der er sein ganzes Leben und Vermögen weihte: die Taubstummen sprechen zu lehren. Sein Unterricht beschränkte sich indes auf die Gebärden- und Schriftsprache, und die Bemühungen seiner Nachfolger in Frankreich (Abbé Sicard u. a.) galten wesentlich nur der Verbesserung der auf dieses Ziel gerichteten Lehrmethoden.

Der sächsische Schulmeister Samuel Heinicke (1729—1790), angeregt durch die Schrift Ammans: Surdus loquens, seu methodus, qua, qui surdus est, loqui discere possit, Amstelod. 1692, löste das höchste Problem des Taubstummen-Unterrichts, das dem Freunde dieser Unglücklichen vorgelegt werden konnte, ihnen nicht nur Schrift und Pantomime, sondern auch das laute und tönende Wort zu verschaffen, mit bewunderungswürdiger Einsicht und Energie: er entstummte sie wirklich. Seine Unterrichtsmethode stellt man als die deutsche der französischen, die auch in England heute noch die herrschende ist, gegenüber. Sie hat sich in Deutschland trotz aller Angriffe allgemein Eingang verschafft und ist durch seine Schüler Eschke, Reich, den Taubstummen Teuscher u. a. zu einem hohen Grade der Ausbildung gelangt.

Es leuchtet ein, dass die deutsche Methode zwei ungeheure Vorzüge vor der französischen voraus hat:

1. Der Taube, der sich der Lautsprache bemächtigt hat, wird erst dadurch der Welt ganz wiedergegeben, indem er sich mit den Hörenden verständigen kann, ohne dass diese erst die Gebärdensprache erlernen müssen.

2. Die Lautsprache als Gymnastik der Lungen und Luftwege fördert nicht nur die Ausbildung dieser Organe, sondern kräftigt dadurch auch die ganze Konstitution.

Der Unterricht ist immer ein doppelter:

1. Ein intellektueller. Er zielt auf die Bildung und Verbindung von Begriffen, die aus sinnlichen Anschauungen abstrahiert werden, anfangs mit Hilfe deutender und zeichnender Gebärden, weiterhin von Schrift- und Lautworten, wobei methodisch vom Einfachen zum Zusammengesetzten fortgeschritten wird.

2. Ein mechanischer. Er zielt auf die Bildung von artikulierten Lauten und Wörtern. Man lehrt die Tauben, den Sprechenden die Wörter am Munde abzusehen, die mimischen Lautbilder zu erfassen und nachahmend nachzubilden. Der Erfolg der Nachahmung der gesehenen Lautbewegungen wird gesichert durch tastende Wahrnehmung der Exkursionen des Brustkorbes und der Vibrationen des Kehlkopfes, die das Sprechen begleiten. Allmählich lernen sie die Atmungs-, Stimm- und Artikulationsbewegungen richtig zusammenfügen.

Die intellektuelle und mechanische Schulung gehen so bis zu einem gewissen Grade unabhängig von statten, aber Intelligenz und Sprache greifen doch, wie beim Sprechenlernen der hörenden Kinder, allmählich ineinander und verflechten sich innigst.

Der Unterricht geschieht in Taubstummenanstalten (Internaten) oder in Taubstummenschulen (Externaten). Je grösser ein Internat ist, desto schlechter pflegen die in ihm erreichten Erfolge zu sein, da die Insassen zu wenig Gelegenheit haben, das Gelernte im Verkehre mit Vollsinnigen zu üben.

Je nach ihrer intellektuellen und mechanischen Begabung, dem gänzlichen oder teilweisen Verlust des Gehöres, der mehr oder minder wohlgeratenen Bildung der Sprachwerkzeuge und dem Alter, in dem sie in die Anstalten kommen, gewinnen die Taubstummen eine mehr oder minder grosse Redefertigkeit. Immer entbehrt ihre Rede des Wohllautes und der

Akzentuierung, die nur das Gehör zu verleihen imstande ist. Sie hat immer etwas Monotones, Syllabierendes, Hartes, Bellendes und allzu Lautes.

Haben Taube einen Rest von Sprachgehör (s. o.), so kann dieser beim Sprechenlehren mit grossem Vorteil ausgenutzt werden. Solche partiell Taube sollten stets besonders, nicht aber mit den gänzlich gehörlosen zusammen unterrichtet werden (Bezold).

Leider verlernen nicht wenige Taubstumme nach dem Verlassen der Anstalt die Sprache wieder und helfen sich mit Gebärden und mit der Schriftsprache. Durch wiederholte Nachhilfekurse in der Anstalt sollte dem vorgebeugt werden.

10. Die intracraniellen Folgeerkrankungen der Mittelohr-, Labyrinth- und Schläfenbeineiterungen.

Die Infektionen des Hirns, der Hirnhäute und der Blutleiter durch Ohreiterungen müssen hier ausführlich besprochen werden, weil die wenigsten Lehrbücher der inneren Medizin und der Chirurgie den praktischen Arzt über diese wichtigen und häufigen Krankheiten genügend unterrichten. Eine erschöpfende Darstellung dieser Krankheiten findet man in meinem Buche: Die otitischen Erkrankungen des Hirns, der Hirnhäute und der Blutleiter. IV. Auflage, Wiesbaden, 1908.

Wege der Infektion.

Aus dem vom Mittelohre her infizierten Labyrinthe (s. S. 347) kann der Eiter längs des Nervus acusticus oder durch die Wasserleitungen in die Schädelhöhle eindringen.

Längs des Hörnerven und durch den Ductus perilymphaticus gelangt er direkt zu den weichen Hirnhäuten, durch den Ductus endolymphaticus aber in den, in die Dura cerebelli eingebetteten Saccus endolymphaticus, und erzeugt hier zunächst ein Empyem dieses Sackes. Alle diese Labyrinthwege münden in die hintere Schädelgrube; die auf ihnen erfolgende Infektion des Schädelinhaltes tritt als Meningitis oder als Kleinhirnabszess in Erscheinung.

Ohne Vermittlung des Labyrinthes kann das Übergreifen einer Schläfenbeineiterung auf den Schädelinhalt an jeder Stelle erfolgen, wo die entzündliche Erkrankung des Knochens bis in die Schädelhöhle vorgedrungen ist (Körner). In der mittleren Schädelgrube geschieht dies meist am Dache der Paukenhöhle und des Antrum, in der hinteren da wo der Sinus transversus in einer Rinne an der Basis der Felsenbeinpyramide eingebettet ist.

Am Boden der Paukenhöhle kann die Knochenzerstörung leicht den oberen Bulbus der Vena jugularis erreichen. An der vorderen Wand der Paukenhöhle gehen Knochenzerstörungen mitunter bis zum Canalis caroticus, und die in diesen eingedrungene Eiterung kann sich durch Vermittlung des die Carotis umspinnenden Venengeflechtes (Sinus caroticus) bis in den Sinus cavernosus verbreiten. Dieser kann auch direkt von der erkrankten Spongiosa der ihm anliegenden Spitze der Felsenbeinpyramide aus infiziert werden.

Im Schläfenbeine finden sich nicht selten als Abnormitäten Lücken in verschiedenen Knochenwänden, sogenannte spontane Dehiszenzen, deren Bedeutung für die Fort-

leitung einer Entzündung aus dem Schläfenbeine in das Schädelinnere früher stark überschätzt wurde. So zeigt der Facialiskanal in seinem Verlaufe an der inneren Paukenhöhlenwand häufig eine Knochenlücke, die nur durch eine direkt unter der Schleimhaut liegende fibröse Membran geschlossen ist. Diese Membran kann bei Mittelohreiterungen zerstört werden. Die Folge ist dann eine Lähmung des Nerven, aber fast niemals ein Weitergehen der Eiterung im Facialiskanale bis in die Schädelhöhle. Ähnliche Knochenlücken zeigt die Paukenhöhlenwand nicht selten am Dache in die mittlere Schädelgrube hinein, am Boden in die Fossa jugularis, und an der vorderen Wand in den Canalis caroticus.

Auch der Hiatus subarcuatus und die offene Fissura petro-squamosa am Schläfenbeine des Neugeborenen scheinen nur in sehr seltenen Fällen als Infektionswege vom Mittelohre in die Schädelgrube zu dienen.

Die Pachymeningitis externa und der extradurale Abszess.

Bei der Operation akuter Mastoiditiden finden wir häufig den Knochen in grosser Ausdehnung bis zur Dura zerstört, ohne dass irgendwelche besondere Symptome uns diesen gefährlichen Zustand vorher ahnen liessen.

Diesem Durchbruche nach innen begegnen wir am häufigsten in der hinteren Schädelgrube und zwar im Sulcus sigmoideus, seltener in der mittleren am Dache der Paukenhöhle und des Antrum. An beiden Stellen kann der Eiterherd in grosser Ausdehnung der Dura bzw. der Flexura sigmoidea des Sinus transversus anliegen. Dura und Sinus erscheinen dabei in frühen Stadien noch unverändert, später gerötet oder missfarbig, oder mit Granulationen überzogen (Pachymeningitis externa bzw. Periphlebitis des Sinus). Hat der Eiter guten Abfluss vom zerstörten Knochen aus durch Mittelohr und Gehörgang, so kann dieser Zustand lange bestehen, ohne schlimmere Folgen herbeizuführen; ist aber der Abfluss nach aussen behindert, so hebt der Eiter die Dura oder den Sinus vom Knochen ab und verbreitet sich rings um die Durchbruchstelle allmählich zwischen Knochen und Dura weiter (extraduraler bzw. perisinuöser Abszess).

Steht die ursächliche Schläfenbeinerkrankung im chronischen Stadium, so finden wir die Lamina vitrea selten in grosser Ausdehnung zerstört, sondern in ihrer Masse erhalten, aber missfarbig, brüchig oder fistulös durchbrochen. Die Dura bzw. der Sinus zeigt dann an der Berührungsstelle mit dem kranken Knochen eine grünliche oder schmutzig graubraune Farbe, oder ist mit Granulationen bedeckt, oft auch verdickt, mit Eiter infiltriert oder brandig, und mehr oder weniger weit durch Eiter vom Knochen abgehoben.

In selteneren Fällen ist die Ursache eines tief medianwärts gelegenen Extradural-Abszesses der hinteren Schädelgrube eine Labyrintheiterung mit Fortleitung des Eiters durch den Aquaeductus vestibuli zur hinteren Felsenbeinwand.

Wo sich der Eiter unter platten Schädelknochen verbreitet, kann er diese durchbrechen und so nach aussen gelangen. Dies wird bisweilen an der dünnen Schläfenschuppe

beobachtet. Liegt der Abszess in der hinteren Schädelgrube, wo er von dickerem Knochen umgeben ist, so kann er diesen nicht durchbrechen, wohl aber findet er hier bisweilen einen Ausweg durch das Emissarium mastoideum, oder durch die Sutur zwischen Schläfen- und Hinterhauptbein.

In der Regel durchbricht die Entzündung, wenn der zwischen Knochen und Dura angesammelte Eiter nicht rechtzeitig entleert wird, die Dura oder die Sinuswand und führt hierdurch zu Erkrankungen des Sinus, der Hirnsubstanz und der Leptomeninx.

Neben den Symptomen der ursächlichen Ohr- und Knochenkrankheit verlaufen die Entzündungen an der Aussenfläche der Dura häufig unbemerkt. Fieber fehlt in der Regel Allgemeine und lokalisierbare Hirnsymptome sind selten, am ehesten noch bei Kindern, ausgesprochen.

Viel wichtiger, aber selten vorhanden sind äussere lokale Symptome. Bricht ein Abszess durch die Schläfenschuppe durch, oder drängt sich Eiter durch das Emissarium mastoideum, so findet man zunächst entsprechend dem oberen Rande der Ohrmuschel, beziehungsweise der äusseren Mündung des Emissars hinter dem Warzenfortsatze, Druckempfindlichkeit, spontanen Schmerz, Rötung, Periostverdickung, Ödem, und, sobald der Eiter durch den Knochen durchgetreten ist, fluktuierende Schwellung. Schliesslich entleert sich der Eiter durch die Fistelbildung in der Haut.

Diese äusseren lokalen Symptome sind es allein, die uns zur Diagnose helfen.

Am häufigsten werden vermutete und unvermutete extradurale Abszesse bei der Operation der primären Knochenkrankheit gefunden, wenn man genötigt ist, bis zur Dura vorzugehen, oder einen dorthin führenden Fistelgang verfolgt.

Findet man die Dura bei extraduralen Eiterungen noch unverändert, so ist nach gründlicher Ausrottung des Knochenherdes eine ausgedehnte Blosslegung derselben nicht nötig. Ist sie bereits verändert, so decke man sie in möglichst grosser Ausdehnung, am besten durch Wegnehmen des Knochens mit der schneidenden Zange, auf.

Werden die Entzündungen und Eiterungen an der Aussenfläche der Dura bei oder nach der operativen Beseitigung der ursächlichen Ohr- und Knochenkrankheit aufgedeckt, so tritt fast immer völlige Heilung ein, wenn nicht schon vor der Operation der Inhalt des Durasackes infiziert war.

Die Leptomeningitis (Arachnitis) purulenta und die Meningo-Encephalitis serosa.

Die Eiterung in den Maschen der Pia tritt sowohl als einzige intrakranielle Komplikation von Ohr- und Schläfenbeineiterungen, wie auch zusammen mit anderen otitischen Hirnkrankheiten auf.

Die unkomplizierte Leptomeningitis kommt ungefähr ebenso häufig bei akuten wie bei chronischen Ohr- und Schläfenbeineiterungen vor. Die Infektion erfolgt bei Kontakt durch Vermittlung

einer Pachymeningitis externa, bei Labyrintheiterung durch einen der Aquädukte oder den Porus acusticus internus.

Die Eiterinfiltration der Pia findet sich in der Regel zunächst an der Stelle, wo die Infektion erfolgt war, und verbreitet sich von hier aus über die Hirnoberfläche.

In anderen, aber viel selteneren Fällen findet man an der Überleitungsstelle des Eiters nur leichte Pia-Trübungen, während an räumlich entfernten Stellen, z. B. an der Konvexität, in der Sylvischen oder in der Rolandoschen Spalte, oder am Lumbalteile des Rückenmarks die Pia in grösserer Ausdehnung eitrig infiltriert erscheint (sprungartige Verbreitung der Meningitis).

Die Symptome der otitischen Leptomeningitis sind die gleichen, die auch bei Meningitis anderer Provenienz, z. B. bei der rhinitischen, der traumatischen und der epidemischen, vorkommen.

Das Fieber hat nichts Charakteristisches.

Der Puls ist am häufigsten beschleunigt, selten verlangsamt, manchmal unregelmässig.

Der Kopfschmerz kann sich auf die kranke Kopfseite, auf die Stirngegend oder das Hinterhaupt beschränken, oder sich über den ganzen Kopf verbreiten. In seltenen Fällen fehlt er; meist ist er heftig, oft unerträglich, so dass die Kranken bis zum Erlöschen des Bewusstseins stöhnen oder schreien.

Neuritis der Sehnerven fehlt merkwürdigerweise in den unkomplizierten Fällen fast immer (Pitt, Körner, Takabatake u. a.). Als nahezu konstantes, wenn auch nicht pathognomonisches Symptom ist die Kernigsche Flexionskontraktur zu nennen (Jansen, Körner).

Die zahlreichen übrigen Symptome treten bald als Reiz-, bald als Lähmungserscheinungen auf, und sind in nicht geringem Masse von der Lokalisation der Krankheit abhängig. Bei ausschliesslicher Erkrankung am Grosshirn beobachtete ich Fehlen der Nackenstarre während der ganzen Dauer der Krankheit. Ist die Grosshirnoberfläche befallen, so finden sich gewöhnlich Augenmuskellähmungen. Bei der Beteiligung der Konvexität oder bei der zirkumskripten Erkrankung auf einzelnen Rindenfeldern kommt es oft zu Herdsymptomen (z. B. gekreuzte Hemiplegie, motorische und amnestische Aphasie). Ist die Kleinhirngrube befallen, so ist die Nackenstarre gewöhnlich stark ausgeprägt; auch besteht häufig gleichseitige Facialislähmung und manchmal gleich- oder beiderseitige Taubheit durch toxische Neuritis des Facialis und Acusticus; ferner Störungen der Atmung, sowie Zeichen der Beteiligung der Spinalmeningen: Schmerzen in der Kreuzbeingegend oder am After, Inkontinenz von Stuhl und Urin.

Die Diagnose hat sowohl die eitrige Meningitis als auch ihre otitische Provenienz festzustellen.

Hierbei ist zu beachten, dass akute wie chronische Ohreiterungen, mit und ohne nachweisbare Labyrinth- oder Knochenerkrankung, zur Meningitis führen können. Differential-diagnostisch kommt in Betracht, dass die Ohr- und Schläfenbeintuberkulose nicht selten mit Meningitis tuberculosa kompliziert ist, und endlich, dass die Meningitis cerebrospinalis epidemica häufig das Labyrinth und bisweilen auch das Mittelohr infiziert.

Für den praktischen Arzt ist es ausserordentlich wichtig, zu wissen, dass bei kleinen Kindern eine einfache Mittelohrentzündung, namentlich wenn sie beide Seiten befällt, schwere Hirnerscheinungen

hervorrufen kann (S. 282 u. 290), die den Verdacht auf Meningitis erregen, aber sofort verschwinden, wenn der Eiter durch das Trommelfell bricht oder durch die Parazentese einen Abflussweg erhält. Ohne Zweifel sind hier die schweren Hirnsymptome die Folge einer nicht bakteriellen, sondern „kollateralen" toxischen Meningo-Encephalitis, die gelegentlich auch eine Otitis im späteren Kindesalter oder bei jungen, sehr selten bei älteren Leuten kompliziert und gewöhnlich als Meningitis serosa gedeutet wird (Merkens, Körner).

Bei kleinen Kindern sichert man hier sowohl die Diagnose als auch die Heilung mit der Parazentesenadel. Bei älteren Kranken war es bisher niemals der Verlauf, sondern nur der günstige Ablauf, der nachträglich zur Einreihung der Fälle in die Kasuistik der Meningo-Encephalitis serosa geführt hat (Körner).

Solche Fälle zeigen, dass nicht alle sogenannten „meningitischen Symptome" das Vorhandensein der eitrigen Meningitis beweisen; volle Sicherheit bieten nur spinale Symptome und die Beschaffenheit des durch die Lumbalpunktion entleerten Liquor cerebrospinalis, falls dieser Eiter und Kokken enthält. Finden sich in der Flüssigkeit statt der erwarteten gewöhnlichen Eiterkokken Tuberkelbazillen oder der Meningococcus intracellularis, so ist damit die Diagnose der tuberkulösen bzw. der epidemischen Meningitis klar.

Die Therapie der otitischen eitrigen Leptomeningitis galt bis vor kurzem für aussichtslos. Auch heutzutage wird die otogene diffuse Leptomeningitis purulenta, namentlich wenn sie auf Streptokokkeninfektion beruht, nur sehr selten geheilt. Viel häufiger ist es gelungen, noch nicht eitrig gewordene „Vorstufen" otogener Meningitiden und noch zirkumskripte Meningealherde durch frühzeitige Beseitigung der ursächlichen Eiterung im Schläfenbeine, eventuell mit Blosslegung des eitrig infiltrierten Bezirkes, und wiederholte Lumbalpunktionen zur Heilung zu bringen.

Jedenfalls ist es an der Zeit, Kranke mit vermuteter otitischer Leptomeningitis nicht mehr ohne weiteres als unheilbar ihrem Schicksale zu überlassen. Im Beginne der Krankheit oder bei noch zweifelhafter Diagnose wäre es ein Fehler, den primären Eiterherd im Schläfenbeine bzw. Labyrinthe unberührt zu lassen.

Die Sinusphlebitis.

Die ursächliche Krankheit im Ohre und Schläfenbeine betrifft fast immer den Knochen. Sie erstreckt sich in der Regel, bald in breiter Ausdehnung, bald in Form enger, mit Granulationen gefüllter Fistelgänge bis in die Fossa sigmoidea des Sulcus transversus, wo sich ein perisinuöser Abszess bildet, oder ein direkter Kontakt des Sinus mit dem kranken Knochen stattfindet.

Wie der Bulbus venae jugularis und der Sinus cavernosus infiziert werden können, ist bereits auf S. 368 gesagt.

In der Minderzahl der Fälle kann die Phlebothrombose entstehen durch Fortsetzung von infektiösen Thromben, die aus kleineren, in den betreffenden Sinus mündenden Gefässen in letzteren einwachsen. In Betracht kommen hier bei Erkrankungen des Knochens Duravenen und Venae emissariae, bei Labyrintheiterungen die Vena auditiva interna.

Ausser diesen, immerhin grösseren Venenbahnen können auch die kleinen Knochengefässe, welche namentlich in der Fossa sigmoidea aus dem Warzenfortsatze in den Sinus transversus münden, die Infektion von dem Knochen in den Sinus überleiten. Eine Erkrankung dieser kleinen Knochengefässe (Osteophlebitis) muss ja überall da vorhanden sein, wo der von ihnen durchzogene Knochen in eitrigem Zerfall begriffen ist, und Grunert

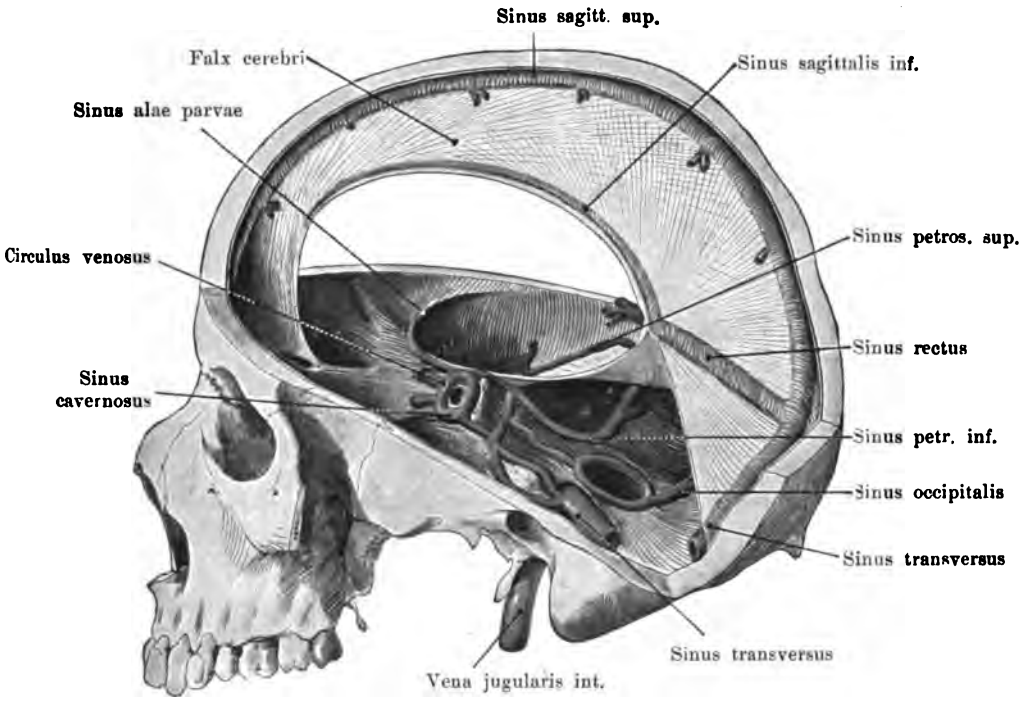

Fig 207.
Topographie der Sinus durae matris.

und Zeroni haben sie auch nachweisen können. Die Thromben dieser kleinen Gefässe wachsen bis in das Lumen des Sinus hinein und geben hier Veranlassung zur Thrombose des Sinus selbst. Namentlich müssen wir das in den Fällen annehmen, in welchen der Knochen nirgends bis zum Kontakt mit dem Sinus krank ist und auch kein Extraduralabszess besteht.

Die Phlebothrombose der Sinus pflegt nicht auf die Stelle ihrer Entstehung beschränkt zu bleiben. In der Regel wachsen die Thromben sowohl gegen den Blutstrom, als auch mit ihm fort (vgl. Fig. 207).

Beginnt die Krankheit, wie gewöhnlich, im Knie oder im vertikalen Teile des Sinus sigmoideus, so wächst der Thrombus:

1. Gegen den Blutstrom in den horizontalen Teil des Sinus nach hinten. Er erstreckt sich hier bisweilen bis zum Confluens sinuum (Torcular Herophili), oder gar auf die anderen, mit diesem in Verbindung stehenden Sinus.

2. Ebenfalls gegen den Blutstrom in die seitwärts einmündenden Sinus petrosus superior oder inferior und durch diese in den Sinus cavernosus. Von hier aus kann er in die Vena ophthalmica wachsen und auch durch den Sinus circularis auf den Sinus cavernosus der anderen Seite übergehen.

3. Mit dem Blutstrom in die seitlich abzweigenden Venae emissariae mastoideae und condyloideae, namentlich aber in die direkte Fortsetzung des Sinus transversus, die Vena jugularis interna. Hier beschränkt sich die Thrombose meist auf den oberen Teil der Vene, kann sich aber bis in die Vena cava hinunter, ferner — gegen den Blutstrom — in die Vena facialis fortpflanzen.

Jeder Thrombus ist zunächst wandständig und beeinträchtigt dann

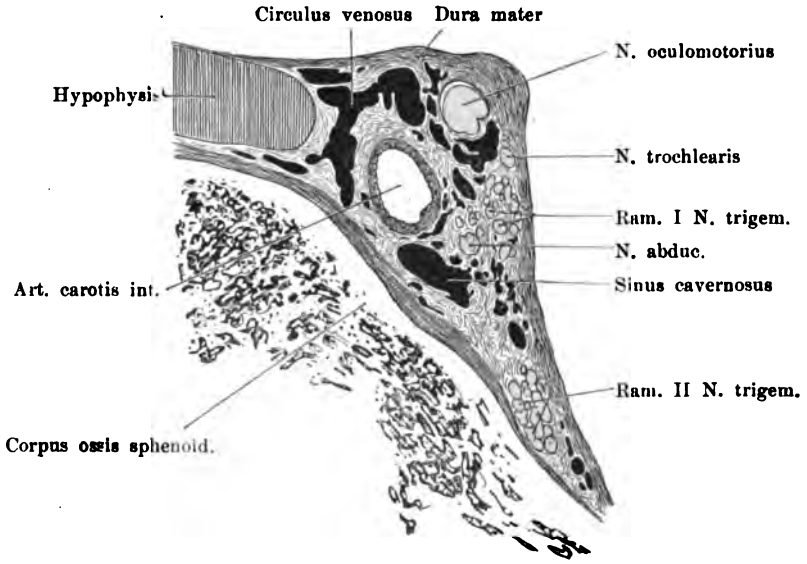

Fig. 208.
Frontalschnitt durch die Mitte der Hypophyse und der Sella turcica. Art. carotis int., Sinus cavernosus, Augenmuskelnerven und Ram. I et II N. trigem.

die Blutzirkulation wenig oder gar nicht. Er kann wandständig bleiben oder bis zum Verschlusse des Blutleiters wachsen.

Wo die Erkrankung eines Sinus durch den Kontakt mit krankem Knochen verursacht wird, finden wir die Veränderungen an der Gefässwand, die bereits oben beim perisinuösen Abszesse (S. 369) beschrieben wurden.

Sehr häufig vereitert der Thrombus nur in der Nähe des kranken Knochens und bleibt nach beiden Seiten hin lange Zeit solid.

Von den Symptomen beschreiben wir zunächst diejenigen, welche der Phlebothrombose des Sinus transversus zukommen, und besprechen dann die Zeichen der viel selteneren Erkrankung anderer Sinus nur insoweit, als sie von denen der Phlebitis des Sinus transversus abweichen.

Cerebrale Symptome werden hervorgerufen durch die Komplikation mit einer toxischen Meningo-Encephalitis serosa (S. 372) und durch Stauung des Blutabflusses aus der Schädelhöhle. Fast in allen Fällen, zum mindesten im Beginne der Krankheit, bestehen Kopfschmerzen. Auch Erbrechen fehlt selten im Beginne, verliert sich aber meist im weiteren Verlaufe der Krankheit. Schwere Störungen des Bewusstseins fehlen vor dem Eintritte einer septiko-pyämischen Allgemeininfektion in der Regel. Stauungspapille und Neuritis optica sind in den nicht durch eine weitere otitische Hirnerkrankung komplizierten Fällen keineswegs häufig (Körner, Takabatake).

Wie der perisinuöse Abszess kann auch eine, in die Vena emissaria mastoidea fortgesetzte Phlebitis des Sinus transversus zu einem zirkumskripten druckschmerzhaften Ödeme an der Ausmündungsstelle dieser Vene, oben am hinteren Rande des Warzenfortsatzes, führen (Griesingersches Zeichen).

Setzt sich die Phlebothrombose in die Vena jugularis interna fort, so ist der harte Strang dieses thrombosierten Gefässes und des infizierten benachbarten Bindegewebes manchmal deutlich am Halse zu fühlen. Oft erregen dabei die Bewegungen des Kopfes, namentlich die Neigung desselben nach der gesunden Seite, sowie die Drehung Schmerzen, und der Kopf wird nach der kranken Seite gebeugt, um den schmerzhaften Druck des Kopfnickers auf die unter diesem liegende entzündete Jugularis-Gegend zu vermeiden.

Die Erkrankung des Sinus cavernosus (s. Fig. 208) kann eine ganze Reihe von Symptomen hervorrufen, nämlich:

1. Durch Stauung: Phlebitis oder Thrombose in der Vena ophthalmica, welche den Sinus cavernosus mit der Vena facialis anterior verbindet und das Blut aus der Vena frontalis, dem Augapfel, den Lidern und den Augenmuskeln abführt. Hierdurch können entstehen: Ödeme im Gebiete der Vena frontalis und der Augenlider, Chemosis mit oder ohne Blutungen in die chemotische Conjunctiva, Hyperämie der Retina, Neuritis nervi optici, retrobulbäres Ödem mit Exophthalmus, Orbitalphlegmone.

2. Durch Schädigung der durch den Sinus cavernosus ziehenden, bzw. demselben anliegenden Nerven: Neuralgie im ersten Aste des Trigeminus und Lähmungen des Abducens, Trochlearis und Oculomotorius.

Von all den vielen möglichen Symptomen der Phlebitis des Sinus cavernosus treten in der Regel nur einzelne auf. Manchmal findet man sie beiderseits, weil die beiden Sinus cavernosi durch den Sinus circularis eng verbunden sind. —

Alle die erwähnten lokalen Symptome der otitischen Sinusphlebitis können gänzlich fehlen.

Nicht alle Fälle von entzündlicher Thrombose des Sinus führen zur Infektion des Gesamtorganismus.

Der Thrombus kann in seiner ganzen Ausdehnung solid bleiben, sich schliesslich organisieren und so zum dauernden Verschlusse der Blutbahn führen.

Wo Fieber vorhanden ist, hat es eine grosse diagnostische Bedeutung. Die akute wie die chronische Mastoiditis verläuft, wie schon früher erörtert, fast nur im Kindesalter mit Fieber. Tritt solches bei Erwachsenen hinzu, ist es hoch, andauernd und bei genauester Untersuchung nicht auf eine andere Ursache, namentlich nicht auf eine Meningitis (Lumbalpunktion!) zurückzuführen, so spricht es mit grosser Wahrscheinlichkeit für eine Sinusphlebitis (Leutert).

Die von dem Sinus ausgehende Allgemeininfektion verläuft unter verschiedenen klinischen Bildern, je nachdem Thrombenpartikel und

Eiterkokken, oder nur Toxine in den Kreislauf geraten. Im ersten Falle steht das sogenannte klinische Bild der Pyämie, im zweiten das der Sepsis im Vordergrunde.

Selten bietet die Allgemeininfektion das Bild einer rein pyämischen oder rein septischen Verlaufsform, doch tritt in der Regel bei den septiko-pyämischen Mischformen entweder der pyämische oder der septische Typus mehr in den Vordergrund. Die klinische Beschreibung der Krankheitsbilder bietet durch die so entstehende Mannigfaltigkeit eine gewisse Schwierigkeit, die ich so zu überwinden hoffe, dass ich nur die typischen pyämischen und die typischen septischen Krankheitsbilder schildere, die ganz regellosen und fast nie

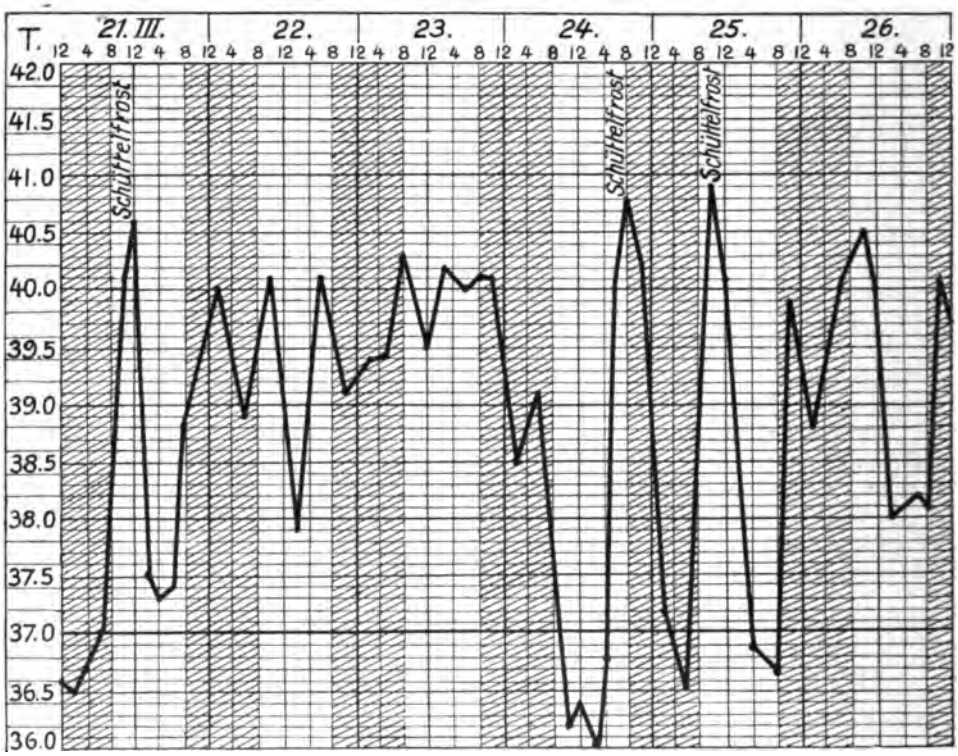

Fig. 209.
Stück aus der Fieberkurve eines Falles von otitischer Pyämie.

übereinstimmenden Mischformen jedoch beiseite lasse, da jeder, der mit den Haupttypen Bescheid weiss, auch mit den Mischformen zurecht kommen wird.

Das wichtigste Zeichen der pyämischen Infektion ist das charakteristische pyämische Fieber mit seinen Schüttelfrösten und den rapid ansteigenden und abfallenden Temperaturen (s. Fig. 209).

Die Schüttelfröste dauern in der Regel $^1/_4$—$^1/_2$, manchmal sogar 1—2 Stunden. Die Temperatur steigt in wenigen Stunden bis auf 40, selten 41° oder noch einige Zehntelgrade höher, um sogleich wieder tief, fast bis zur Norm oder unter diese herabzusinken. Der Ab-

fall erfolgt gewöhnlich unter starkem Schweissausbruch. Abfälle um 4 Grade und mehr an einem Tage sind nicht selten. Die Fieberanfälle folgen rasch aufeinander, bisweilen zweimal innerhalb 24 Stunden. Mitunter wiederholen sie sich mit einer gewissen Regelmässigkeit täglich wie bei Intermittens quotidiana, oder überspringen einen Tag wie bei Intermittens tertiana; meist jedoch sind sie durch unregelmässige, 2 bis 3 Tage, bisweilen noch länger dauernde Intervalle getrennt.

Der Milztumor fehlt bei der pyämischen Infektion so selten wie beim Typhus abdominalis.

Die Pulsfrequenz steigt und fällt in reinen Pyämiefällen gewöhnlich konform mit der Temperatur.

Gelangen Teile der zerfallenden Thromben in den Kreislauf, so setzen sie, wo sie festgehalten werden, embolische Metastasen. Meist geschieht das in den Lungen, welche geradezu ein Filter darstellen, auf welchem alle aus dem Sinus stammenden, in Thrombenteilchen eingehüllten Infektionskeime festgehalten werden. Geraten jedoch freie Mikroorganismen in den Kreislauf, so können sie die Lungenkapillaren passieren und irgendwo im Gebiete des grossen Kreislaufs festgehalten werden.

Nicht alle aus dem kranken Sinus oder der Jugularis stammenden Lungenemboli enthalten virulente Mikroorganismen; die abgebröckelten Endstücke setzen deshalb bisweilen einfache Infarkte, keine metastatischen Abszesse.

Die metastatischen Lungenabszesse sind in der Regel multipel. In der Grösse schwanken sie zwischen miliaren und walnussgrossen Herden. Grössere Abszesse sind selten, weil die infektiösen Emboli meist in der Peripherie der Lunge stecken bleiben, und die hier entstehenden Abszesse schon bei geringem Wachstum in die Pleurahöhle durchbrechen und durch eitrige Pleuritis oder Pyo-Pneumothorax rasch zum Tode führen.

Die Lungenabszesse entgehen häufig der Beobachtung, da sie infolge ihrer Kleinheit gar keine Symptome, oder wenn sie in grosser Zahl vorhanden sind, lediglich die eines diffusen Bronchialkatarrhs machen. Für die Abszesse charakteristische eitrige Sputa sind selten vorhanden. So kommt es, dass manchmal erst der plötzlich eingetretene Pneumothorax die Lungenmetastasen verrät.

Die selteneren, nicht infektiösen Infarkte verraten sich durch plötzlich auftretende stechende Schmerzen mit Atemnot und durch blutige Sputa.

Ausser in den Lungen finden sich manchmal Metastasen im subkutanen Zellgewebe, in den Gelenken und in deren Nachbarschaft, in Schleimbeuteln, in der Muskulatur.

Die Gelenkmetastasen sitzen besonders häufig in den Schulter- und Sternoclaviculargelenken. Sie führen entweder nur zu schmerzhaften Schwellungen, die nicht vereitern sondern spontan heilen, oder zu serösen und eitrigen Ergüssen. Auch die Muskelmetastasen führen oft nicht zur Eiterung.

Embolisch metastatische Abszesse in Leber, Milz, Niere und Hirn sind hier sehr selten.

Während bei der gewöhnlichen Form der otitischen Pyämie die Metastasen, wenn vorhanden, zunächst in den Lungen und selten ausserdem im Gebiete des grossen Kreislaufes auftreten, finden wir sie bei einer besonderen Gruppe von Fällen, die ich unter dem Namen Osteophlebitispyämie beschrieben habe, vorzugsweise in Gelenken, Schleimbeuteln und Muskeln, dagegen selten in den Lungen. Die in den Kreislauf geratenen Mikroorganismen müssen demnach hier die Lungenkapillaren leicht passieren, können also nicht, wie gewöhnlich bei der häufigeren Form der otitischen Pyämie, in Thrombenteilchen gehüllt sein. Ich nahm deshalb an, dass sie zumeist aus den kleinen, in den Sinus mündenden

Venen des kranken Schläfenbeins, und nicht von Sinusthromben stammten. Wird die ursächliche Erkrankung im Schläfenbeine nicht frühzeitig operativ beseitigt, so wird sich wohl aus dieser Osteophlebitis stets eine, zunächst natürlich nur wandständige, Sinusthrombose entwickeln. Die Osteophlebitispyämie ist weiter dadurch charakterisiert, dass sie fast nur bei Kindern und jungen Leuten, und stets in Anschluss an akute, meist genuine, Otitiden und Mastoiditiden auftritt, und eine besonders günstige Prognose zeigt.

Im Gegensatz zur Pyämie ist die, in reiner Form auftretende, otitische Sepsis durch einen schnelleren, nicht selten in wenigen Tagen tödlichen Verlauf mit stärkerem Hervortreten allgemeiner Cerebralerscheinungen, namentlich Delirien, ausgezeichnet.

Das Fieber verläuft meist als hohe Continua; Fröste kommen dabei wohl vor, fehlen aber in den meisten Fällen. Der Puls ist klein und fadenförmig, frequent (über 100—140 in der Minute) und bleibt so auch während etwaiger Remissionen des Fiebers. Metastatische Abszesse sind bei der reinen Sepsis nicht vorhanden. Dagegen kommt es bisweilen zu septischer Endokarditis, Ekchymosen am Endokard, Retinitis mit Netzhautblutungen, Irido-Chorioiditis, septischer Nephritis, Hepatitis (Ikterus) und Enteritis (Durchfälle). Ein Milztumor ist in der Regel vorhanden.

Auch ohne phlebitische Sinusthrombose kann nach Eulenstein eine otitische Sepsis als reine Toxinämie auftreten.

Diagnose. Bei Bestehen einer akuten oder chronischen Ohr- und Schläfenbeineiterung lässt sich eine konsekutive Sinusphlebitis oft schon aus dem hinzutretenden Fieber erkennen, wenn man die auf S. 375 besprochenen Verhältnisse berücksichtigt. Hat man den primären Eiterherd im Schläfenbein operativ beseitigt und den Sinus blossgelegt, so gibt dessen Beschaffenheit bei der Inspektion, Palpation oder auch Probepunktion oft wichtige Anhaltspunkte für die Erkennung einer Phlebitis bzw. Thrombose.

Enthält das mit der Pravazschen Spritze entnommene Sinusblut massenhafte Streptokokken oder mehr Streptokokken als das einer peripheren Vene, so ist die Diagnose der Sinusphlebitis sicher (Leutert).

Die Prognose der nicht operierten Fälle von Sinusphlebitis ist meist letal. Ist der Thrombus solide und zerfällt nicht, so kann er sich zwar organisieren und den Sinus zur dauernden Obliteration bringen; doch sind solche Spontanheilungen nicht häufig.

Vereitert ein solider, gut abschliessender Thrombus nur in der Mitte, so fehlt die Gefahr der Allgemeininfektion und der Metastasenbildung, aber die Gefahr der komplizierenden Meningitis und des Hirnabszesses wird gesteigert. Auch bei pyämischer Allgemeininfektion kann noch Spontanheilung erfolgen, wenn keine gefährlichen Metastasen bestehen und keine anderen intrakraniellen Komplikationen auftreten.

Immerhin sind derartige Fälle so selten, dass die Prognose der nicht operierten otitischen Sinusphlebitis eine schlimme ist. Der Tod erfolgt meist durch pyämische oder septische Allgemeininfektion oder durch Meningitis.

Behandlung. Wann und wie man eine otitische Sinusphlebitis operieren soll, kann bei der Verschiedenheit der Fälle nur in grossen Zügen angedeutet werden. Über die Ausführung der einzelnen nötig werdenden

Eingriffe und über die Gefahren, die sie bringen, muss ich auf mein auf S. 368 zitiertes Buch verweisen.

Besteht bei einer eitrigen Ohr- und Schläfenbeinerkrankung Verdacht auf eine komplizierende Sinusphlebitis, so muss die Eiterung im Ohre und Schläfenbeine sofort beseitigt werden. Man wählt dazu, je nach Art und Ausdehnung dieser Eiterung, die einfache Aufmeisselung der Warzenzellen und des Antrum, oder die Freilegung der gesamten Mittelohrräume. Findet man dabei die Knochenzerstörung bereits bis zum Sinus vorgeschritten, oder legt man bei fehlender Wegeleitung durch den Krankheitsprozess den Sinus durch Meisseln nach hinten bloss, so ist man in der Lage, den Zustand desselben zu untersuchen.

In zahlreichen Fällen hat man durch die Beseitigung der ursächlichen Schläfenbeinerkrankung, mit oder ohne Entleerung einer extraduralen perisinuösen Eiteransammlung, Sinusphlebitiden ohne weiteren Eingriff zur Heilung gebracht. Ob man sich nun mit der Beseitigung der ursprünglichen Eiterung und eines etwa vorhandenen perisinuösen Abszesses begnügen darf, zeigt vor allem der Allgemeinzustand des Kranken. Besteht kein Fieber, so lassen wir den Sinus in Ruhe, auch wenn er mit Granulationen bedeckt ist oder einen fühlbaren Thrombus enthält. Die Beseitigung des ursächlichen Eiterherdes im Knochen genügt in solchen Fällen fast immer, um den eitrigen Zerfall des Thrombus zu verhüten und die Heilung mit Obliteration des Sinus herbeizuführen. Ist Fieber vorhanden, so muss ein fühlbarer Thrombus durch den Schnitt aufgedeckt, und, soweit er sich erweicht zeigt, ausgeräumt werden.

Ist die Jugularis nachweisbar erkrankt, so muss sie herzwärts vom Thrombus doppelt unterbunden, zwischen den Ligaturen durchschnitten und dann, ebenso wie der Sinus, ausgeräumt und eventuell drainiert werden (Zaufal). In besonders schweren Fällen kann das ganze Gefässstück vom Sinus bis zur Jugularis am Halse nach dem Vorgehen von Voss und Grunert aufgedeckt und gespalten werden.

Die Resultate der Operationen am Sinus sind um so besser, je frühzeitiger man eingreift. Das Schicksal des Kranken liegt deshalb meist in den Händen des Hausarztes, der den Ernst solcher Erkrankungen kennen muss und mit der Zuziehung eines sachverständigen Kollegen nicht säumen darf.

Die Behandlung der Muskel- und Gelenkmetastasen richtet sich nach allgemeinen chirurgischen Prinzipien.

Der Hirnabszess.

Die Ursache des otitischen Hirnabszesses ist häufiger eine chronische als eine akute Eiterung innerhalb des Schläfenbeines. Selten ist dabei die Eiterung auf die Mittelohrschleimhaut beschränkt; in der Regel handelt es sich um ausgedehnte Knocheneinschmelzungen und -Nekrosen, oder um Usuren durch den Druck eines Pseudocholesteatoms, die bis zur Dura gegangen sind und zur Pachymeningitis geführt haben.

Ferner kann eine Eiterung im Labyrinthe längs der Nerven oder der Wasserleitungsvenen in die hintere Schädelgrube gelangen und zum Kleinhirnabszesse führen.

Die von einem kranken Schläfenbeine aus induzierten Hirnabszesse liegen stets in den demselben benachbarten Hirnteilen (Körner).

Welcher dieser Hirnteile befallen wird, hängt von der Stelle ab, an welcher die Knochenkrankheit bis zur Schädelhöhle vorgeschritten ist oder der Eiter in die Schädelhöhle gelangt. Erkrankungen im Bereiche der mittleren Schädelgrube führen somit zum Abszesse im Schläfenlappen

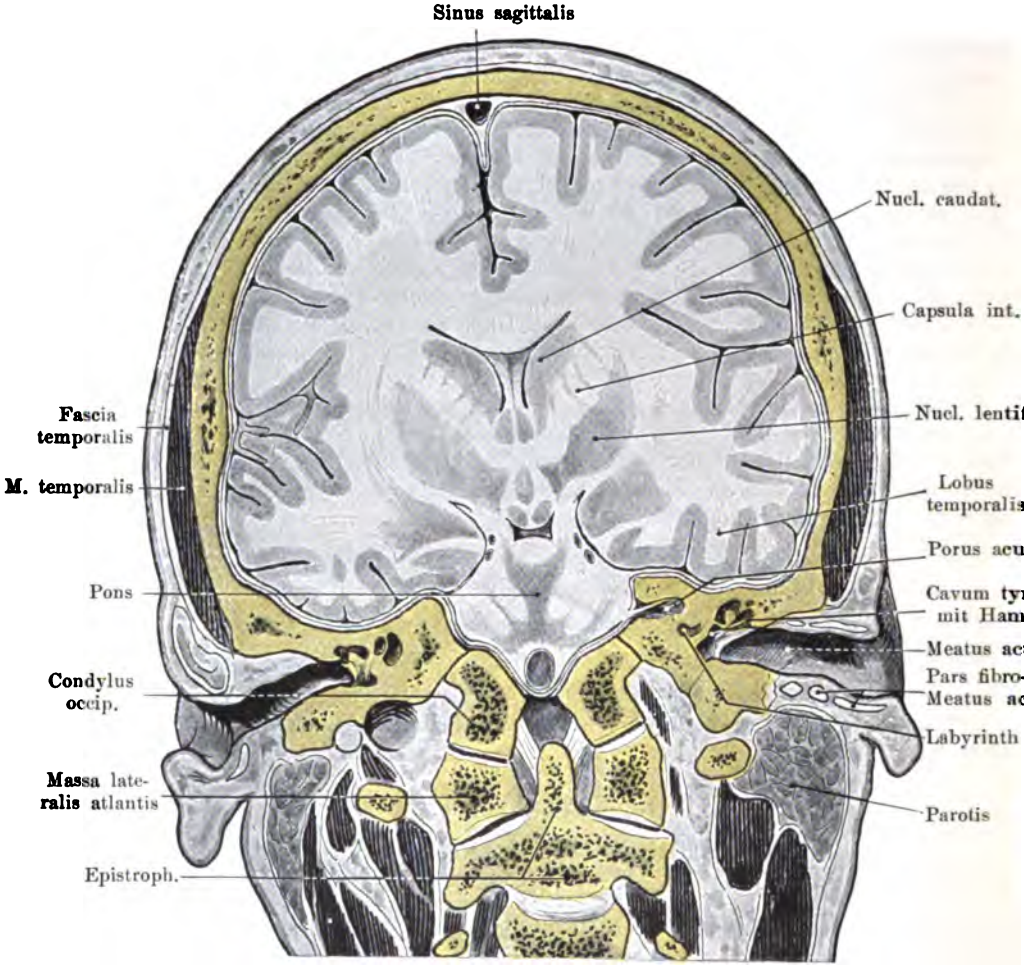

Fig. 210.
Topographische Beziehungen des Ohres zum Schläfenlappen. Frontalschnitt durch den Kopf des Erwachsenen. Ansicht von vorne.

(s. Fig. 210), solche im Gebiete der hinteren Schädelgrube zum Abszesse im Kleinhirn.

Die Erfahrung, dass die Abszesse in unmittelbarer Nähe des Kontakts erkrankter Knochenteile mit den Hirnhäuten auftreten, gibt uns die Möglichkeit, die von ihnen bevorzugten Stellen wenigstens ungefähr zu bestimmen. Dieser Kontakt findet in der mitt-

leren Schädelgrube meist am Dache der Pauken- und Warzenhöhle statt. Auf diesem liegt der vordere Teil des Gyrus fusiformis und neben demselben nach aussen die dritte Schläfenwindung. In der hinteren Schädelgrube handelt es sich entweder um die Fossa sigmoidea des Sulcus transversus und die hintere Wand des Antrum mastoideum — dem entspricht die Vorderfläche des äusseren Kleinhirnteils — oder um die Mündung des inneren Gehörgangs bzw. des Ductus endolymphaticus — dem entsprechen mehr medianwärts gelegene Teile der vorderen Kleinhirnfläche.

Es ist leicht verständlich, dass bei der sehr oft geringen Ausdehnung der die Hirnhäute berührenden kranken Knochenstelle in der Regel nur ein („solitärer") otitischer Hirnabszess induziert wird. Entstehen gleichzeitig mehrere, so fliessen sie beim Wachsen bald in einen zusammen.

Die otitischen Abszesse im Schläfenlappen sind häufiger wie die im Kleinhirne gelegenen.

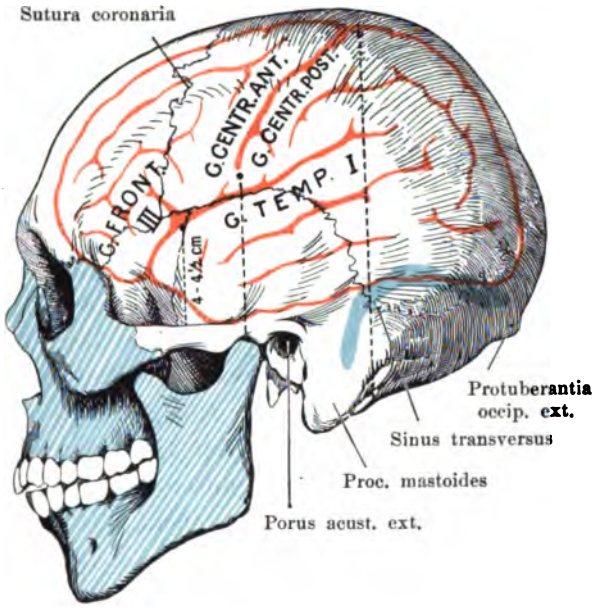

Fig. 211.
Topographie der Gehirnwindungen in bezug auf die seitliche Oberfläche des Schädels. Gesichtsteil des Schädels und Sinus transversus blau.

Manche Hirnabszesse sind abgekapselt. Die nicht abgekapselten haben keine deutliche Grenze, sondern gehen allmählich in eine Zone entzündlich erweichter Hirnsubstanz über; auch die abgekapselten sind nicht selten von erweichter entzündeter oder ödematöser Hirnmasse umgeben. Für die Beurteilung des Alters der Abszesse hat die fehlende oder vorhandene Abkapselung keine entscheidende Bedeutung.

Man kann in dem klinischen Verlaufe der otitischen Hirnabszesse vier Stadien unterscheiden: das initiale, das latente, das manifeste und das terminale.

Das Initialstadium ist zwar fast stets deutlich ausgeprägt, wird aber häufig in seiner Bedeutung nicht erkannt, da es nichts Charakteristisches bietet, oder auch mit den

Symptomen der ursächlichen Ohr- und Knochenkrankheit zusammenfällt. Die Initialerscheinungen sind in der Regel Fieber, Kopfschmerzen und Erbrechen. Dieses Stadium dauert meist nur wenige Tage und geht bisweilen mit Überspringung des latenten Stadiums in das manifeste über. In den meisten Fällen folgt ihm das Stadium der Latenz.

Die Latenz ist meistens nicht absolut; es bestehen vielmehr leichte Erscheinungen (geringer Kopfschmerz, Depression, Unbehagen, geringe abendliche Temperatursteigerung), die vom Kranken kaum beachtet, vom Arzte oft nicht gewürdigt oder falsch gedeutet werden.

Das manifeste Stadium stellt den eigentlichen Symptomenkomplex des Hirnabszesses dar.

Das Terminalstadium ist, wo es sich überhaupt deutlich abgrenzt, meist der Ausdruck des erfolgten Durchbruches in den Seitenventrikel oder an die Hirnoberfläche.

Während des Verlaufes dieser Stadien entwickeln sich nebeneinander drei grosse Gruppen von Symptomen:

1. Allgemeinsymptome, abhängig von der Eiterung an sich.
2. Allgemeine Hirn- und Hirndrucksymptome, abhängig von dem entzündlichen und raumbeschränkenden Vorgange innerhalb der Schädelhöhle.
3 Lokale Hirnsymptome, abhängig von der Schädigung bestimmter Hirnteile. Sie begreifen in sich die direkten und indirekten Herdsymptome, sowie die Erscheinungen, welche durch Schädigung von Hirnnerven auf ihrem Verlaufe innerhalb der Schädelhöhle entstehen.

1. Allgemeinsymptome. Mattigkeit, Hinfälligkeit, ein Gefühl schweren Krankseins, erdfahle oder gelbliche Hautfarbe, schnell fortschreitende Abmagerung, dicker schmieriger Zungenbelag mit Foetor ex ore, hartnäckige Stuhlverstopfung verraten oft das Bestehen eines schweren Leidens vor dem Eintritt deutlicher Hirnsymptome. Doch kann anscheinend völliges Wohlbefinden bis wenige Tage vor dem Tode bestehen.

Wo ein deutliches Initialstadium des Hirnabszesses beobachtet wurde, bestand auch Fieber dabei. Während der Latenzperiode, in vielen unkomplizierten Fällen auch während des ganzen weiteren Verlaufes, können normale, ja subnormale Temperaturen bestehen.

2. Allgemeine Hirn- und Hirndrucksymptome. Unter allen Hirnsymptomen tritt der Kopfschmerz am frühesten auf. Er ist bald andauernd, bald remittierend oder intermittierend. Wenn Fieber besteht, steigt und fällt er mit diesem. Nur selten kommt es zu rasenden Paroxysmen; meist ist er nicht sehr stark und in einzelnen Fällen fehlt er ganz.

Der spontane Kopfschmerz wird von Erwachsenen oft genau lokalisiert. Kinder klagen häufig nur über Kopfschmerz im allgemeinen. Der von dem Kranken angegebene Sitz des spontanen Kopfschmerzes entspricht aber keineswegs immer der Lage des Abszesses.

Mehr Beachtung als der spontane Schmerz verdient die lokale Schmerzempfindlichkeit, welche man bei der Perkussion des Schädels bisweilen über dem Abszesse findet.

In den meisten Fällen kommt es zu Übelkeit und Erbrechen, sowohl im Initialstadium als Zeichen der septischen Infektion, wie auch im späteren Verlaufe infolge des zunehmenden Hirndruckes. Man findet das Erbrechen häufiger bei Klein- als bei Grosshirnabszessen.

Schwindelerscheinungen gehören zu den inkonstanten und vieldeutigen Symptomen. Sie kommen bei Abszessen im Grosshirn so oft vor, wie bei solchen im Kleinhirn, und können ebenso gut Folgen einer Miterkrankung des Labyrinths als des durch die Abszessbildung vermehrten Hirndruckes sein.

Störungen des Sensoriums fehlen im manifesten Stadium nie. Eine geistige Trägheit mit schläfrigem Wesen eröffnet gewöhnlich die

Fig. 212.
Otogener Hirnabszess im Schläfenlappen. Nach Macewen.

Szene. Auf Fragen erhält man zwar richtige, aber zögernde, schwerfällige, leise gesprochene Antworten. Manche Kranke starren den Frager erst eine Zeitlang an, ehe sie antworten. Dann stellt sich anfallsweise Schlafsucht ein, aus der der Kranke anfangs noch leicht zu erwecken ist. Allmählich geht dieser Zustand in das dauernde Koma des terminalen Sta-

diums über. Dazwischen kommt es zu nächtlichem Aufschreien, Unruhe, Flockenlesen etc.

Konvulsionen kommen bisweilen dazu, am ehesten noch bei Kindern Sie haben nichts Charakteristisches.

Neuritis optica findet sich häufig, aber nicht konstant, sowohl bei den Abszessen des Schläfenlappens als auch des Kleinhirns.

Ein wertvolles, aber ebenfalls inkonstantes Zeichen der durch die Abszessbildung vermehrten Spannung in der Schädelhöhle ist die Verminderung der Pulsfrequenz.

Fig. 213.

Horizontalschnitt durch den Schädel bei Abszess im linken Schläfenlappen, nach Preysing. Der Abszess ist schraffiert; man sieht, wie er benachbarte Hirnteile über die Medianlinie hinaus verdrängt.

Die Pulsschläge pflegen unregelmässig zu sein oder auszusetzen, und das Gefässrohr fühlt sich oft fadenförmig an.

3. Lokale Hirnsymptome. Im Schläfenlappen liegt das Zentrum des Gehörs für das gekreuzte Ohr. Wo nur einseitige Ohreiterung vorliegt, kann das Eintreten einer zentralen Gehörsstörung auf dem gekreuzten, vorher gesunden Ohre ein entscheidendes Hirnsymptom werden. Leider ist es meist sehr schwer, in vielen Fällen gar unmöglich, festzu-

stellen, ob die Gehörsabnahme nicht lediglich durch zunehmende Somnolenz bedingt ist.

Dass keine völlige Taubheit, sondern nur eine Herabsetzung des Hörvermögens auf dem gekreuzten Ohre beobachtet wird, erklärt sich aus den Beziehungen des Acusticus jeder Seite zu beiden Hörsphären durch partielle Kreuzung der Bahnen (s. S. 360).

Auch Worttaubheit, welche bei Läsionen der ersten Schläfenwindung und des Gyrus angularis vorkommt, ist bei otitischen Abszessen im Schläfenlappen beobachtet worden.

Andere Formen sensorischer Sprachstörungen sind, wenn der Abszess im linken Schläfenlappen liegt, häufig. Die Kranken bedienen sich falscher statt der richtigen Worte, oder benennen die Gegenstände falsch (Leitungsaphasie). Am häufigsten kommt amnestische Aphasie zur Beobachtung. Die Kranken finden die Namen der Gegenstände nicht, obwohl sie deren Gebrauch kennen. Neben der amnestischen verdient die genauer charakterisierte optische Aphasie Beachtung. Die Kranken sehen einen vorgezeigten Gegenstand wohl, wissen ihn aber nicht eher zu benennen, als bis sie durch Betasten oder durch das Gehör (wenn es sich z. B. um die Benennung einer Glocke handelt) das fehlende Wort finden (Oppenheim).

Cerebelläre Ataxie und Kleinhirnschwindel, das Herdsymptom des Kleinhirns, soll bei Abszessen, wenn auch selten, beobachtet worden sein. Man muss beachten, dass die Kleinhirnabszesse häufig durch Labyrintheiterungen induziert werden, die für sich allein schwere Gleichgewichtsstörungen hervorrufen können, und dass Schwindel auch bei Grosshirnabszessen vorkommen kann. Über cerebellären Nystagmus s. u. bei der Diagnose.

Ausser diesen direkten Herdsymptomen führen otitische Hirnabszesse bisweilen durch Fernwirkung Symptome herbei, die einen höheren diagnostischen Wert haben, als er der Fernwirkung bei anderen Hirnkrankheiten zukommt, weil sie stets von einer der bekannten Stellen ausgeht, an welchen otitische Hirnabszesse zu sitzen pflegen, und sich nur innerhalb bestimmter Grenzen erstreckt.

Der Abszess steigert den Druck in der Schädelhöhle durch höhere Spannung des Liquor cerebrospinalis überall, wo diese Flüssigkeit in den Maschen der Arachnoidea und in den Lymphräumen des Hirnes liegt. Ausser durch die Flüssigkeit in gleichmässiger Weise wird der Druck auch noch durch die feste oder „festweiche" Masse des Hirnes fortgeleitet, hier natürlich ungleichmässig, so dass die Hirnprovinzen in der Nähe des Abszesses mehr als die von ihm entfernter liegenden betroffen werden (von Bergmann, s. auch Fig. 213).

Als Fernwirkung finden wir bei otitischen Schläfenlappenabszessen häufig die Erscheinungen einer (meist leichten) Läsion der inneren Kapsel, und zwar zumeist Paresen der gekreuzten Extremitäten, selten gekreuzte Paralysen, gekreuzte Spasmen oder Konvulsionen und tonischen Krampf auf der gekreuzten Seite. Dazu kommen Paresen, selten Spasmen, im Gebiete des gekreuzten Facialis, bisweilen gekreuzte Hemianästhesie und homonyme bilaterale Hemiopie (s. Fig. 214).

Die Fernwirkung von Abszessen in den Kleinhirnhemisphären wirkt häufig auf die lebenswichtigen Teile der Medulla oblongata verderblich ein und führt durch Respirationslähmung den Tod herbei.

Von den Hirnnerven, welche der Basis entlang verlaufen, wird der Oculomotorius am häufigsten, nächst ihm der Abducens geschädigt. Die Abszesse im Schläfenlappen lähmen, wenn sie einigermassen gross werden, bisweilen den Oculomotorius der kranken Seite. Diese Lähmung ist jedoch selten vollständig, meist beschränkt sie sich auf die Pupillenfasern und den Heber des oberen Lides, führt also zur gleichseitigen Mydriasis und Ptosis (s. S. 231).

Der klinische Ausgang, das sog. Terminalstadium, wird herbeigeführt:

1. Durch zunehmenden Hirndruck und Hirnödem, oder durch fortschreitende Encephalitis, oder durch toxisches Koma.

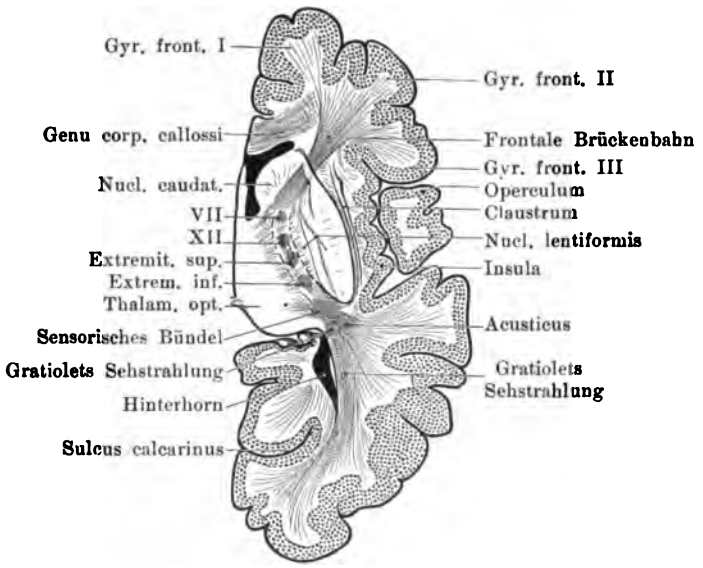

Fig. 214.
Horizontalschnitt durch die rechte Grosshirnhemisphäre. Topographie der Faserbündel in der Capsula interna. VII Facialisbahn. XII Hypoglossusbahn.

2. Infolge Durchbruchs in den Arachnoidealraum (Leptomeningitis).
3. Infolge Einbruchs in einen Hirnventrikel.

Der Tod durch allgemeinen Hirndruck ist bei Kleinhirnabszessen häufig, bei Abszessen im Schläfenlappen selten. Er erfolgt im tiefen Koma oder unter Konvulsionen durch Respirationslähmung.

Die klinischen Erscheinungen des Einbruchs eines Abszesses in den Seitenventrikel treten sehr schnell, bisweilen geradezu apoplektiform ein. Plötzlicher, unerträglicher Kopfschmerz und Erbrechen pflegen die Szene zu eröffnen. Rasch folgen dann tiefes Koma, Pupillenerweiterung, Extremitätenlähmung und allgemeine Konvulsionen. Der Puls wird schwach, unregelmässig, frequent. Die Temperatur steigt schnell in die Höhe. Die Atmung bekommt den Cheyne-Stokesschen Typus und hört schliesslich ganz auf. Der Tod tritt meist in wenigen Stunden nach dem Beginn der Durchbruchserscheinungen ein.

Die Diagnose der otitischen Hirnabszesse ist in der Regel schwer und häufig unmöglich. Es hängt viel davon ab, in welchem Stadium wir den Kranken zu Gesicht bekommen und wie lange wir ihn beobachten. Im initialen wie im latenten Stadium ist die Diagnose unmöglich; ebenso im terminalen, wenn die Zeichen der Durchbruchsmeningitis die Symptome des Abszesses verdecken. Auch im manifesten Stadium bleibt die Diagnose oft unsicher, und ist nur leicht bei Ausbildung eines vollständigen Symptomenkomplexes.

Nicht selten findet man bei der Aufmeisselung des kranken Warzenfortsatzes eine Fistel, die vom kranken Knochen aus zum Abszesse führt.

Die grösstmögliche Sicherheit in der Diagnose des Abszesses wird erst dann erreicht, wenn solche Hirnsymptome gefunden werden, die auf den Sitz der Krankheit in einem der Hirnteile schliessen lassen, in welchem die otitischen Abszesse zu sitzen pflegen. Da hier ausschliesslich der Schläfenlappen und die Kleinhirnhälfte in Betracht kommen, liegt der Schwerpunkt der Diagnose in der Erkenntnis, ob der raumbeschränkende Vorgang in der Kleinhirnhälfte oder in dem Schläfenlappen seinen Sitz hat. Bei sorgfältiger Berücksichtigung der oben geschilderten Symptome gelingt die Entscheidung dieser Frage bisweilen leicht.

Für den Kleinhirnabszess spricht cerebellärer Nystagmus, der, entgegen dem labyrinthären (s. S. 345), beim Blicke nach der kranken Seite eintritt.

Auf die sehr umständliche diagnostische Verwertung des Bárányschen Zeigeversuches kann hier nicht eingegangen werden.

Über die Differentialdiagnose gegenüber Hirntumoren s. u. beim Hirntuberkel.

Zur Heilung der otitischen Hirnabszesse führt allein die operative Entleerung derselben.

Die Operation hat nicht nur den Hirnabszess zu entleeren, sondern auch den ursächlichen Krankheitsherd im Schläfenbeine auszurotten.

Die ersten erfolgreichen Operateure — in vorantiseptischen Zeiten — gelangten zum Abszesse, indem sie in der günstigsten Lage waren, eine äussere Fistel an der Schläfenschuppe (beginnender Durchbruch des Abszesses nach aussen) verfolgen zu können. Die Chirurgen, welche in den Jahren 1885—1889 dem in Rede stehenden Teile der Hirnchirurgie zum schnellen Aufblühen verhalfen, haben die Fortschritte in der Physiologie und Pathologie des Gehirns und die Sicherheit, welche das antiseptische Verfahren gewährt, ausgenutzt, um, ohne äussere Wegeleitung durch eine Fistel, den Hirnabszess aufzufinden und zu entleeren. Ihre Erfolge beruhten in der sorgfältigen Auswahl derjenigen Fälle, in welchen sich nicht nur der Abszess, sondern auch seine Lokalisation aus den klinischen Symptomen erkennen liess.

Nun hat sich aber gezeigt, dass die genaue Lokalisation der otitischen Hirnabszesse viel sicherer als aus den klinischen Symptomen des einzelnen Falles aus der Gesamtheit der am Sektionstische gesammelten Erfahrungen bestimmt werden kann.

Diese Erfahrungen habe ich 1889 dahin zusammengefasst, dass — entgegen der vorher gültigen Anschauung — fast alle otitischen Hirnabszesse sehr nahe dem Orte der pri-

mären Eiterung im Ohre oder Schläfenbeine sitzen und oft in nachweisbarer Verbindung mit derselben stehen. Ich kam dann zu der Ansicht, dass diese anatomischen Verhältnisse den Weg lehrten, auf dem man otitische Hirnabszesse aufsuchen müsste. Über die Operation der Abszesse im Schläfenlappen sagte ich: „Da nun beim Sitze des Abszesses im Schläfenlappen fast immer die knöcherne Decke der Pauken- und Warzenhöhle erkrankt ist, und gerade an dieser Stelle der Abszess mit seinem tiefsten Teile der Dura am nächsten zu liegen pflegt, so kann man in geeigneten Fällen die Entleerung des Hirnabszesses mit der Entfernung des kranken Knochens verbinden, indem man die obere Gehörgangswand bis in die Paukenhöhle abträgt, das Tegmen tympani und andere etwa erkrankte Knochenteile wegnimmt und dann auf den Abszess von der Paukenhöhle und dem Gehörgange aus einschneidet."

Schon 1893 konnte ich nachweisen, dass mit dieser Methode viel bessere Erfolge erzielt worden sind als mit der Trepanation an der Aussenwand des Schädels. Später bekannten sich Macewen und von Bergmann zu einer mit der meinigen übereinstimmenden Auffassung. Während ersterer früher zur Entleerung von Grosshirnabszessen

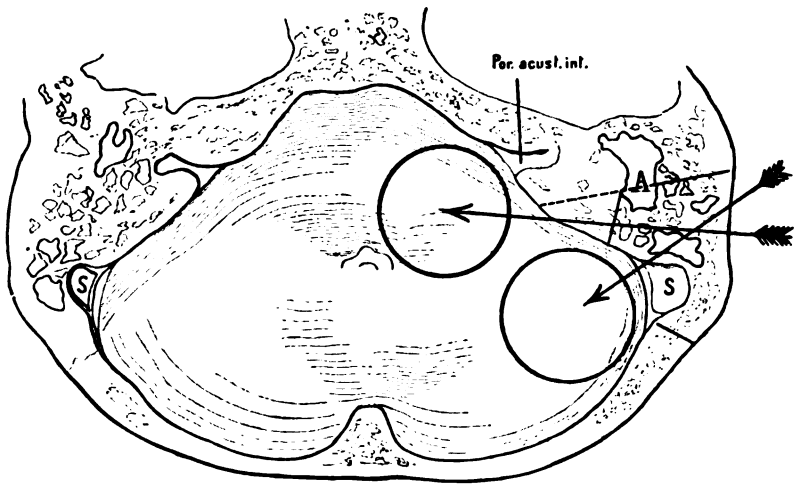

Fig. 215.

Horizontalschnitt durch die hintere Schädelgrube. A Antrum mastoideum. S absteigender Teil des Sinus transversus. Die beiden Kreise deuten die verschiedenen Lokalisationen der otitischen Kleinhirnabszesse an, und die Pfeile zeigen, wie man sie vom Schläfenbeine aus erreichen kann.

an der Schläfenschuppe trepaniert hatte, rät er nun ebenfalls, den otitischen Hirnabszessen auf demselben Wege beizukommen, auf dem dieselben entstanden sind. Zur sicheren Entfernung nekrotischer Hirnmassen legt er ausserdem eine Öffnung in der Schläfenschuppe, nahe über dem hinteren Rande des knöchernen Gehörganges, an. Diese kombinierte Methode vereinigt den Vorteil der sicheren Auffindung des Abszesses vom primären Krankheitsherde aus mit dem der grösseren Übersichtlichkeit und der bequemeren Zugänglichkeit der Höhle bei der Nachbehandlung.

Die Statistik der Erfolge hat inzwischen gezeigt, dass die doppelte Eröffnung der Schläfenlappenabszesse vom Tegmen tympani et antri und gleichzeitig von der Schläfenschuppe aus relativ am häufigsten von allen Methoden zur Heilung geführt hat (Körner).

Auch die Kleinhirnabszesse sucht man am besten vom kranken Schläfenbeine aus auf. Man entfernt den Warzenfortsatz bis in die hintere Schädelgrube und legt vom Sinus transversus das obere Knie völlig, und den absteigenden Teil so weit als möglich, frei.

Zumeist wird dann eine erkrankte, eventuell durchbrochene Stelle an der Dura zum Abszesse hinleiten. Die vom Warzenfortsatze oder vom Antrum aus induzierten, weit aussen liegenden Abszesse sind so leicht zu erreichen. Aber auch den tiefer liegenden Abszessen an der Mündung des Ductus endolymphaticus oder des Porus acusticus internus kann man am sichersten auf diesem Wege beikommen; nur muss man dann tiefer eingehen, indem man den Knochen entlang der Vorderseite des Kleinhirns abträgt. Dabei kommt man natürlich in Kollision mit den Bogengängen und dem Ductus endolymphaticus, was aber nur Vorteil bringt, da solche Abszesse durch eine Labyrintheiterung entstanden sind, und wir alle Ursache haben, das erkrankte Labyrinth mit zu eröffnen (Fig. 215).

Das geschilderte Aufsuchen otitischer Hirnabszesse vom kranken Schläfenbeine aus darf nicht blindlings geschehen, sondern muss stets von den vorgefundenen krankhaften Veränderungen geleitet werden.

Schon wiederholt ist erwähnt worden, dass Eiterungen im Ohre und im Schläfenbeine nicht selten — besonders bei Kindern und jungen Leuten — mit schweren Hirnsymptomen einhergehen, die den Verdacht auf eine komplizierende intrakranielle Eiterung rechtfertigen, ohne die Anwesenheit einer solchen zu beweisen. Findet man in solchen, diagnostisch nicht genügend klar liegenden Fällen bei der Ausräumung des primären Eiterherdes im Schläfenbeine die Krankheit nicht bis zur Dura vorgeschritten, oder die blossgelegte Dura gesund, so ist es — mit Rücksicht auf die fast stets ununterbrochene Propagation des Eiters vom kranken Schläfenbeine bis zum Hirnabszesse — geraten, zunächst den Erfolg des Eingriffes abzuwarten, und erst dann die Grenzmauer der Dura zu durchdringen, wenn die Hirnsymptome nach der Ausschaltung des Eiterherdes im Schläfenbeine nicht zurückgehen.

Über die Einzelheiten der Methoden und der Technik muss auf mein S. 368 zitiertes Buch verwiesen werden.

Nach der Operation hat der Kranke bis zur völligen Heilung im Bett zu bleiben. Die Ernährung und die Regelung der Darmtätigkeit sind so einzurichten, dass Brechbewegungen und Pressen vermieden werden.

Unter allen Umständen müssen der Gang der Temperatur, der Puls und alle vor der Operation vorhandenen Symptome nach der Operation ebenso genau weiterbeobachtet werden, ja man muss fortwährend auf mögliche neue Symptome fahnden. Die geringste Verschlimmerung macht sofortigen Verbandwechsel nötig. Trotz der grössten Sorgfalt kommt es nicht selten zu Sekretverhaltungen in Winkeln und Buchten der Abszesshöhle, die sich durch Kopfschmerz, Fieber und Wiederauftreten nach der Operation verschwundener, oder durch neue Hirnsymptome verraten, und eine sofortige Reinigung der Wundhöhle nötig machen. Auch ein nicht ganz locker eingeführter Tampon kann schwere Hirnsymptome machen, die nach Entfernung desselben zurückgehen.

Nach der Entleerung des Abszesses schwinden manche Hirnsymptome oft sofort, namentlich die Pulsverlangsamung und die Facialislähmung. Das Sensorium ist häufig schon beim Erwachen aus der Narkose ungetrübt, und die Neuritis optica geht schnell zurück. In anderen Fällen bestehen schwere Erscheinungen noch Tage oder Wochen lang fort, die Neuritis optica kann sogar noch zunehmen. Die Verkleinerung der Abszesshöhle kommt, wenn kein Eiter in Winkeln und Buchten zurückgehalten wird, sehr schnell durch Aneinanderrücken der benachbarten Hirnteile zustande.

Die Entstehung eines Hirnprolapses beweist nicht, wie einige Autoren annehmen, dass noch ein zweiter, uneröffneter Abszess vorhanden ist; wohl aber spricht sie für das Vorhandensein einer fortschreitenden Encephalitis oder einer Meningitis.

Etwa die Hälfte der operativ entleerten otitischen Hirnabszesse ist zur Heilung gekommen.

Tuberkulöse Erkrankungen des Hirns, der Hirnhäute und der Blutleiter bei tuberkulöser Mastoiditis.

Bei der Sektion von Kindern, welche an allgemeiner Tuberkulose gestorben sind, findet man häufig neben tuberkulösen Zerstörungen im Ohre und Schläfenbeine tuberkulöse Meningitis und Tuberkel in der Hirnsubstanz.

In der Überzahl der Fälle ist es unmöglich, zu entscheiden, ob es sich hier nur um eine gleichzeitige Lokalisation der Tuberkulose im Ohre und Schläfenbeine einerseits und an den Hirnhäuten und im Hirn andererseits handelt, oder ob die Infektion des Schädelinhaltes vom tuberkulösen Ohre und Schläfenbeine aus erfolgt ist. Wahrscheinlich wird die letzterwähnte Entstehung der Meningeal- und Hirntuberkulose dann, wenn sonst kein älterer Tuberkelherd im Körper vorhanden ist.

Bisweilen erfolgt ein solcher Übergang durch Vermittlung tuberkulös erkrankter Blutgefässe, welche durch das kranke Schläfenbein ziehen oder demselben anliegen. So fand man Tuberkel in der Adventitia der Carotis interna (Habermann) und auf dem Sinus transversus (eigene Beobachtungen, mitgeteilt von Henrici), und Tuberkelknoten in der dem kranken Knochen anliegenden Dura und Hirnrinde sind von mir und anderen beschrieben worden.

Über die Diagnose der tuberkulösen Meningitis ist bereits auf S. 371 das Nötige gesagt.

Bei kleinen Kindern ist die Koinzidenz von grossen Tuberkelknoten in der Hirnsubstanz mit Schläfenbeintuberkulose nicht selten und führt leicht zur Verwechslung dieser Tumoren mit einem Hirnabszesse. Man muss deshalb bei Kindern, die Zeichen von Hirndruck oder lokale Hirnsymptome neben Schläfenbeinerkrankungen aufweisen, mit der Abszessdiagnose vorsichtig sein. Bisweilen deckt der Augenspiegel Tuberkel in der Chorioidea auf. Das wesentlichste Unterscheidungsmerkmal wird bedingt durch die häufige Multiplizität der Hirntuberkel, welche, entgegen dem solitären otitischen Hirnabszesse, zu mancherlei Hirn- und Hirnnervensymptomen führt, die nicht auf die Läsion einer einzelnen Stelle bezogen werden können. Für den Abszess sprechen Symptome, welche auf den Sitz der Krankheit in solchen Hirnteilen deuten, in denen otitische Abszesse vorkommen können (s. o.).

11. Die Krankheiten der Ohrmuschel und des Gehörganges.

Anatomische und physiologische Vorbemerkungen.

Die Ohrmuschel umgreift als eine, grösstenteils von Knorpel gestützte Hautfalte die Mündung des äusseren Gehörganges. Sie ist mit einer etwa die Hälfte ihrer Breite einnehmenden Fläche am Kopfe festgewachsen (Fig. 217).

Der Ohrknorpel wird von einem Perichondrium überzogen, dessen zahlreiche elastische Fasern sich unmittelbar in die elastischen Fasernetze des Knorpels fortsetzen. Der Knorpel der Muschel ist untrennbar mit dem des Gehörganges verbunden (Fig. 4 auf S. 4). An der vorderen Wand des Gehörgangknorpels finden sich zwei spaltförmige Lücken (Incisurae Santorini). Das Ohrläppchen, eine fettreiche Hautduplikatur, hat keinen Knorpel.

Die Haut der Ohrmuschel ist auf der dem Kopfe zugekehrten Seite mit dem Perichondrium locker, in der Höhlung aber straff verbunden. Sie trägt überall feine Härchen, am Tragus, Antitragus und in der Incisura intertragica zahlreiche, bei älteren Männern sehr lange Haare (Hirci). In der Cavitas conchae, nahe der Mündung des äusseren Gehörgangs, finden sich grosse und zahlreiche Haarbalgdrüsen, in denen sich oft Comedonen bilden.

Die komplizierte Gestalt des Gehörganges ist schon S. 25 beschrieben worden. Über die Ohrschmalzdrüsen s. u. bei der Besprechung der Ohrschmalzpfröpfe.

Die Leistung der Ohrmuschel als Sammeltrichter für die Schallwellen wird gewöhnlich überschätzt: der Verlust der Ohrmuschel schädigt das Gehör nur in sehr geringem

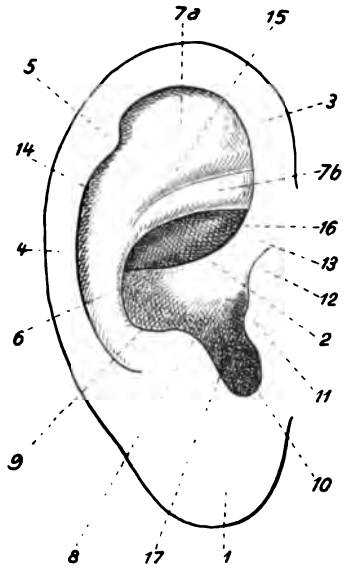

Fig. 216.

Fig. 217.

Fig. 216. Die Ohrmuschel, nach Schwalbe, Lehrbuch d. Anat. d. Ohres. 1 Lobulus. 2 Crus helicis. 3, 4 Helix. 5 Darwinscher Fortsatz (inkonstant). 6 Anthelix. 7a u. 7b Crura anthelicis. 8 Antitragus. 9 Incisura anthelicis. 10 Incisura intertragica. 11 Tragus. 12 Tuberculum supratragicum. 13 Sulcus auris anterior. 14 Fossa helicis. 15 Fossa triangularis. 16 und 17 Concha auris, durch das Crus helicis (2) getrennt in 16 Cymba conchae und 17 Cavitas conchae.

Fig. 217. Ansatzfläche der Ohrmuschel (schraffiert).

Masse. Auch eine beträchtliche Verengerung oder Verlegung des Gehörganges setzt das Gehör nicht merklich herab; erst der völlige Verschluss hat Schwerhörigkeit zur Folge.

Missbildungen.

Unter den Missbildungen der Ohrmuschel, von denen die Figg. 218 bis 221 einige zeigen, haben nur wenige ein praktisches Interesse. Die Exzessbildungen (Vergrösserung des ganzen Ohres oder einzelner Teile desselben, wie z. B. des Ohrläppchens) bestehen als unkomplizierte Missbildungen, während Hemmungsbildungen (Verkleinerungen der Muschel bis auf häutige oder knorpelige Rudimente) meist mit einer mangelhaften Ausbildung des mittleren Ohres verbunden sind.

Fehlender Lobulus oder Spaltung (Coloboma) desselben ist nicht selten bei sonst wohlentwickelter Muschel.

Der angeborene Verschluss (Atresie) des Gehörganges kommt ein- und beiderseitig vor und ist gewöhnlich mit einer Hemmungsbildung der Muschel verbunden. Meist ist der Verschluss unter der Haut knöchern. Wenn ein häutig-knorpeliger Kanal erhalten ist, so endet derselbe blind vor dem Knochen. Sehr selten ist der kongenitale Verschluss nur häutig; solche Fälle sind mit Erfolg operiert worden (vgl. u. bei der erworbenen Atresie), während die Versuche, einen knöchernen Verschluss zu beseitigen, bisher fehlgeschlagen sind.

Fig. 218.
Aurikularanhänge. Nach Hegener.

Fig. 219.
Katzenohr. Nach Hegener.

Fig. 220.

Fig. 221.

Fig. 220. Atresie des äusseren Gehörganges und rudimentäre Muschel. Vor letzterer Aurikularanhang und exzedierende Knorpelbildung vor und über dem Lobulus. Nach Bezold, Lehrb. d. Ohrenheilkunde.

Fig. 221. Abnorme Faltenbildung.

Zu den Hemmungsbildungen gehören auch die Ohrfisteln (Fistula auris congenita). Dieselben finden sich als sehr feine, kurze, blind endigende Gänge oder Grübchen gewöhnlich vor dem Ansatz der Helix oder vor dem Tragus. Zuweilen entleeren sie eine rahmige Flüssigkeit mit Eiterkörperchen. Bei Verklebung der Mündung kann Retention des Sekretes und Cystenbildung auftreten. Will man solche Cysten exzidieren, so muss man gründlich verfahren und sie völlig herauspräparieren, sonst rezidivieren sie.

Die angeborenen Spalten des Ohrläppchens werden operiert wie die erworbenen (s. u.).

Von den Exzessbildungen ist die Vergrösserung der ganzen Ohrmuschel (Makrotie)

Fig. 222.

Fig. 223.

Fig. 222 u. 223. Rechts Schrumpfung der Ohrmuschel bei Hemiatrophia faciei progressiva. Links ist zum Vergleiche die normale Ohrmuschel der anderen Seite abgebildet.

am wichtigsten, weil sie eine höchst fatale Entstellung macht. Die vergrösserte Muschel lässt sich durch Keilexzisionen (Fig. 224) mit nachfolgender Naht allseitig verkleinern.

Die Aurikularanhänge, erbsen- bis kirschkerngrosse, aus Haut und Netzknorpel bestehende Auswüchse, sitzen meist vor dem Tragus und können leicht ausgeschnitten werden (Fig. 218 und 220).

Erworbene Atrophie

der Ohrmuschel kommt bei Hemiatrophia faciei progressiva vor (Fig. 223).

Verknöcherung.

des Ohrmuschelknorpels ist selten. Sie findet sich als Altersveränderung sowie nach Erfrieren und nach Perichondritis.

Erfrierung und Verbrennung.

Erfrierung der Ohrmuschel kommt sehr häufig vor, doch sieht der Arzt die leichteren Grade seltener als die bleibenden Folgen der schweren.

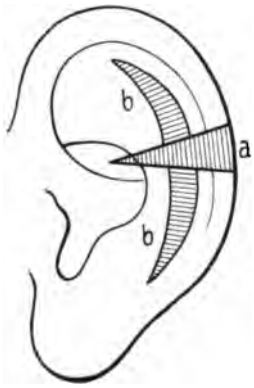

Fig. 224.
Keilexzisionen zur Beseitigung der Makrotie nach Trendelenburg.
a primäre Exzision, b sekundäre Exzisionen.

Bei leichteren Graden wird die Muschel, besonders am Rande, blass und gefühllos (Kontraktion der Kapillaren), später hochrot, wobei brennender Schmerz auftritt (Lähmung der Kapillaren). Die Volksmedizin widerrät die Anwendung von Wärme und wendet Reibungen mit Schnee an; doch vergeht dieser Zustand gewöhnlich auch ohne Behandlung rasch. In manchen Fällen kommt aber jahrelang bei jedem Übergang vom Frost zum Tauwetter, mitunter auch mitten im Sommer, Rötung und Schwellung mit Kribbeln und Brennen wieder.

Schwere Grade der Erfrierung führen erst zur Bläschen-, später zur Geschwürsbildung und schliesslich zu Substanzverlusten am Muschelrande. Sie werden am besten mit Salbenverbänden behandelt. Nach der Heilung erscheint der Muschelrand scharf, stellenweise wie abgenagt, und hart durch feste Verwachsung der narbigen Haut mit dem Knorpel (Fig. 225).

Fig. 225.
Erfrierungsnarben und -defekt an der Ohrmuschel. Nach Hegener.

Die Erfrierung schafft eine Disposition zur Verknöcherung (s. o.) und zum Krebse (s. u.) der Ohrmuschel.

Gerät heisses Wasser in das Ohr, so wird gewöhnlich das Trommelfell mehr geschädigt als Muschel und Gehörgang; es kann teilweise oder ganz zerstört werden. Die Ursache hierfür liegt in der Dünne der Membran und in ihrem Kontakt an der Innenfläche mit Luft, auf welche Temperaturdifferenzen schwerer übergehen als auf Gewebe.

Beim Einträufeln von Säuren oder Alkalien in das Ohr (Verwechslung mit Ohrtropfen, Selbstverstümmlung bei Militärpflichtigen) pflegt ausser dem Trommelfelle auch die Paukenhöhlenwand schwer geschädigt zu werden (Nekrose). Im Gehörgange kommt es dabei leicht zur Stenose oder Atresie,

wenn man nicht die Granulationswucherungen durch Salbentampons und Ätzungen in Schranken hält.

Mechanische Verletzungen.

Kontinuitätstrennungen an der Ohrmuschel.

Hieb, Stich-, Schnitt-, Riss- und Bisswunden der Ohrmuschel werden behandelt wie die entsprechenden Verletzungen an anderen Körperstellen. Wo eine Vereinigung durch die Naht geboten ist, muss aussen und innen genäht werden; das Perichondrium wird dabei oberflächlich mitgefasst.

Bei Defekten an der Ohrmuschel durch Biss ragt der Knorpel oft an der Durchtrennungsstelle zwischen den beiden Hautwundrändern hervor. Man muss ihn dann soweit abtragen, dass man die Hautränder vernähen kann.

Die Abtrennung der Muschel kommt am häufigsten durch Pferdebiss, Hufschlag, Maschinenverletzungen und Überfahren zustande. Selbst wenn die Abtrennung fast vollständig ist, erfolgt nach sorgfältiger Naht die Heilung meist per primam intentionem; es sollen sogar ganz abgetrennte und erst nach Stunden angenähte Muscheln wieder angeheilt sein. Da in solchen Fällen der Gehörgang quer durchtrennt ist, bildet sich leicht in ihm eine Narbenstenose oder völlige Atresie, wenn er nicht sorgfältig tamponiert wird. Über die Beseitigung dieser Stenosen s. u.

Fig. 226.
Spaltung des Ohrläppchens durch Ohrgehänge.

Die durch Ausreissen von Ohrringen oder durch den Zug schwerer Ohrgehänge entstandene Spaltung

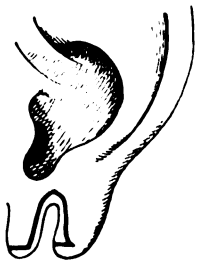

Fig. 227.

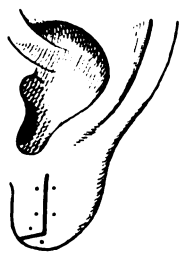

Fig. 228.

Fig. 227 und 228. Anfrischung und Naht des gespaltenen Ohrläppchens nach Knapp. Aus Passow, Verletzungen des Gehörorganes.

des Ohrläppchens (Fig. 226) näht man auf der medianen und der lateralen Seite nach Anfrischung der Ränder. Um jeden Rest von Einkerbung am unteren Rande zu verhüten, verfährt man dabei nach Knapps, aus Fig. 227 und 228 ersichtlicher Methode.

Die Kontusion der Ohrmuschel und ihre Folge: das Othämatom.

Die Ohr-Blutgeschwulst (Othämatom) findet sich gewöhnlich im oberen Drittel der Ohrmuschel an der Aussenseite (Fig. 229 u. 230). Sie füllt als kissenartige, bisweilen fluktuierende Schwellung die Buchten und Falten der Muschel aus. Bei der Punktion oder Inzision überzeugt man sich, dass sie bedingt ist durch eine Flüssigkeitsansammlung, die vorzugsweise

Fig. 229.

Fig. 230.

Fig. 229. Othämatom, nach Hegener.
Fig. 230. Othämatom, nach Hegener (von Hegener als Cyste bezeichnet).

zwischen Perichondrium und Haut liegt und bald klar und hellzitronengelb, bald rötlich oder gar blutrot ist. Diese Flüssigkeit gerinnt weder innerhalb der Gewebe, noch ausserhalb derselben im Reagenzglase, und besteht aus Lymphe ohne oder mit Beimengung von Blut. Der Knorpel ist dabei entweder intakt oder zeigt Abhebung oberflächlicher Lagen, mitunter auch ist er fraktuiert.

Als Ursache des Othämatoms kannten die Alten, wie bereits auf S. 2 erwähnt, nur das häufig wiederholte, gewissermassen berufsmässige

Trauma bei Faust- und Ringkämpfern. Neuerdings hat man auch andere berufsmässige Schädigungen der Ohrmuschel als Ursache erkannt, so das Schrammen der Muschel bei japanischen Ringern, schweizerischen Schwingern, Fussballspielern und Saltomortale-Fängern des Zirkus.

Das häufige Auftreten der Ohr-Blutgeschwulst bei Geisteskranken hat eine lebhafte Diskussion über seine Ursachen herbeigeführt. Der Psychiater Gudden kam zu der Überzeugung, dass es stets durch ein Trauma entstehe und bei den Geisteskranken entweder auf Misshandlungen seitens des Wärterpersonals oder auf Verletzungen zurückzuführen sei, die sich die Kranken selbst beibringen. Doch findet man es nicht selten bei Leuten, die weder geisteskrank sind, noch auch sich erinnern können, eine Kontusion oder Zerrung der Ohrmuschel erlitten zu haben.

Laubinger und Passow betonen, dass sich ein ziemlicher Teil der anscheinend spontanen Othämatome bei sonst gesunden Individuen ohne weiteres auf eine Summe immer wiederkehrender kleiner Verletzungen im Berufe zurückführen lässt, die dem Patienten gar nicht zum Bewusstsein kommen. So fand man Othämatome bei Fleischergesellen infolge einer wiederholten Tangierung der betreffenden Ohrmuschel durch die auf der Schulter getragene Mulde, ohne dass sich die Träger eines eigentlichen Traumas als Entstehungsursache bewusst gewesen waren. Bei einem Postbeamten, der stets Pakete auf der rechten Schulter trug, bildete sich ein Othämatom der rechten Muschel (eigene Beobachtung).

Nach den eingehenden klinischen und experimentellen Untersuchungen von Voss unterliegt es keinem Zweifel mehr, dass das Othämatom stets auf Kontusionen, namentlich auch auf häufig wiederholte geringe Kontusionen zurückzuführen ist, die das Ohr vorzugsweise in tangentialer Richtung treffen und dadurch die Verbindung zwischen Haut und Perichondrium, bei stärkerer Einwirkung auch zwischen Perichondrium und Knorpel oder gar zwischen einzelnen Knorpelschichten lösen, ein Vorgang, der in entsprechender Weise an anderen Körperstellen von Morel-Lavallée als traumatische Ablösung der Haut und der darunter gelegenen Schichten bezeichnet und von Köhler und Gussenbauer genauer studiert worden ist.

Bei diesem Vorgange entsteht zunächst durch die Trennung der Gewebe ein Hohlraum, in den sich aus zerrissenen Lymphgefässen Lymphe, daneben unter Umständen auch aus zerrissenen Blutgefässen Blut ergiesst. Die Bezeichnung Ohr-Blutgeschwulst ist also nicht ganz richtig Dass die Geschwulst die laterale Ohrmuschelseite bevorzugt, liegt daran, dass auf der medialen Seite die Anwesenheit von Unterhaut-Bindegewebe eine Verschiebung der Haut auf ihrer Unterlage bis zu einem gewissen Grade ohne Losreissung gestattet, während die straffere Verbindung von Haut und Perichondrium auf der lateralen Seite diesen Vorteil nicht bietet.

Zur Bildung einer, den ganzen Hohlraum auskleidenden Membran kommt es an der Ohrmuschel nicht. Man darf hier also auch nicht von Cysten reden.

Behandlung. Kleinere Ergüsse können zur spontanen Resorption kommen. Es genügt bei ihnen, die ursächliche Schädigung zu vermeiden und einen leichten Druckverband anzulegen. Grössere Ergüsse schwinden aber nur langsam, bisweilen sogar überhaupt nicht von selbst, und nach der Entleerung durch Inzision füllt sich die Tasche in der Regel schnell wieder mit Flüssigkeit, wenn man nicht drainiert und einen Kompressions-

verband anlegt. Kommt es zur Ausfüllung der Höhle mit Granulationen und zur Knorpelnekrose, so ist der scharfe Löffel am Platze. In solchen Fällen bleibt schliesslich eine Verdickung oder auch eine Schrumpfung des kranken Muschelteiles zurück.

Kontinuitätstrennungen im Gehörgange.

Von den Verletzungen der Gehörgangshaut werden die direkten, von aussen entstehenden teils bei den Fremdkörpern, teils bei den Verletzungen des Trommelfells (s. u.) besprochen.

Brüche des knöchernen Gehörganges sind entweder Teilerscheinungen von Schädelbasisbrüchen (s. S. 355), oder Zertrümmerungen der vorderen Gehörswand, wenn der Gelenkfortsatz des Unterkiefers durch Fall oder Stoss auf das Kinn gegen den Gehörgang getrieben wird.

Dieser Einbruch kann einseitig und beiderseitig zustande kommen. Oft handelt es sich nur um eine Fissur, manchmal aber auch um völlige Zertrümmerung der vorderen Wand, bisweilen mit Durchbruch von Knochensplittern durch die Gehörgangshaut oder gar Eindringen des Gelenkkopfes in den Gehörgang. Der Unterkiefer kann dabei intakt bleiben oder auch brechen.

Handelt es sich nur um Fissuren oder leichte Infraktionen, so ist die Diagnose nicht immer mit Sicherheit zu stellen. Anfangs bestehen hauptsächlich Schmerzen beim Kauen, druckempfindliche Schwellung in der Umgebung des Kiefergelenkes, Schmerz bei leichtem Stoss gegen das Kinn, manchmal auch Mundsperre. Ist keine Dislokation an der Bruchstelle erfolgt, so findet man bei der Untersuchung des Gehörganges nur eine, bei Berührung schmerzhafte Schwellung weit aussen an der vorderen unteren Gehörgangswand. Schwere Brüche mit Dislokationen und Durchbohrung der Haut durch Knochensplitter sind natürlich leicht zu erkennen.

Die Behandlung ist einfach: bei subkutaner Fraktur tut man überhaupt nichts und bei bestehender Blutung aus dem Ohre durch Zerreissung der Gehörgangshaut lässt man den Gehörgang ganz in Ruhe, hütet sich vor allem, die Blutkoagula zu entfernen, um keine Infektion herbeizuführen, und legt nur einen sterilen Deckverband an. Kommt es dennoch zur Eiterung, so muss natürlich der Gehörgang gereinigt, und ein etwa gelöster Splitter entfernt werden.

Die erworbene Stenose und Atresie des Gehörganges

findet man bisweilen nach Abtrennung der Muschel (s. S. 395), Verätzung (s. S. 394) und entzündlicher Verschwärung (s. u.) des Gehörgangs, sowie nach ungeschickt ausgeführten oder ungenügend nachbehandelten Mastoiditis-Operationen.

Hinter der engen oder verschlossenen Stelle häufen sich abgestossene Epidermismassen und Cerumen an; je weiter nach aussen der Verschluss gelegen ist, desto grösser pflegen diese Massen zu sein; in seltenen Fällen bringen sie durch Druckusur Trommelfell und Gehörknöchelchen völlig zum Verschwinden. Kommt dann noch eine Infektion hinzu, so besteht die Gefahr der Eiterverhaltung im Mittelohre mit ihren letalen Folgeerkrankungen.

Behandlung. Um solchen Ereignissen vorzubeugen, beseitigt man die weit nach aussen liegenden Stenosen operativ. Selbst wenn es sich nur um einen diaphragmaartigen Verschluss mit oder ohne zentrale Öffnung handelt, genügt weder die kreuzweise Inzision

noch die Exzision, um eine dauernde, genügend weite Öffnung zu erzielen. Es ist vielmehr, wie ich es zuerst empfohlen habe, notwendig, nach Umschneidung und Vorklappung der Muschel wie bei der Radikaloperation den knöchernen Gehörgang mit dem Meissel nach hinten zu erweitern und dann nach Spaltung des häutigen Verschlusses aus der hinteren Gehörgangswand und einem Teile der Cavitas conchae einen Körnerschen Lappen wie bei der Radikaloperation (S. 327) zu bilden und diesen, nach Wiederannähen der Muschel, vom Gehörgange aus rückwärts auf den Knochen aufzutamponieren. Der Erfolg dieser Operation ist vollständig und dauernd.

Bei älteren Leuten, besonders Frauen, findet man bisweilen die Gehörgangsmündung spaltförmig verengert. Die Ursache ist ein übermässiges Wachstum des Knorpels der Cavitas conchae, oder eine Vorlagerung desselben nach vorn infolge des Druckes von Hut- und Haubenbändern. Hinterer und vorderer Rand der spaltförmigen Enge können sich sogar berühren, wodurch der Ohreingang völlig geschlossen wird. Auch ein Kollaps des Weichteilgehörganges kommt bisweilen vor, namentlich nach häufigen furunkulösen Entzündungen. Über die künstliche Offenhaltung solcher Verengerungen s. Anhang.

Fremdkörper im Gehörgange und in der Paukenhöhle.

Fremdkörper geraten auf folgende Arten in den Gehörgang:

1. Zufällig. Hierher gehören: Insekten bei Schlafen in Betten mit Ungeziefer oder auf dem Erdboden, Getreidekörner beim Dreschen, Halme und Grannen bei der Feldarbeit.

2. Kinder stecken gern sich selbst oder anderen kleine Gegenstände aller Art in die Ohren.

3. Erwachsene bringen Fremdkörper ins Ohr, um lästigen Lärm abzuhalten (Watte- und Wachspfröpfe), oder als Mittel gegen Zahnschmerzen (Wattepfröpfe, Zwiebel- oder Knoblauchstückchen, Wegerichwurzel, Salbeiblätter, Pillen), oder es bleiben bei der Bekämpfung eines Juckreizes im Ohre mittelst kleiner Bleistifte und dergl. Bleistiftknöpfe, Stücke von abgebrochenen Schieferstiften etc. im Ohre zurück.

4. Schwer betrunkenen Leuten werden von angeheiterten Zechgenossen bisweilen Fremdkörper in die Ohren gebracht; zwei solcher Fälle habe ich erlebt: ein eingekeiltes Korkstück und den völligen Ausguss des Gehörgangs mit Stearin von einer brennenden Kerze.

5. Beim Abformen des Ohres mit Gips kann Gipsbrei in den Gehörgang fliessen und darin hart werden. —

Aus dem Pflanzenreiche finden wir als Fremdkörper im Ohre am häufigsten: Erbsen, Linsen, Bohnen, Kaffeebohnen, Nussschalenstücke, Zwiebel- und Knoblauchstücke, Wurzelstücke (z. B. von Plantago major), Kirschkerne, Johannisbrotkerne, Blätter, Strohhalmstücke, Getreidekörner, Grannen, Wattepfröpfe, Papierklumpen, Korkstückchen, Stücke von Ingwer und Kampfer, Brotkügelchen.

Von lebenden Tieren werden Küchenschaben häufig, Wanzen selten, Flöhe sehr selten gefunden. Fliegenmaden finden sich im Ohre nur bei vernachlässigter, stinkender Eiterung, welche die Schmeissfliege (Musca vomitoria) veranlasst, ihre Eier ins Ohr zu legen. Der Ohrwurm oder Ohrenkriecher (Forficula) scheint seinen Namen mit Unrecht zu führen; mir ist nur ein Fall bekannt, in dem er den Weg ins Ohr fand. Von animalischen Geweben und Produkten kommen vor: Borsten, Haare, Schwämme, Elfenbein- und Knochenknöpfe von

Bleistiften, Schneckengehäuse, Muschelschalen, Zähne, Bettfedern, Stücke Speck, Wachspfröpfe.

Aus dem Mineralreiche findet man am häufigsten: Steine aller Art, Stücke von Schieferstiften, Perlen von Glas und Metall, Schuhknöpfe, abgebrochene Nadeln, Schrotkörner, Lehmkügelchen.

Meist liegen die Fremdkörper in der Tiefe des Gehörganges direkt vor dem Trommelfell, woselbst der Boden des Gehörganges stark vertieft zu sein pflegt (Sinus meatus), gut erkennbar z. B. in Fig. 10 auf S. 25.

Bei vorhandenen Trommelfellperforationen, bei gewaltsamem Hineinbringen, am häufigsten aber durch ungeschickte Extraktionsversuche können die Fremdkörper in die Paukenhöhle, ja in die Tube oder in die Warzenhöhle gelangen.

Leblose Fremdkörper im Gehörgange machen keine Symptome ausser Schwerhörigkeit, Druckgefühl und Ohrgeräuschen, aber auch das nur, wenn sie das Lumen völlig verschliessen. Sie können meistens ohne Nachteil jahrelang liegen bleiben.

Ich entfernte einen Schuhknopf aus dem Gehörgang, der 20 Jahre dort gelegen hatte, ohne eine andere Erscheinung als Schwerhörigkeit auf dem betr. Ohre hervorzurufen; Bürkner einen Bleistiftknopf, welcher 23 Jahre lang in der Tiefe des Gehörganges gesteckt hatte, ohne dass der Kranke auch nur eine Ahnung davon hatte; Habermann einen Kirschkern, der 42 Jahre symptomlos im Ohr gewesen war!

Was sich in der älteren Literatur über schwere, durch vorher unberührte Fremdkörper herbeigeführte Zustände findet, ist unzuverlässig. Die neuere Literatur weiss nur von erheblichen Beschwerden bei lebenden Insekten. So stossen Küchenschaben, die in den Gehörgang geraten sind, mit dem Kopfe gegen das Trommelfell, wenn sie einen Ausweg suchen, Flöhe springen gegen das Trommelfell und Fliegenmaden, die bei chronischen Ohrenflüssen vorkommen, verletzen mit ihren Saugwerkzeugen die Wand des Gehörganges oder gar der Paukenhöhle.

Trotz der Ungefährlichkeit der meisten Fremdkörper und trotz aller Warnungen werden erfahrungsgemäss immer wieder von Laien und leider auch von Ärzten gefährliche Eingriffe unternommen, um solche zu entfernen. Häufig geschieht das ohne vorherige Untersuchung, bisweilen am falschen Ohre, ja sogar, wenn gar kein Fremdkörper vorhanden ist.

So habe ich es erlebt, dass von einem sonst sehr tüchtigen Chirurgen statt eines vermuteten Fremdkörpers der gesunde Hammer herausgerissen wurde.

Nach den Angaben verschiedener Autoren werden gerade bei der Jagd nach gar nicht vorhandenen Fremdkörpern die schwersten Verletzungen gesetzt. Solche sind: ausgedehnte Quetschungen und Zerreissungen der Gehörgangshaut und des Trommelfells, Luxation der Gehörknöchelchen, Zerreissung der Chorda tympani, Verletzung des Nervus facialis, Zer-

sprengung der Labyrinthwand. Diese Verletzungen sind gemacht worden mit spitzen, haken- und bohrerförmigen Instrumenten, Pinzetten und Kornzangen, die oft so gross waren, dass sie kaum geschlossen in den Gehörgang eingeführt werden konnten.

Die Folgen der genannten Verletzungen sind oft verhängnisvoll geworden. Ich weiss von zwei nicht publizierten Fällen, die durch Meningitis geendet haben; in der Literatur sind fast zwei Dutzend ebensolche mitgeteilt, ein kleiner Teil der wirklich vorgekommenen! Man muss bei solchen Vorkommnissen Bürkner beistimmen, der sagt: „Die Prognose der Fremdkörper im Gehörgang ist günstig, so lange nicht unberufene Hände eingegriffen haben. In den schweren Fällen sind fast ausnahmslos nicht die Fremdkörper an den Komplikationen schuld, sondern die ungeschickten Extraktionsversuche, welche von den Angehörigen des Patienten, oder leider auch sehr häufig von der Otiatrie fernstehenden Ärzten angestellt werden."

Die Diagnose ist nur leicht, wenn man mit dem Ohrenspiegel umgehen kann, denn tiefliegende Fremdkörper sind ohne Ohrtrichter und ohne Beleuchtung meist nicht zu sehen. Zunächst muss man den Gehörgang gut beleuchten und ohne Ohrtrichter hineinsehen, damit man nicht den Fremdkörper mit dem Trichter noch weiter in die Tiefe schiebt. Die Sonde darf nur der Geübte bei Beleuchtung anwenden, weil man auch damit den Fremdkörper leicht in die Tiefe stossen kann.

Der Mangel von Nachteilen für den Kranken und die Gefahren unvorsichtiger Eingriffe mahnen den Arzt zur grössten Zurückhaltung und Vorsicht in der Therapie. Glücklicherweise ist die, in vorher unberührten Fällen fast stets wirkungsvolle Therapie so einfach, dass sie keinen Schaden bringen kann. Sie besteht im Ausspritzen des Gehörganges mit lauwarmem sterilem Wasser. Man hat bei dem Spritzen durch Abziehen der Muschel den Gehörgang möglichst gerade zu strecken und den Strahl des Wassers schräg gegen die hintere Gehörgangswand zu richten. Durch den rückläufigen Strom des hinter den Fremdkörper getriebenen Wassers wird derselbe nach aussen gespült. Führen konsequent fortgesetzte Ausspritzungen nicht zum Ziel, so kann man dieselben bei schräg herabhängendem Kopfe von unten her versuchen. Schwere Körper, namentlich Schrotkörner, gehen so leicht heraus. Bei ängstlichen, nicht stillhaltenden Kindern und unverständigen Erwachsenen führen die Ausspritzungen häufig nur in der Narkose zum Ziele. Nach Zaufal waren von 109 Fremdkörpern 92 mit der Spritze leicht entfernbar; in den übrigen 17 Fällen, wo die Fremdkörper vorher durch ungeeignete Eingriffe eingekeilt waren, musste instru-

mentell geholfen werden; wären die vorherigen ungeschickten Extraktionsversuche unterlassen worden, so hätte man fast alle Fremdkörper mit der Spritze entfernen können.

Fliegenmaden, welche mit ihren Saugwerkzeugen an der Gehörgangshaut festhaften, muss man durch Eingiessen von Alkohol oder Glyzerin erst zum Loslassen zwingen, ehe man sie ausspritzen kann.

Gelingt es nicht, einen unkomplizierten Fremdkörper durch Ausspritzen zu entfernen, so lässt ihn der nicht otiatrisch geübte Arzt am besten ruhig liegen und überlässt die instrumentelle Behandlung lieber dem Spezialisten. Diese ist stets sehr schmerzhaft und kann nur ausgeführt werden, wenn der Kranke absolut ruhig hält. Da man selbst ganz kleine Kinder nicht so festhalten kann, wie es zur Extraktion nötig wäre, ist bei ihnen die Narkose unvermeidlich. Dann gelingt aber die Extraktion unter guter Beleuchtung oft leicht mit kleinen stumpfen Häkchen, namentlich wenn man damit in eine Öse (Schuhknöpfe) oder in ein Loch (perforierte Perlen) einhaken kann.

Sind Erbsen, Linsen, Bohnen und dergleichen Fremdkörper durch mehrtägige Ausspritzversuche oder durch Ohreiter gequollen, so kann man sie durch Einträufeln von wasserentziehenden Flüssigkeiten (Alkohol, Glyzerin) zum Schrumpfen bringen, worauf dann erneutes Ausspritzen oft leicht zum Ziele führt.

In Erbsen, Bohnen und dergleichen hat man wohl auch mit dem spitzen Galvanokauter ein Loch zum Einhaken gebrannt. Eine Schweinsborste an den Fremdkörper anzuleimen, um ihn daran herauszuziehen, wird seit Celsus in vielen Büchern empfohlen; diese Methode ist eine Spielerei, denn sie ist nur da erfolgreich, wo man schneller und sicherer mit der Spritze zum Ziele kommt. Zangen und Pinzetten dürfen bei runden oder glatten Fremdkörpern nicht angewendet werden, denn sie gleiten beim Zufassen am Fremdkörper ab und stossen ihn dabei nur tiefer. Fremdkörper aus Eisen und Stahl lassen sich leicht mittelst des Mellingerschen Innenpolmagneten, den die Augenärzte zur Extraktion von Eisensplittern aus dem Auge benutzen, herauslocken. Dieser Elektromagnet wirkt so stark, dass es, wie ich mich überzeugt habe, mit ihm gelingen kann, einen Schuhknopf, dessen eiserne Öse nach dem Trommelfell gerichtet ist, zu wenden und zu extrahieren.

Sehr fatal ist es, wenn schon verletzende Extraktionsversuche von Laien oder anderen Ärzten gemacht worden sind, und dann der Kranke mit zerfetztem und entzündlich verschwollenem Gehörgange, oder gar mit zerrissenem Trommelfelle und in die Paukenhöhle eingekeiltem Fremdkörper unsere Hilfe aufsucht. In solchen Fällen kann eine tödliche Meningitis bereits unabwendbar sein, und trotzdem wird für den schlimmen Ausgang in der Regel nur der zuletzt zugezogene Arzt vom Publikum verantwortlich gemacht. Man tut also gut, hier jede Verantwortung abzulehnen und nur dann selbst einzugreifen, wenn kein in solchen Dingen erfahrener Kollege zu erreichen ist. Eine sofortige Entfernung des Fremd-

körpers ist in solchen Fällen stets dann nötig, wenn bereits Fieber besteht; ist die Temperatur normal, so hat man noch Zeit, vor dem Eingriffe die Reizerscheinungen mit Aufschlägen von essigsaurer Tonerde, oder mit Einträufeln von Sublimatalkohol oder Karbolglyzerin zu bekämpfen, muss aber den Kranken zu Bett liegen lassen und auf das Sorgfältigste beobachten. Extraktionsversuche dürfen hier auch bei Erwachsenen nur in Narkose gemacht werden.

Fest und tief eingekeilte, sowie bis in die Paukenhöhle gestossene Fremdkörper können manchnal auf dem langen Wege durch den Gehörgang überhaupt nicht entfernt werden, sondern man muss sich erst durch einen operativen Eingriff einen kürzeren Weg zu ihnen bahnen.

Zu diesem Zwecke legt man den knöchernen Gehörgang in Narkose von hinten und obenher in der Weise frei, wie es bei der Radikaloperation der chronischen Mittelohreiterung (vgl. S. 325) beschrieben wurde, und durchtrennt dann den knorpligen Gehörgang in grösstmöglicher Tiefe quer bis auf seine vordere Wand. Nun hat man nach sorgfältiger Blutstillung und Austupfen einen besseren Einblick in die Tiefe des Gehörganges und kann den Fremdkörper mit einem stumpfen Häkchen herausheben. Dann führt man einen schmalen Gazestreifen durch den knorpeligen Gehörgang und näht die Hautwunde. Die Heilung erfolgt in der Regel leicht und schnell, oft unter einem Verbande. — Die Ausführung dieser Operation ist, wenn der Fremdkörper im Sinus meatus eingekeilt ist, oft recht schwierig.

Geschwülste.

An der Ohrmuschel.

Von gutartigen Geschwülsten kommen an der Ohrmuschel am häufigsten Balggeschwülste von Kirschen- bis Walnussgrösse vor, die meist oben auf der Hinterfläche der Muschel sitzen (Fig. 231). Man kann sie leicht mitsamt ihrem Balg ausschälen.

Ferner werden Angiome und Fibrome an verschiedenen Stellen der Muschel gefunden.

Auch breite Kondylome habe ich am Gehörgangseingang eines Luetischen gesehen.

Arthritische Knoten finden sich bei älteren Leuten manchmal im oberen Rand der Muschel in Gestalt von harten Konkrementen eingeschlossen.

Die an der Ohrmuschel vorkommenden tuberkulösen Hautgeschwüre und der Lupus unterscheiden sich nicht von den gleichartigen Erkrankungen an anderen Stellen der Haut.

Fig. 231.
Balggeschwulst an der Hinterseite der Ohrmuschel.

Eine typische Erkrankung der Ohrmuschel bildet die zuerst von

Haug beschriebene Knotentuberkulose des Ohrläppchens. Statt der Schilderung dieser seltenen Krankheit führe ich kurz einen von mir beobachteten, noch nicht veröffentlichten typischen Fall an.

Die im übrigen völlig gesunde 14jährige M. V. liess sich vor 5 Jahren von einem Goldschmiede beide Ohrläppchen durchstechen und Ohrringe einfügen. Kurz darauf entzündeten sich beide Ohrläppchen und sollen 3 Jahre lang haselnussdick gewesen sein, worauf die Ohrringe entfernt wurden.

Befund: Links kirschkerngrosse, in den Lobulus eingebettete, über das Hautniveau hervorragende derbe Geschwulst, in deren Mitte die Einstichstelle liegt. Die bedeckende Haut ist bläulich verfärbt und nicht über der Geschwulst verschieblich. Rechts eine Ge-

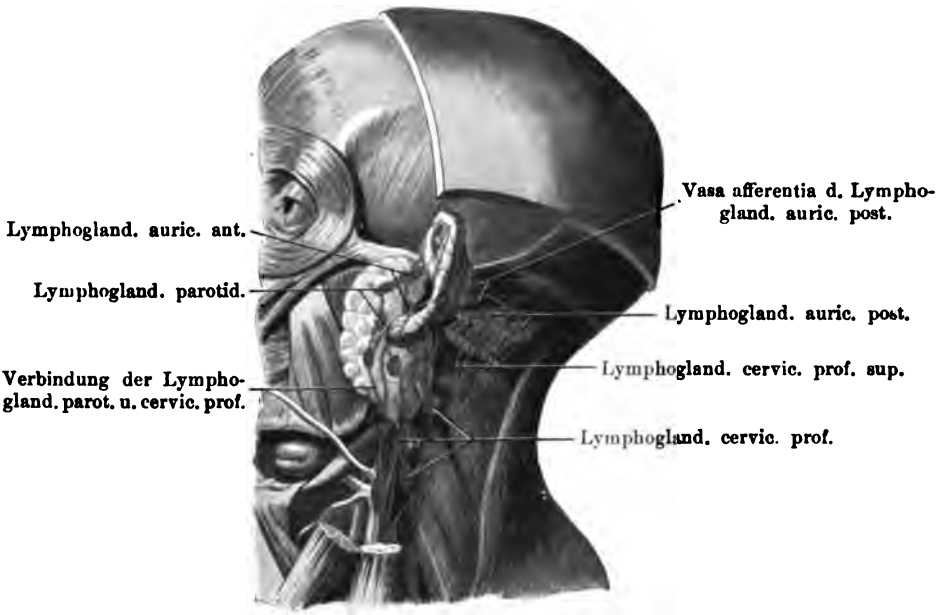

Fig. 232.
Lymphgefässe und regionäre Lymphdrüsen des äusseren Ohres.
Mit Benützung der Angaben von Most und einer Figur von Poirier.

schwulst von derselben Beschaffenheit, aber direkt vor der Einstichstelle liegend. Lungen gesund, Tuberkulose in der Familie nicht nachweisbar.

Entfernung der Geschwülste durch Keilexzision mit der Schere. Naht. Heilung per primam.

Mikroskopische Untersuchung: spärliche Tuberkel im Corium unter unveränderter Epidermis. Das kutane und subkutane Bindegewebe kleinzellig infiltriert, zum Teil in Form kleinster Knötchen (beginnende Tuberkel?).

Von den bösartigen Geschwülsten sind Sarkome äusserst selten, Epithelialkarzinome sehr viel häufiger. Letztere beginnen am Gehörgangseingang, am Muschelrande oder am Lobulus; am Muschelrande entstehen sie bisweilen auf dem Boden alter Erfrierungsnarben. Drüsen-

Fig. 233.

Fig. 234.

Fig. 233. Ulzerierter tuberkulöser Tumor am Lobulus. Nach Hegener.
Fig. 234. Gestieltes Fibro-Epitheliom an der Hinterfläche der Muschel. Nach Hegener.

Fig. 235.

Fig. 236.

Fig. 235. Karzinom des Lobulus. Nach Hegener.
Fig. 236. Das in Fig. 235 abgebildete Karzinom von hinten. Nach Hegener.

metastasen in den regionären Lymphdrüsen (Fig. 232) in der Tiefe der Fossa retromaxillaris treten dabei frühzeitig auf, werden aber oft erst spät palpabel. Von der Muschel greift der krebsige Zerfall allmählich auf Gehörgang, Schläfenbein nebst Paukenhöhle und Labyrinth, Kiefergelenk und Parotis über, und kann schliesslich sowohl in die Schädelhöhle wie in den Schlund einbrechen.

Die Diagnose muss durch Untersuchung eines exzidierten Stückchens gesichert werden.

Die Operation sollte, selbst wenn der Krebs noch klein ist und nur am Muschelrande oder Ohrläppchen sitzt, stets in Abtragung der ganzen Muschel und Exzision des Weichteilgehörganges bestehen. Die Wundfläche kann dann mit Thierschschen Läppchen zur schnellen Überhäutung gebracht werden. Besonders ist darauf zu achten, dass kein narbiger Verschluss in der Tiefe des Gehörganges entsteht. Die Beseitigung von Drüsenmetastasen in der Fossa retromaxillaris gelingt selten vollständig.

Im Gehörgange.

Hier kommen (ausser den sehr seltenen Warzen und Enchondromen) Exostosen und Hyperostosen vor. Als Hyperostosen bezeichnet man den Gehörgang verengernde, diffuse Verdickungen des Os tympanicum, als Exostosen zirkumskripte, meist rundliche Knochengeschwülste, die ebenfalls vom Os tympanicum ausgehen. Die Exostosen können gestielt sein, doch ist der Stiel stets in den Weichteilen des Gehörganges verborgen. Die Einteilung in Hyper- und Exostosen ist übrigens nicht streng durchführbar, da häufig Übergangsformen vorkommen.

Fig. 237.
Gestielte Exostose am vorderen äusseren Teile des Os tympanicum.

Ex- und Hyperostosen kommen beim männlichen Geschlechte etwas mehr als dreimal so oft zur Beobachtung, wie beim weiblichen. Man findet sie in 64% der Fälle beiderseitig und dabei oft bilateral symmetrisch entwickelt. Was das Alter der Befallenen betrifft, so ist es klar, dass Neugeborene, die noch keinen knöchernen Gehörgang haben, auch keine Gehörgangsexostosen haben können. Der Gehörgang bildet sich in den ersten Lebensjahren, indem der bei der Geburt bereits vorhandene und vorn oben offene

Annulus tympanicus zunächst oben mit der Pars squamosa verschmilzt, dabei geschlossen wird und dann in seinen unteren und seitlichen Teilen lateralwärts zu einer Knochenrinne auswächst, die schliesslich die untere Hälfte des Gehörganges bildet (Os tympanicum). Die übrigen Teile des Gehörganges entwickeln sich von der Pars squamosa und der, bei der Geburt ebenfalls noch fehlenden Pars mastoidea aus. Die Hyper- und Exostosen werden nicht während, sondern erst nach der Ausbildung des knöchernen Gehörganges beobachtet und stellen lediglich ein über das normale Mass hinausgehendes Wachstum des Os tympanicum dar. (Fig. 237.) Dieses exzessive Wachstum hat seine zeitlichen Grenzen; nach dem 20. Lebensjahre vergrössern sich die Ex- und Hyperostosen nicht mehr.

Wenngleich also diese Tumoren nicht angeboren vorkommen, sind sie doch vererbbar. Ich habe sie, ebenso wie auch manche andere Autoren, in nicht wenigen Familien bei Eltern und Kindern oder bei mehreren Geschwistern gesehen. Es werden also nicht die Tumoren vererbt, sondern nur die Tendenz des Os tympanicum zum exzessiven, tumorbildenden Wachstum. Diese „Disposition" findet sich nicht nur in einzelnen Familien, sondern auch in Volksstämmen und Menschenrassen. In England werden die knöchernen Tumoren des Gehörganges nach mehreren Autoren viel häufiger beobachtet als auf dem Kontinente; in Frankfurt am Main fand ich sie bei 0,74% aller Ohrkranken meiner Privatpraxis, in

Fig. 238.

Fig. 239.

Fig. 240.

Fig. 238. Hyperostose, den rechten Gehörgang fast völlig verschliessend. Linksseitig derselbe Befund.

Fig. 239. Hyperostose der hinteren und der vorderen unteren Teile des rechten Os tympanicum. Direkt vor dem Trommelfelle, an der Incisura tympanica (Rivini), zwei kleine kugelige Exostosen. Links fast der gleiche Befund.

Fig. 240. Exostose, den rechten Gehörgang verschliessend. Linker Gehörgang normal.

Rostock dagegen bei 3,86%, also fünfmal so häufig; ja an prähistorischen Schädeln einiger amerikanischer Völkerschaften findet man sie so häufig, dass man glaubte, sie seien da die Folge von gewaltsamen, durch die Volkssitte gebotenen äusseren Einwirkungen auf das Ohr oder den Schädel gewesen, eine Ansicht, die Virchow widerlegt hat. Nach Bezold trifft die Exostosenbildung vorwiegend die Angehörigen der wohlsituierten Stände, was ich aus reicher Erfahrung bestätigen kann.

Früher glaubte man, dass in allen Fällen eine Periostitis im Gehörgange, namentlich unter dem Einflusse chronischer Mittelohrleiden, das exzessive Knochenwachstum zur Folge habe. Schon die klinische Erfahrung widerspricht dieser Annahme; vollends aber zeigt uns die Vererbbarkeit des Leidens, dass dies nicht sein kann, denn erworbene Krankheiten, wie die Periostitis ossificans, können nach der gegenwärtig herrschenden Ansicht der Biologen und Pathologen nicht vererbt werden, wohl aber die postembryonalen abnormen Wachstumsvorgänge, die zur Bildung der Ex- und Hyperostosen des Gehörganges führen.

Über die typischen Formen der Hyper- und Exostosen geben die Ohrspiegelbilder Fig. 238 bis 240 Aufschluss.

Solange diese Tumoren den Gehörgang nicht völlig verschliessen, pflegen sie keinerlei Beschwerden zu machen; erst der völlige Verschluss des Gehörganges verursacht eine merkliche Schwerhörigkeit mit dem Charakter einer Störung in der Schallzuleitung (Kap. E, 2). Bei nicht völligem Verschlusse kann das Gehör vorübergehend leiden, wenn beim Baden oder Waschen Wasser in das Ohr dringt und das noch vorhandene geringe Lumen verschliesst.

Erkrankt bei der knöchernen Gehörgangsenge die Gehörgangshaut, so können sich hinter der Stenose abgestossene Epidermismassen in solcher Menge ansammeln, dass sie durch Druckusur das Trommelfell und die Gehörknöchelchen, ja sogar die Aussenwand des Kuppelraumes völlig zum Verschwinden bringen und die ganze Paukenhöhle, wie auch das Antrum ausfüllen. Dieser sehr seltene Zustand kann lange bestehen, ohne andere Beschwerden als eine beträchtliche Hörstörung zu verursachen; kommt aber eine Infektion vom Gehörgange oder der Tube aus hinzu, so ist die Gefahr des Übergreifens der Entzündung auf Labyrinth und Schädelinhalt gross. Die Gefahr der Eiterverhaltung im Mittelohre besteht auch ohne Vorhandensein solcher Epidermismassen bei jeder, aus irgendeiner Ursache hinter der knöchernen Enge auftretenden Otitis media.

Die Diagnose der Ex- und Hyperostosen gelingt mit dem Ohrspiegel leicht. Die Feststellung der knöchernen Beschaffenheit der Geschwülste mit der Sonde ist einfach, aber bei den typischen Bildern (Fig. 238—240) überflüssig.

Behandlung. Epidermisretention hinter der engen Stelle lässt sich meist durch regelmässiges Ausspülen mit dem Paukenhöhlenröhrchen (S. 319) beseitigen; es empfiehlt sich, dabei jedesmal mit Alkohol nachzuspülen, damit die noch nicht entfernten Epidermismassen austrocknen. Operative Eingriffe bei Ex- und Hyperostosen sind nur zulässig, wenn der Tumor den Gehörgang völlig verschliesst und dadurch das Gehör schädigt, oder bei einer komplizierenden Mittelohreiterung zur Eiterretention führt. Die grossen, mehr oder weniger kugelförmigen und stets weit aussen im Gehörgange sitzenden Exostosen (Fig. 240) sind meist mit der Gehörgangswand nur an einer kleinen Stelle knöchern verbunden, so dass sie durch Hebeln mit einem kleinen Meissel leicht abgebrochen werden können. Sitzen sie aber mit breiter Basis auf, oder handelt es sich nicht um Exostosen, sondern um diffuse Hyperostosen, so hüte man sich vor jedem Versuche, sie durch Abmeisseln beseitigen zu wollen, denn bei solchem Vorgehen sind Verletzungen des Labyrinthes oder des Nervus facialis sehr häufig vorgekommen, und gar nicht selten hat die Meisselerschütterung zu einer „Verhämmerungstaubheit" von mehrwöchentlicher Dauer geführt (Schwartze und Erfahrungen aus meiner gerichtlichen Gutachtertätigkeit).

In zwei Fällen von diffusen okkludierenden Hyperostosen mit komplizierender Mittelohreiterung habe ich auf die schwierige Entfernung der Hyperostosen ganz verzichtet und nur das Antrum vom Warzenfortsatze aus aufgemeisselt; unter Durchspülungen der Paukenhöhle und des Antrum von der Tube aus heilte die Mittelohreiterung bald und dauernd.

Anhangsweise sei erwähnt:

1. dass Granulationen an der Mündung von Gehörgangsfisteln verknöchern können und dann wie kleine gestielte Exostosen aussehen (eigene Beobachtung);
2. dass Schläfenbeinfrakturen, die durch den Gehörgang gehen, diesen durch Callusbildung vorübergehend, aber auch durch nachfolgende hyperostotische Wucherungen dauernd verengern können.

Entzündungen.

Perichondritis der Ohrmuschel

entsteht in seltenen Fällen als Metastase der Gonorrhoe (eigene Beobachtung, mitgeteilt durch Fischer), etwas häufiger durch Infektion des Perichon-

Fig. 241. Fig. 242.

Fig. 241. Perichondritis der Ohrmuschel.

Fig. 242. Verdickung an der Muschel nach der Heilung eines perichondritischen Abszesses.

drium von einem Gehörgangsfurunkel aus und am häufigsten durch eine infizierte Verletzung. Seit der Einführung der Radikaloperation chronischer Mittelohreiterungen ist sie häufiger als früher beobachtet worden, denn die Bildung der zur plastischen Deckung eines Teiles der Operationshöhle dienenden Gehörgangslappen erfordert Schnitte, die auch den Knorpel treffen und so eine Infektion des Perichondrium möglich machen.

Der schuldige Mikrobe scheint hierbei nach meiner Erfahrung ausschliesslich der Bacillus pyocyaneus zu sein. Dieser entwickelt sich oft in feuchten Ohrverbänden und verrät sich durch die grasgrüne Farbe der Sekrete und Verbandstoffe, sowie durch seinen eigentümlichen Geruch. Um das Auftreten des Pyocyaneus nach der Radikaloperation zu vermeiden, ist peinlichste Asepsis nötig; auch sollte man bis zur Heilung der Knorpelwunde nur trockene Verbände anwenden. Hat sich der Pyocyaneus einmal im Wundsekrete eingenistet, so bekämpft man ihn entweder mit 2%igen Argentum nitricum-Lösungen oder

Fig. 243.
Noma der Ohrgegend. Nach Hoffmann.

durch Einstäuben von Isoform oder Borsäure (Voss), um die Infektion des Perichondrium zu verhüten.

Die von der Perichondritis befallene Muschel zeigt eine gewisse Ähnlichkeit mit dem Othämatome: auch die Perichondritis entwickelt sich fast ausschliesslich auf der lateralen Muschelfläche, bildet aber nicht eine gleichmässige kissenartige Erhebung, sondern eine diffuse, ungleichmässige Verdickung, die sich allmählich über die ganze laterale Seite mit Ausnahme des knorpellosen Ohrläppchens verbreiten kann. Sie unterscheidet

sich weiterhin vom Othämatom durch stärkere Rötung sowie durch Hitze und durch Schmerzhaftigkeit bei Berührung, ferner dadurch, dass nur an einzelnen Stellen Fluktuation fühlbar wird und dass der Inhalt der fluktuierenden Schwellung keine bluthaltige, sondern eine synovia-ähnliche oder eitrige Flüssigkeit ist.

Bei der Behandlung erzielt man mit Alkoholverbänden gute Erfolge. Die Alkoholgaze muss alle Falten und Buchten der Muschel sorgfältig aus- und die ganze Muschel gut unterpolstern. Wo Fluktuation fühlbar ist, muss die Haut im ganzen Bereiche derselben gespalten, und der eröffnete Hohlraum mit Gaze drainiert werden. Nekrotischer Knorpel und Granulationen sind mit dem Löffel auszuschaben. Die Heilung vollzieht sich sehr langsam und fast immer bleiben Verdickungen, oder, wenn nekrotischer Knorpel ausgestossen wurde, entstellende Schrumpfungen der Muschel zurück.

Die gonorrhoische Perichondritis conchae vereitert, soweit die spärliche Erfahrung reicht, nicht und heilt von selbst ohne Hinterlassung von Verdickungen des Knorpels.

Nach Haug kann auch eine besondere Form der Ohrmuscheltuberkulose unter dem Bilde einer Perichondritis verlaufen.

Das Erysipel

geht sehr häufig von der Kopfhaut auf das Ohr über, oder es entsteht durch Infektion von Verletzungen oder Schrunden an der Gehörgangsöffnung. Auch schliesst es sich bisweilen an Ohr- und Schläfenbeinoperationen an. Hat es das Ohr befallen, so erstreckt es sich stets in den Gehörgang hinein und kann auch zur Perforation des Trommelfells und zur Mittelohreiterung führen. Diese Mittelohreiterungen sind in der Regel gutartig.

Ein Schleimhauterysipel im Schlunde (s. S. 169) wandert bisweilen durch Tube, Mittelohr und Gehörgang auf das Ohr und die Kopfhaut über.

Prognose und Behandlung des Ohrerysipels unterscheiden sich nicht von denen der übrigen Kopferysipele.

Fig. 244.
Herpes conchae.

Noma

ist eine seltene, unaufhaltsam fortschreitende und meist in wenigen Tagen zum Tode führende Gewebszerstörung, die bei elenden und atrophischen kleinen Kindern im Gesichte oder an den Genitalien auftritt. Sie findet sich auch am Ohre und ging hier in den bekannt gewordenen Fällen vom knorpeligen Gehörgange aus, griff aber nicht auf

das Mittelohr über (Fig. 243). Es ist wohl denkbar, dass eine frühzeitige Abtragung der Muschel und des knorpeligen Gehörganges in solchen Fällen das Leben des Kranken erhalten könnte, wie es bei Noma der Wange und der Genitalien durch entsprechende operative Eingriffe mehrmals gelungen ist.

Herpes der Ohrmuschel

ist eine seltenere Erkrankung (Fig. 244). Die hier gemeinte Form darf nicht mit dem S. 357 erwähnten Herpes zoster im Gebiete des Trigeminus und des Plexus cervicalis verwechselt werden, bei dem sich auch Bläschen an der Ohrmuschel finden; sie stellt vielmehr eine Erkrankung dar, die sich nicht wie der Herpes zoster an den Verlauf von Nerven hält und auch nicht zur Facialis- und Acusticuslähmung führt, wie dieser, sondern ausschliesslich die Ohrmuschel befällt. Auf gerötetem Grunde entstehen am Rande und auf der lateralen Fläche der Muschel zahlreiche Bläschen mit grauweiss oder gelblichweiss durchschimmerndem Exsudate, die in wenigen Tagen unter Abblassen der Hautröte eintrocknen. Die so entstandenen Schorfe stossen sich in 5—8 Tagen ab, ohne eine Narbe zu hinterlassen. Anfangs bestehen dabei geringe Schmerzen, später stellt sich ein leichtes Jucken ein.

Zur Behandlung genügt im Beginne Aufpudern von Amylum und im Stadium der Schorfbildung Aufstreichen irgendeiner Paste.

Intertrigo und Rhagaden in der Ohrmuschelfalte

findet man bei unreinlich gehaltenen Kindern und als Begleiterscheinung der Muschelekzeme. Sie können sich auch unter schlecht sitzenden feuchten Ohrverbänden einstellen. Die Intertrigo verschwindet nach Reinigung, Abtrocknung und Pudern mit Amylum, und die Rhagaden heilen nach Bestreichen mit dem Höllensteinstifte.

Die Ekzeme der Ohrmuschel und des Gehörganges

sind die häufigste Erkrankung dieser Teile, namentlich im Kindesalter. Sie entstehen entweder sekundär infolge von Benetzung des Gehörganges und der Muschel mit Mittelohreiter und durch feuchte, namentlich auch durch medikamentöse Verbände (Jodoform, Sublimat, Borsäure), oder sie treten als Teilerscheinung eines Ekzems der Kopfhaut auf.

In ihrem Aussehen und Verlaufe unterscheiden sie sich nicht von den Ekzemen anderer Hautbezirke, wohl aber erhalten sie sich am Ohre besonders lange infolge von Rhagaden in der hinteren Ohrfalte und an der Gehörgangsöffnung, von denen nach Heilung in der Umgebung leicht Rezidive ausgehen. Bei kleinen Kindern treffen wir fast immer die nässende Form der Erkrankung, die mit kleinen Bläschen oder mit Abstossung grösserer Epidermisfetzen beginnt. Aus dem entblössten Corium treten immerfort neue Flüssigkeitströpfchen hervor; später wird die Absonderung auch eitrig und führt zur Bildung dicker, festhaftender Borken. Langdauernde, vernachlässigte Ekzeme können zur Verdickung der Muschel oder auch zur Verwachsung des umgebogenen Muschelrandes mit der darunter liegen-

den Muschelfläche, sehr selten zur Stenose oder vollständigen Obliteration des Gehörgangseinganges führen. In der Nachbarschaft, namentlich in der Fossa retromaxillaris, schwellen gewöhnlich die Lymphdrüsen an.

Grosse Schwierigkeiten bereitet es häufig, zu ermitteln, ob das aus dem Gehörgang kommende Sekret lediglich vom Ekzeme oder von einer Mittelohreiterung stammt. Schleimig-eitriger Ausfluss kommt stets aus dem Mittelohre. Bei serösem oder serös-eitrigem Ausflusse kann man über die Herkunft im Zweifel sein, solange der Gehörgang zugeschwollen oder mit mazerierter und aufgequollener Epidermis verstopft ist. Hier müssen wir aus diagnostischen und therapeutischen Gründen vor allem Klarheit schaffen. Der Gehörgang muss regelmässig auf die schonendste Weise, d. h. durch vorsichtiges Ausspülen mit der Spritze, von Sekreten und Epidermisfetzen befreit und dann vorsichtig durch Austupfen mit ausgebrannten Wattetupfern (S. 295) getrocknet werden, bis die Enge verschwunden und das Trommelfell sichtbar geworden ist. War das Ekzem lediglich die Folge einer Mittelohreiterung, so heilt es nach Ablauf derselben schnell.

Im übrigen ist die Behandlung die gleiche wie bei den Ekzemen anderer Hautregionen. Die Borken müssen mit Zinkoxydsalbe oder Lassarscher Paste aufgeweicht werden, ehe man sie vorsichtig entfernt. Die exkoriierten Stellen überziehen sich oft unter wenigen 2% Karbolwasserverbänden mit neuer Epidermis; in hartnäckigen Fällen müssen sie mit 5%iger Höllensteinlösung betupft werden. Oder man behandelt die ganze ekzematöse Gegend mit dick aufgestreuten oder aufgeblasenen Pulvern (Amylum mit Zinkoxyd, oder Airol), oder bestreicht sie dick mit Lassarscher Paste. Gazeverbände sind dabei schon aus Reinlichkeitsgründen und um das Kratzen zu verhüten, ganz unerlässlich. Die Reinigung der kranken Haut beim Verbandwechsel geschieht am besten mit Watte und Benzin. Kommt man mit einer der genannten Behandlungsmethoden nicht schnell vorwärts, so geht man sogleich zu einer anderen über. Rhagaden müssen in der oben angegebenen Weise behandelt werden, damit sie nicht Anlass zu Rezidiven geben.

Bei Erwachsenen findet man nicht selten sogenannte trockene Ekzeme im Gehörgang und in den angrenzenden Teilen der Cavitas conchae, woselbst sich trockene Epidermisschuppen ablösen. Dieses, durch ständigen Juckreiz sehr lästige Übel wird am besten durch Einträufeln schwacher Höllensteinlösungen (bis zu 5%) behandelt, die genau in derselben Weise vorgenommen werden, wie es bei den chronischen Mittelohreiterungen auf S. 317 beschrieben ist. Auch wirken hier mit Lanolin bereitete Zinksalben günstig.

Die phlegmonöse und die furunkulöse Entzündung der Gehörgangshaut

unterscheiden sich nur dadurch, dass erstere zur diffusen, letztere zur umschriebenen Schwellung im Gehörgang führt. Da auch Misch- und Übergangsformen vorkommen, beschreiben wir die Gehörgangsphlegmone und den Gehörgangsfurunkel zusammen.

Die Erkrankung entsteht, wenn Eiterkokken durch Bohren und Kratzen im Ohre mit unreinen Fingern, Ohrlöffeln, Haarnadeln, oder durch die Anwendung nicht sterilisierter Ohrtrichter und Instrumente in die Haarbälge der Gehörgangshaut eingeimpft werden. Besteht eine Mittelohreiterung, so genügt oft das einfache Auswischen des Eiters aus dem Gehörgange mit Wattetupfern, um die bereits durch Mazeration geschädigte Gehörgangshaut zu infizieren.

Von den Symptomen stehen die Schmerzen oben an. Sie pflegen äusserst heftig zu sein, und zwar um so heftiger, je tiefer im Gehörgange die Entzündung sitzt. Sie sind bohrend und reissend, strahlen in die Scheitel- und Augengegend oder in die Zähne aus und steigern sich nachts. Bei Kaubewegungen nehmen sie zu, wenn die Entzündung an der vorderen Gehörgangswand sitzt, die dem Kiefergelenke anliegt. Fast stets ist Fieber vorhanden, das sehr hoch werden kann. Zur Schwerhörigkeit kommt es nur, wenn die Schwellung den Gehörgang verschliesst.

Bei der Untersuchung findet man den Gehörgang — am häufigsten in seinem äusseren, knorpelig-membranösen Teile — durch eine druckempfindliche Schwellung verengert oder verschlossen. Die Schwellung ist entweder diffus, oder zirkumskript, oder es finden sich auf der diffusen Schwellung noch zirkumskripte Erhebungen. Die zirkumskripte Schwellung, der Furunkel, kann solitär und multipel vorhanden sein und ist breitbasig, halbkugelig oder kegelförmig. Bestehen mehrere Furunkel, so platten sie sich aneinander ab, so dass z. B. drei durch eine enge, Y-förmige Spalte getrennt erscheinen. Oft ist eine bei der leisesten Berührung äusserst schmerzhafte Anschwellung des Tragus vorhanden. An der Rückseite der Ohrmuschel und auf dem Warzenfortsatze zeigt sich häufig ein kollaterales Ödem, dass sich teigig anfühlt und auf dem der Fingerdruck — der hier schmerzlos ist, falls er nicht zum Furunkel selbst hinwirkt — eine tiefe Delle hinterlässt. Oft sind Lymphdrüsen vor dem Tragus und in der Fossa retromaxillaris geschwollen. Gelingt es, den Ohrtrichter soweit einzuführen, dass man das Trommelfell sehen kann, so findet man es in seinem oberen Teile und längs des Hammergriffes injiziert und, wenn schon Eiterung besteht, das Stratum cutaneum getrübt und aufgequollen.

Leichtere, namentlich diffuse Entzündungen im Gehörgange gehen manchmal ohne Eiterung zurück. In der Regel aber bildet sich auch bei anfangs diffuser Schwellung in wenigen Tagen der Furunkel, eine kegelförmige Erhebung, an deren Spitze der Eter nach 3—6 Tagen in den Gehörgang durchbricht. Die Ausstossung des nekrotischen Gewebspfropfes lässt, wenn man nicht nachhilft, oft eine Reihe von Tagen auf sich warten. Recht oft bildet sich ein zweiter Abszess, noch ehe der erste völlig abgeheilt ist, und manchmal folgen noch mehrere nach. Schwere Fälle führen bisweilen zu ausgedehnten Abszedierungen in der nächsten Umgebung der Muschel (periaurikuläre Abszesse).

In seltenen Fällen führt der Furunkel zu einer infektiösen Perichondritis der Muschel.

Der Gehörgangsknochen unter einem tiefliegenden Furunkel kann oberflächlich nekrotisch werden; dann treten die aufschiessenden Knochengranulationen polypenartig aus der Durchbruchsöffnung des Furunkels in den Gehörgang ein.

Die Diagnose der unkomplizierten Fälle ergibt sich leicht aus den angeführten subjektiven Beschwerden und dem geschilderten Befunde. Hat sich aber der Furunkel zu einer bestehenden Mittelohreiterung gesellt und verdeckt er das Trommelfell, so kann, wenn man den Fall nicht von Anfang an beobachtet hat, die Mittelohrerkrankung übersehen und der Mittelohreiter für Furunkeleiter gehalten werden. Hat man beide Erkrankungen als nebeneinander bestehend erkannt, so kann es fraglich sein, ob Fieber und Schmerz allein durch den Furunkel oder auch durch die Mittelohrentzündung verursacht sind. Tritt dabei Ödem hinter der Ohrmuschel auf, so ist die Verwechslung mit Mastoiditis möglich. In allen solchen Fällen möge die Tabelle auf S. 416 die Diagnose erleichtern.

Die Art der Behandlung richtet sich nach dem Grade der Entzündung. Im Beginne, namentlich wenn nur eine diffuse Schwellung vorhanden ist, wirken Alkoholverbände schmerzlindernd; bisweilen heilt unter ihnen sogar die Entzündung ohne Eiterung. Man muss die mit Alkohol getränkte Gaze soweit als möglich in den verschwollenen Gehörgang einbringen und die ganze Ohrmuschel mit ihr aus- und unterpolstern, dann mit Öllinnen oder Billrot-Battist bedecken, und das ganze mit Bindentouren (s. S. 69) befestigen. Gewöhnlich genügt ein Verband für 24 Stunden. Kann man den Kranken nicht täglich sehen, so lasse man ihn ein in Alkohol getauchtes Wattestück in den Gehörgang und die Cavitas conchae legen und dasselbe stets vor dem Trockenwerden erneuern. Darüber können auch noch warme Aufschläge mit Leinsamen- oder Reisbrei, in ein Tuch geschlagen, gemacht werden, die in der Mehrzahl der Fälle schmerzlindernd wirken. Sobald eine zirkumskripte Schwellung vorhanden ist, muss dieselbe aufgeschnitten werden. Da dies sehr schmerzhaft ist, empfiehlt sich dabei die

beim Furunkel	Symptome	bei Otitis media oder Mastoiditis
gesteigert.	Schmerzen beim Kauen, Ziehen an der Muschel und Druck auf den Tragus	nicht gesteigert.
schon im Beginne deutlich, an den verschiedensten Stellen vorkommend, mit kugeliger oder spitzer Vorwölbung; wenn mehrere Furunkel vorhanden sind, mit gegenseitiger Abplattung.	Schwellung im Gehörgange	bei Mastoiditis flache Herabsenkung der hinteren oberen Wand, frühestens in der 3., meist erst in der 7. Woche nach Beginn der Erkrankung.
meist nur äusserlich getrübt.	Trommelfell	meist perforiert oder vorgewölbt.
beim Katheterismus Anblasegeräusch.	Paukenhöhle	beim Katheterismus Rasseln oder Perforationsgeräusch.
normal oder wenig herabgesetzt, solange die Schwellung den Gehörgang nicht schliesst.	Gehör	meist stark herabgesetzt.
am stärksten in der Ohrmuschelfalte, manchmal auf die Hinterfläche der Muschel übergehend, meist schon in den ersten Tagen vorhanden, beim Druck weich und schmerzlos; der Druck erzeugt eine Delle (Ödem wie bei Nephritis und unkompensierten Herzfehlern).	Schwellung hinter dem Ohre	bei Otitis media acuta vor der Spontanperforation bzw. Parazentese des Trommelfells oft leichte, druckempfindliche Periostschwellung auf dem Warzenfortsatze; bei Mastoiditis Periostschwellung, Hautinfiltration oder subperiostaler Abszess auf dem Warzenfortsatze; hier Schwellung am stärksten meist auf der oberen Hälfte des Warzenfortsatzes, meist erst nach Wochen vorhanden, fast niemals beim Fingerdruck eine Delle zeigend, sondern meist derbe, bei Druck sehr schmerzhafte Infiltration.
fast stets vorhanden, oft sehr hoch.	Temperatursteigerung	bei Otitis media acuta vor dem Trommelfelldurchbruche hoch; bei ausgebildeter Mastoiditis in unkomplizierten Fällen normal oder hochnormal, nur bei kleinen Kindern hoch.
manchmal vor dem Tragus, sonst nicht charakteristisch.	Schwellung benachbarter Lymphdrüsen	niemals vor dem Tragus, sonst nicht charakteristisch.

Lokalanästhesie (s. S. 67). Auch nach der Eröffnung des Abszesses wirkt die Alkoholbehandlung günstig. Am zweiten oder dritten Tage nach der Inzision kann man den nekrotischen Gewebspfropf, ohne starken Schmerz zu erregen, ausdrücken. Bisweilen wuchert aus der Inzisionsöffnung ein Granulom heraus, das abgetragen oder weggeätzt werden muss.

Eine sehr fatale Sache ist es, dass die Gehörgangsfurunkulose gern rezidiviert. Die Ursache davon ist, dass nach Ablauf der Entzündung eine mit lästigem Jucken im Gehörgange verbundene Abstossung von Epidermisfetzen auftritt, was den Kranken zum Reiben und Kratzen verleitet; dadurch werden die noch auf der Gehörgangshaut vorhandenen Kokken wieder in die Haut verimpft und erzeugen einen neuen Furunkel. Willensstarke Leute können dem Juckreize zwar bei Tage widerstehen, bohren und kratzen aber beim Schlafe im Ohre. Ich lasse deshalb nach der Heilung noch 14 Tage lang einen mit Alkohol und Glyzerin im Verhältnis von 4:1, oder mit 1%igem Salizylspiritus befeuchteten Wattepfropf nachts im Ohre tragen, wodurch der Juckreiz verschwindet.

Die verschiedenen Arten der Otitis externa diffusa.

Im Gegensatze zur Furunkulose, welche als eine Otitis externa circumscripta bezeichnet werden kann, hat man früher jede Entzündung der ganzen Gehörgangsgegend kurzweg als Otitis externa diffusa bezeichnet.

Inzwischen hat uns die fortschreitende Beobachtung im Vereine mit der ätiologischen Forschung instand gesetzt, von diesem Sammelbegriffe einige wohl charakterisierte Krankheitsbilder abzugrenzen. So haben wir die diffuse Phlegmone des Gehörganges mit der ätiologisch verwandten Furunkulose zusammen abgehandelt und die Epidermismazeration im Gehörgange, welche sowohl bei Ekzemen der Ohrmuschel, als auch bei Paukenhöhleneiterungen sekundär auftritt, bereits bei den genannten ursächlichen Erkrankungen besprochen.

Die Otitis externa diffusa der Säuglinge.

Ähnliche Epidermismazerationen im Gehörgange treten aber auch manchmal auf, ohne dass eine Mittelohreiterung oder ein Muschelekzem für ihre Entstehung verantwortlich gemacht werden kann. Man findet sie am häufigsten bei Säuglingen, und zwar infolge des Einfliessens von Badewasser ins Ohr. Aus dem noch sehr engen Gehörgange kann das Wasser nicht genügend ausfliessen und vermischt sich wohl auch mit in der Tiefe liegengebliebener Vernix caseosa. Dazu nisten sich Fäulnisbakterien ein, und es kommt zur Aufquellung und Abstossung der Epidermis und zur Absonderung eines dünnflüssigen, stinkenden Sekretes.

Behandlung. Spritzt man täglich Sekret und Epidermismassen aus, und legt dann den Gehörgang durch Einträufeln und Wiederausfliessenlassen von Alkohol trocken, so erfolgt die Heilung schnell und sicher, wenn gleichzeitig dafür gesorgt wird, dass die Ohren beim Baden nicht mehr unter Wasser kommen.

Die Otitis externa crouposa.

So hat man eine, meist in Anschluss an andere Entzündungen im Gehörgange oder neben Mittelohreiterungen auftretende Entzündungsform der Gehörgangshaut bezeichnet, die sich vorzugsweise bei Erwachsenen mit heftigen Schmerzen einstellt und neben serös eitriger Sekretion durch wiederholte Bildung und Ausstossung dicker, halb durchsichtiger, hier und da blutig gefärbter, fibrinöser Membranen gekennzeichnet ist. Die Membranen stellen manchmal förmliche Gehörgangsabgüsse dar. Als Erreger dieser seltenen und, wie

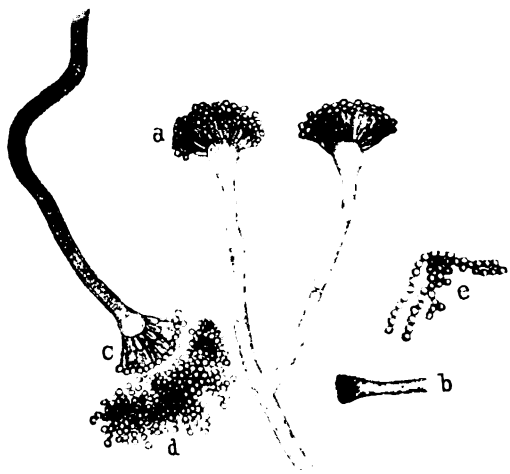

Fig. 245.

Aspergillus nidulans (nach Siebenmann). a Fruchtköpfchen. b Fruchtblase mit eingesunkener Kuppe. e jüngeres Fruchtköpfchen. d und e abgefallene Conidien.

es scheint, immer seltener werdenden Erkrankung hat man den Bacillus pyocyaneus bezeichnet, ob mit Recht, erscheint zweifelhaft. Die Behandlung besteht in schonendem Ausspritzen der Membranen, Trockentupfen des Gehörganges und Einblasen antiseptischer Pulver, z. B. Jodoform oder Borsäure. Zur Linderung der Schmerzen hat man den Eisbeutel und innerliche Gaben von Morphium empfohlen.

Die Otomykosis.

Von allen Formen der diffusen Gehörgangsentzündung ist die durch Schimmelpilze verursachte Otomykosis am genauesten studiert worden. Es sind verschiedene Aspergillus- und Mucor-Arten, sowie je ein Penicillium und Verticillium, die sich im Gehörgange ansiedeln können (Siebenmann). Am häufigsten findet man diese Schimmelpilze in den Ohren von Leuten, die in feuchten Räumen wohnen, wo Pilzrasen an den Tapeten wuchern.

Bei einem Landarzte entwickelte sich die Otomykose in dem Ohre, das er bei seinen Fahrten an die feucht gewordene und mit Schimmelpilzen bedeckte Lederpolsterung des Wagens anzulegen pflegte. Nach Bezold bilden Öle, die in der Volksmedizin gegen alle möglichen Ohrenkrankheiten in den Gehörgang geträufelt werden, einen besonders günstigen Nährboden für Schimmelpilze (Fig. 245—247).

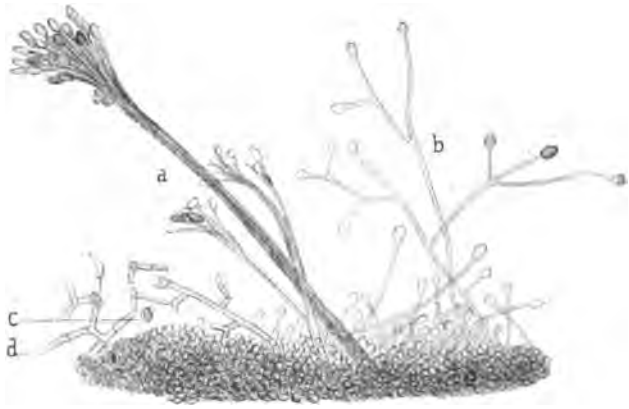

Fig. 246.
Verticillium Graphii (nach Siebenmann). a Stammbildung. b Fruchtträger, junger Wuchs. c abgefallene ältere Sporen. d älteres Mycel.

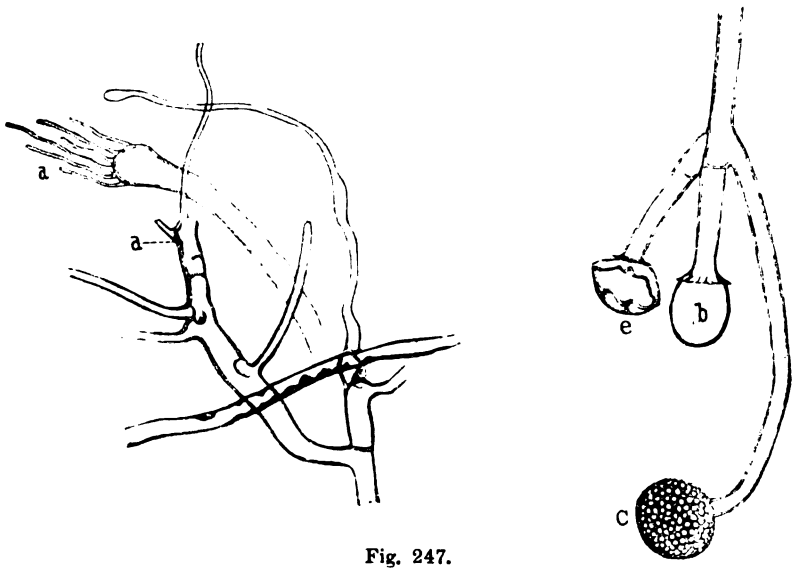

Fig. 247.
Mucor septatus (nach Siebenmann). a Rhizoidenbildung. b Columella (nackt). C Sporangium. e aufgerissene Columella.

Erst wenn die Pilzrasen gross geworden sind, und wenn ihr Wurzelgeflecht (Mycelium) tief in die Gehörgangs- und Trommelfellepidermis eingewuchert ist, machen sich Reizerscheinungen bemerkbar: Jucken,

geringe seröse Sektion, Epidermisabstossung, leichte Schmerzen und Gehörstörung durch die Zuschwellung und Ausfüllung des Gehörganges. Von Zeit zu Zeit stossen sich handschuhfingerartige Abgüsse des Gehörganges aus (Fig. 248), die aus Epidermis mit Mycelgeflechten und eingedicktem Sekrete bestehen, worauf die Erscheinungen nachlassen.

Fig. 248.
Von Schimmelmycel gebildete Gehörgangsabgüsse (nach Siebenmann).

Bisweilen soll die Mycelwucherung eine Perforation des Trommelfells herbeiführen, an welche sich eine Paukenhöhleneiterung anschliesst.

Diagnose. Schon die Spiegeluntersuchung lässt den Schimmel im Ohre leicht erkennen. Die kleinen knopfförmigen Fruchtköpfchen bilden dichtstehende farbige Rasen; bei Aspergillus fumigatus sind sie graugrün, bei Aspergillus niger schwarz, bei Aspergillus flavus hell graugelb. Mycelien findet man unter dem Mikroskop in der abgestossenen Epidermis.

Die Behandlung besteht in täglichem Ausspritzen des Gehörganges und nachfolgendem Eingiessen von Alkohol oder 1—2% Salizylalkohol, den man eine Viertelstunde im Ohre lässt.

Der Ohrschmalzpfropf und der Epidermispfropf.

Die im knorpeligen Teile des Gehörganges befindlichen Ohrschmalzdrüsen sondern ein pigmenthaltiges Sekret (Cerumen) ab, das sich mit dem der Talgdrüsen vermischt und eine gelbe oder braune Schmiere darstellt, der sich abgestossene Epidermisschüppchen und Gehörgangshaare beimischen.

Die Menge des abgesonderten Ohrschmalzes ist unter normalen Verhältnissen meist gering. In der Regel vertrocknet es zu kleinen Krümeln, die aus dem Ohre herausfallen; was nicht eintrocknet und herausfällt, wandert mit der Gehörgangsepidermis, die sich von innen nach aussen hin regeneriert, zur Ohröffnung, in der es leicht ausgewischt werden kann.

Eine krankhafte Anhäufung von Ohrschmalz im Gehörgange kann zustande kommen, wenn die Drüsen allzureichlich absondern. Dies geschieht bald im Anschluss an Entzündungen der Gehörgangshaut, bald infolge von mechanischen und chemischen Reizungen des Gehörganges.

So werden Fremdkörper der verschiedensten Art bald im Cerumen eingehüllt; ja das Tragen von Watte in den Ohren kann Anlass zur vermehrten Ohrenschmalzbildung geben. Allerlei Staubarten, die in den Gehörgang geraten, — z. B. Mehl bei Bäckern, Russ bei Schornsteinfegern, Zementstaub bei Zementarbeitern, reizen nicht nur die Ceruminaldrüsen, sondern backen auch mit dem abgesonderten Sekrete zu schmierigen, beim Trocknen mehr oder minder fest werdenden Massen zusammen. Auch übertriebene Reinlichkeit führt

zur vermehrten Absonderung von Ohrenschmalz, namentlich das Auswischen des Gehörganges mit angeseiften Stielschwämmchen.

Ferner sammelt sich das Ohrenschmalz hinter allen weit aussen liegenden Gehörgangsstenosen.

Ältere harte Pfröpfe werden oft von einem Schlauche abgestossener Gehörgangsepidermis umhüllt und stellen völlige Ausgüsse des Gehörganges mit deutlichem Abdruck des Trommelfells dar.

Solange ein Cerumenpfropf den Gehörgang nicht völlig verschliesst, bleibt er vom Kranken in der Regel ganz unbemerkt; erst wenn der letzte Rest des Gehörganglumens verschlossen wird, tritt Schwerhörigkeit vom Charakter des Schallzuleitungshindernisses ein. Mitunter erfolgt der völlige Verschluss plötzlich infolge von Verschiebung des Pfropfes bei Manipulationen im Gehörgange und bei Kaubewegungen, oder wenn beim Waschen und Baden Wasser ins Ohr dringt.

Reicht der Pfropf bis zum Trommelfell, so übt er auf dieses einen Druck aus, der Schwindel und Ohrensausen, angeblich sogar Konvulsionen hervorrufen kann. Das Ohrensausen ist manchmal deutlich pulsierend und dann wohl als ein durch veränderte Resonanzverhältnisse hörbar werdendes Gefässgeräusch (Carotis) aufzufassen.

Durch Reizung des Ramus auricularis nervi vagi kann ein Cerumenpfropf Husten auslösen.

Die otoskopische Diagnose der Ohrenschmalzpfröpfe ist leicht; der Gehörgang zeigt sich mit einer gelben bis braunschwarzen, mässig weichen oder ziemlich harten Masse ausgefüllt.

Eingedickte Eitermassen können ein ähnliches Bild liefern, weil mit der Eindickung eine Dunkelfärbung des Eiters einzutreten pflegt; doch füllen sie den Gehörgang selten, sondern haften krustenartig an seinen Wänden, auch an der oberen, und besonders nahe dem Trommelfell. Auch getrocknetes Blut im Gehörgange kann wie durch Kohlenstaub oder Russ geschwärztes Ohrenschmalz aussehen. Schwerer ist die Unterscheidung der Cerumenpfröpfe von den später zu besprechenden Epidermispfröpfen. In Cerumen eingehüllte Fremdkörper werden oft erst bei oder nach der Herausbeförderung des Pfropfes entdeckt.

Über die zu erwartende Wiederherstellung des Gehöres sollte man sich vor der Entfernung des Pfropfes vorsichtig aussprechen, denn man kann nicht wissen, ob nicht hinter dem Pfropfe noch eine andere Ohrkrankheit verborgen ist.

Behandlung. Man beseitigt die Ohrenschmalzpfröpfe in der Regel durch Ausspritzen mit körperwarmem Wasser. Der Gehörgang muss dabei durch Abziehen der Muschel vom Kopfe gerade gerichtet werden Die Kanüle der Spritze muss natürlich so dünn sein, dass das Wasser neben ihr ungehindert aus dem Gehörgange wieder auslaufen kann, und muss in Berührung mit der Gehörgangswand eingeführt werden. Je kontinuierlicher der Wasserstrahl wirkt, d. h. je grösser die Spritze ist, desto leichter kommt man zum Ziele. Meist kommt der Pfropf nicht bei einer, sondern

oft erst nach mehreren Ausspritzungen zum Vorschein; bisweilen erweist er sich so hart, dass er erst durch tägliche mehrmalige Einträufelung erweichender Flüssigkeiten aufgelockert werden muss. Dazu dient eine 1—2%ige Sodalösung, verdünntes Hydrogenium peroxydatum, oder Glyzerin; am folgenden oder nächstfolgenden Tage gelingt dann das Ausspritzen leichter. Man darf auch, wenn man mit der Spritze nicht zum Ziele kommt, unter guter Beleuchtung den Pfropf mit Sonden oder Häkchen von der Gehörgangswand abheben und so dem Wasserstrahle eine Bahn schaffen. Manche Pfröpfe lassen sich auch ohne weiteres mit einem stumpfen Häkchen herausziehen.

Ist der Pfropf entfernt, so darf die Besichtigung des Trommelfells nicht unterlassen werden. Man findet es meist infolge der Berührung mit dem Pfropfe und infolge des Spritzens glanzlos und injiziert, nach wenigen Tagen aber, wenn es sonst gesund ist, von normalem Aussehen. War es durch den Pfropf einwärts gedrängt, so bringt man es sogleich mittelst der Luftdusche wieder in seine normale Lage. Nach der Entfernung des Pfropfes legt man für einige Stunden einen Wattepfropf in den Gehörgang.

Schliesslich darf man nicht vergessen, den Kranken zu belehren, welche der oben genannten Schädlichkeiten an der Pfropfbildung schuld war, und wie er ein Rezidiv verhüten kann. Namentlich muss man vor dem Einbringen von Seife in das Ohr warnen und nur die vorsichtige trockene Reinigung des äusseren Teiles des Gehörganges mit einem gut gereinigten, nicht scharfrandigen Ohrlöffel gestatten.

Epidermispfröpfe nennt man den Gehörgang ausfüllende Massen, die nicht nur, wie die alten Cerumenpfröpfe, mit einer Epidermishülle umgeben sind, sondern ganz aus übereinander geschichteten handschuhfingerartigen Epidermisschläuchen bestehen und mit Cerumen, und bisweilen auch mit eingetrocknetem Eiter durchsetzt sind.

Sie sind das Produkt einer desquamierenden Entzündung der Gehörgangshaut, die sich manchmal an eine abgelaufene Mittelohreiterung anschliesst, aber auch ohne eine solche auftreten kann und häufig durch Furunkelbildung im Gehörgange kompliziert wird. Bestehen diese Pfröpfe nur aus Epidermis ohne nennenswerte sonstige Beimengungen, so sind sie hell gefärbt, fast weiss, und nicht sehr hart. Sind sie aber mit Cerumen und eingedicktem Eiter imprägniert, so erscheinen sie gelb bis schwarz und oft hornartig hart, so dass sie sich mit der Sonde fast wie ein Stein anfühlen können. Durch Druckusur können sie den knöchernen Gehörgang stark erweitern, und wo sich Furunkel unter ihnen bilden, kann der Knochen im Gehörgange oberflächlich nekrotisch werden. Die an so erkrankten Stellen aufschiessenden Granulationen wachsen in den Pfropf hinein und helfen dazu, ihn fest zu verankern. Alle Symptome, welche Ohrschmalzpfröpfe hervorrufen können, kommen, und zwar in verstärktem Masse, auch den Epidermispfröpfen zu. Die Beseitigung solcher Pfröpfe gelingt selten mit der Spritze allein. Man entfernt sie, oft recht mühsam in vielen Sitzungen, mit Häkchen und Pinzetten, was schmerzhaft ist und nicht ohne Blutung abgeht. Zwischen den einzelnen Sitzungen wendet man erweichende und zugleich desinfizierende Einträufelungen an, am besten verdünntes H_2O_2.

Die Beteiligung des Gehörganges bei Erkrankungen seiner Nachbarschaft

ist bereits mehrfach erwähnt worden. Man vergleiche S. 282 (Exsudatblasen bei Otitis media), S. 304, 311 und 314 (Eitersenkungen, Knochenfisteln und Sequester bei

Mastoiditis), S. 333 (Aktinomykose), S. 354 (Schädelbasisbrüche), S. 398 (Brüche des Gehörgangs bei Fall auf den Unterkiefer).

Maligne Tumoren der Parotis und des Schläfenbeins können in den Gehörgang einwuchern.

Bei eitriger Parotitis, die z. B. im Verlaufe des Typhus abdominalis auftreten kann, findet der Eiter bisweilen einen Weg bis in den Gehörgang und entleert sich aus diesem. Den Durchbruch erleichtern ihm die Santorinischen Spalten im Knorpel der vorderen Gehörgangswand (s. S. 390). Gegenüber den Ohreiterungen anderer Provenienz sichert man die Diagnose durch Druck auf die geschwellte Parotisgegend; fliesst dabei Eiter im Strome ab, so entstammt er einem Parotisabszesse.

Bei rheumatischen Kiefergelenks-Entzündungen wird der spontan und bei Kieferbewegungen auftretende Schmerz von den Kranken bisweilen ins Ohr verlegt. Die Diagnose gründet sich auf die Druckempfindlichkeit der Gelenkgegend bei Fehlen entzündlicher Zustände im Gehörgange wie in der Paukenhöhle. Die Behandlung besteht in der Darreichung von Salizylpräparaten; daneben kann man die Gelenkgegend 2—3 mal täglich mit Veratrinsalbe (0,1 : 10,0) einreiben lassen.

12. Die selbständigen Erkrankungen des Trommelfells.

Die Myringitis als Teilerscheinung von Paukenhöhlen- und Gehörgangskrankheiten.

Die meisten Erkrankungen des Trommelfells sind nicht auf dieses beschränkt, sondern treten als Teilerscheinung von Erkrankungen des Gehörganges und der Paukenhöhle auf. Die äussere Trommelfellschicht, das Stratum cutaneum (s. S. 29), leidet als Fortsetzung der Gehörgangsepidermis bei jeder Entzündung der Gehörgangshaut mit, was sich durch Trübung oder Verdickung, bei Sekretbildung im Gehörgange auch durch Quellung und Mazeration kundgibt, während bei jeder Mittelohrentzündung mindestens die Schleimhautschicht, meist aber das Trommelfell durch alle drei Schichten hindurch verändert oder zerstört wird.

Demgemäss habe ich alle diese sekundären Veränderungen am Trommelfelle, die früher zum Teile für selbständige Trommelfellentzündungen (Myringitis) gehalten worden sind, bereits bei den Krankheiten des Mittelohres und des Gehörganges ausführlich besprochen.

Eine auf das Trommelfell beschränkte Entzündung kann nur durch Infektion auf dem Wege der Blutbahn oder bei Gelegenheit einer Verletzung der Membran (s. u.) zustande kommen.

Tuberkel und Epidermisperlen im Trommelfell.

Durch Infektion auf dem Wege der Blutbahn entstehen ohne Zweifel die Miliartuberkel im Trommelfell, die zuerst von Schwartze als kleine, zirkumskripte, flache, graugelbliche Erhabenheiten der Membran gesehen worden sind. Vgl. auch S. 331.

Von nicht infektiösen Tumoren findet man auf das Trommelfell beschränkt nur seltene, kleine, grauweisse, perlenartige Gebilde, die aus geschichteter Epidermis bestehen, Epidermisperlen. Bisweilen bilden sich solche Perlen in einer Parazentesennarbe.

Von den Verletzungen des Trommelfells haben wir die Verbrühungen und Verätzungen schon auf S. 394 kennen gelernt. Es bleiben hier nur noch

die Trommelfellzerreissungen nebst den sie komplizierenden Gehörgangs- und Paukenhöhlenverletzungen

zu besprechen übrig.

Direkte Verletzungen der Gehörgangshaut — die indirekten sind auf S. 354 und 398 besprochen — kommen am häufigsten zustande, wenn dünne Gegenstände in das Ohr eindringen. Dies kommt vor beim Gehen durch dichtes Gestrüpp oder Schilfrohr und beim Tragen von Reisig- oder Strohbündeln auf der Schulter; ferner beim Stochern und Bohren im Ohre mit spitzen Gegenständen, besonders Haarnadeln, Zahnstochern u. dgl., namentlich wenn der bohrende Arm unversehens angestossen wird oder bei Erschrecken eine unwillkürliche Bewegung macht; schliesslich bei ungeeigneten Eingriffen zur Entfernung ins Ohr geratener Fremdkörper (s. S. 401). In vielen Fällen wird mit der Gehörgangshaut gleichzeitig das Trommelfell, bisweilen auch die Paukenhöhle verletzt; natürlich kann auch der Gehörgang intakt bleiben und das Trommelfell allein geschädigt werden.

Die Verletzungen der Gehörgangshaut bluten verhältnismässig stark und sind, wenn sie im knöchernen Gehörgange liegen, anfangs sehr schmerzhaft.

Die Mitverletzung des Trommelfells ist entweder oberflächlich und hat dann ein Blutextravasat zur Folge, oder penetrierend. In diesem Falle sehen wir je nach der Art des schuldigen Instrumentes ein kleines, leicht blutendes Loch, oder einen Einriss mit zackigen, blutigen Rändern. Der Einriss erfolgt unter einem knackenden Geräusche oder leisem Knalle, worauf sich Sausen und Schwerhörigkeit einstellt.

Die Diagnose dieser Trommelfellverletzungen ist in den ersten Tagen nach der Verletzung leicht, namentlich wenn die Anamnese mit dem geschilderten Befunde und den subjektiven Beschwerden im Einklang steht. Anders ist es, wenn eine Infektion der Paukenhöhle

hinzugetreten ist und bereits zur Mittelohreiterung geführt hat. Der Trommelfellriss verliert dann seinen zackigen blutigen Rand und kann nicht mehr von einer Perforation durch eine nicht traumatische Mittelohrentzündung unterschieden werden.

Die einzige Aufgabe der Therapie ist die Verhütung einer Infektion. Alles Tupfen, Wischen und Ausspritzen hat zu unterbleiben, auch wenn die Vollständigkeit der Diagnose darunter leiden sollte, und nur ein Schutzverband ist anzulegen. Der Verletzte hat das Bett zu hüten und das Ausschnauben der Nase zu vermeiden, damit nicht von der Tube her eine Infektion erfolgt oder die Verklebung des Einrisses gestört wird. Ist die Infektion glücklich vermieden worden, so schliesst sich der Riss in der Regel nach einer Reihe von Tagen oder höchstens in wenigen Wochen und das normale Gehör kehrt wieder. Kommt es zur Eiterung, so wird diese wie eine nicht traumatische behandelt.

Auch Frakturen des Hammers und Verletzungen an der inneren Paukenhöhlenwand, sogar Labyrinthverletzungen können diese Art der Trommelfellzerreissung komplizieren; solche Vorkommnisse ändern aber nichts an der Behandlung.

Nächst den direkten bedürfen die indirekten Trommelfellzerreissungen einer ausführlichen Besprechung. Sie erfolgen bei Schläfenbeinbrüchen, die durch den knöchernen Rahmen des Trommelfells gehen (s. S. 354); ferner bei der Einwirkung einer plötzlichen Luftdruck-Veränderung im Gehörgange oder in der Paukenhöhle. Atrophische Trommelfellnarben können bei der Luftdusche oder beim Katheterismus gesprengt werden, und ein saugender Kuss aufs Ohr kann durch Luftverdünnung im Gehörgange dieselbe Wirkung haben. Am häufigsten aber zerreisst das Trommelfell bei Kompression der Luft im Gehörgange.

Diese Kompression kann zustande kommen durch einen Schlag mit der Faust, der Hand oder irgend einem Gegenstande auf das Ohr, durch Auffallen mit dem Ohre auf das Wasser bei ungeschicktem Hineinspringen, sowie durch Schüsse in der Nähe des Ohres, Explosionen in Laboratorien, ja schon bei der Explosion einer gegen das Ohr geworfenen Knallerbse (Wagenhäuser).

Krankhafte Veränderungen am Trommelfelle begünstigen die Ruptur, sind aber keine notwendige Vorbedingung für ihr Zustandekommen.

Weiss man im voraus, wann eine Explosion oder Detonation erfolgen wird, so kann man das Trommelfell einigermassen vor Schaden bewahren, indem man Watte in die Ohren stopft.

Ob auch das vielfach übliche Öffnen des Mundes, damit der Luftdruck nicht einseitig, sondern zugleich von der Tube und dem Gehörgange aus auf das Trommelfell wirke, Nutzen bringt, ist zweifelhaft, weil die Tube sich in der Regel nur beim Schlucken öffnet, und für die Luft ohnehin schon durch die Nase zugänglich wäre.

Die meisten indirekten Trommelfellrupturen zeigen eine, in gewissen Grenzen typische Richtung und Gestalt, bedingt durch die radiäre, bzw. zirkuläre Anordnung der Bindegewebsfasern in den beiden Schichten des Stratum fibrosum (s. S. 28). Meist betrifft der Riss entweder nur radiäre Fasern und ist dann zirkulär (Fig. 249, a); oder er betrifft nur zirkuläre Fasern und verläuft dann in radiärer Richtung (b); oder er geht teils zwischen radiären, teils zwischen zirkulären Fasern hin und zeigt dann die Gestalt eines Winkels mit einem geraden radiär gerichteten und einem gebogenen zirkulär verlaufenden Schenkel (Fig. 249, c). Durch Retraktion des getrennten Fasersystems klaffen die Risse bald: die radiären zeigen dann spindelförmige, die zirkulären mondsichelähnliche Gestalten, die sich

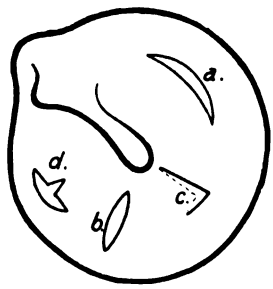

Fig. 249.

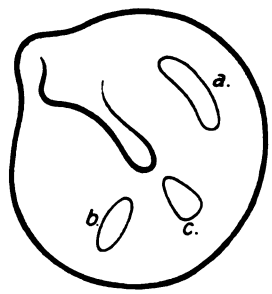

Fig. 250.

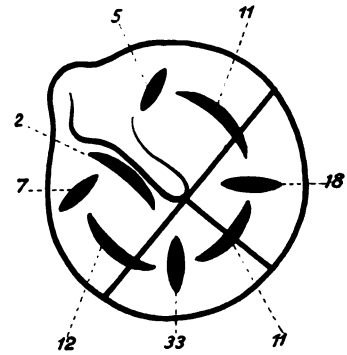

Fig. 251.

Fig. 249. Typische Formen der indirekt entstandenen Trommelfellrisse. Erklärung im Texte.

Fig. 250. Nachträgliche Veränderung der indirekt entstandenen Trommelfellrisse. Erklärung im Texte.

Fig. 251. Verteilung der indirekt entstandenen Trommelfellrisse auf die einzelnen Quadranten. Kombiniert aus 2 Bildern von Passow. Erklärung im Texte.

dann noch durch Abstumpfung der Ecken zur Ellipse bzw. zur Wurstform abrunden (Fig. 250, a und b). Bei den Winkelrissen schlägt sich der frei gewordene Zipfel nach innen ein, so dass ein dreieckiges Loch entsteht (Fig. 249 und 250, c).

Die Ränder der indirekt entstandenen Trommelfellrisse zeigen stets eine blutige Färbung, und zwar weniger durch Blutaustritt als durch Hämorrhagien ins Gewebe. Auch entfernt von dem Risse findet man oft punktförmige bis stecknadelkopfgrosse Blutergüsse unter dem Stratum cutaneum.

Weniger als in der Richtung der Risse zeigt sich eine Konstanz in ihrer Verteilung auf die einzelnen Trommelfellquadranten. In der schematischen Fig. 251 ist die Lokalisation der radiären und zirkulären Risse nach der Häufigkeit des Vorkommens an den verschiedenen Stellen in Prozentzahlen angegeben.

Die subjektiven Beschwerden und die Hörstörungen bei den indirekten Trommelfellrupturen sind die gleichen wie bei den direkten (s. oben).

Die Diagnose ist nach der oben gegebenen Beschreibung leicht, solange die Ruptur frisch und nicht durch eine Mittelohreiterung kompliziert wird. Ist aber die Heilung soweit vorgeschritten, dass die charakteristische Gestalt des Risses verschwunden ist, und fehlen Hämorrhagien, oder ist gar eine Mittelohrinfektion dazugekommen, so wird auch hier die Unterscheidung von den Trommelfellperforationen durch Mittelohrentzündung unmöglich. Bei der gutachtlichen Äusserung über gerichtlich gewordene Fälle von Trommelfellverletzung hat man das wohl zu beachten. (Vgl. auch die Bemerkungen über die Beurteilung der Simulation von Hörstörungen nach solchen Verletzungen auf S. 258.)

Die Behandlung der indirekten Rupturen ist die gleiche wie die der direkten. Die Heilung pflegt in nicht infizierten Fällen vollständig zu sein.

Anhang.

Die gehörverbessernden Apparate.

Wie die Taubstummen müssen die der Sprache mächtigen Schwerhörigen und Tauben lernen, dem Sprechenden die Worte vom Munde abzulesen. Der hierzu nötige Unterricht liegt vorzugsweise in den Händen von Taubstummenlehrern.

Von hörverbessernden Apparaten sind zunächst solche zu nennen, die eine pathologische Störung in der Schallzuleitung mindern oder beseitigen. Hierher gehören die sogenannten Abrahams, trichterförmige Röhrchen, die dazu dienen, einen durch senilen Kollaps, Narbenzug oder Geschwulstdruck verschlossenen Gehörgang offen zu halten.

Ferner sei auf das bereits S. 296 besprochene sogenannte künstliche Trommelfell hingewiesen.

Um den Schall dem Ohre besser zuzuleiten, hat man von alters her durch Anlegen der Hohlhand die Ohrmuschel nach vorn gedrängt und gleichsam vergrössert. Auch hat man Hörschalen verfertigt, die der angelegten Hand nachgebildet sind und dauernd hinter dem Ohre getragen werden.

Von sogenannten Höhrrohren ist der Dunkersche Hörschlauch am meisten im Gebrauche. Er besteht aus einem einen Meter langen und 2—3 cm weiten, steifen, aber biegsamen Schlauche. Dieser trägt an einem Ende einen durchbohrten Ansatz, den der Schwerhörige in den Gehörgang steckt, und am anderen Ende einen Trichter, in welchen hineingesprochen wird. Wird der Schall, wie hier, durch eine Röhre fortgepflanzt, so nimmt bekanntlich seine Intensität erst in enormer Entfernung merklich ab. Das in den Dunkerschen Schlauch Gesprochene wird deshalb von dem Schwer-

hörigen ebenso gut verstanden, wie das gleichlaut direkt in sein Ohr Gesprochene. Wir können also den Nutzen des Apparates in jedem Falle genau vorhersagen.

Der Dunkersche Schlauch erleichtert nur den sprachlichen Verkehr zwischen dem Schwerhörigen und einem anderen Menschen. Von Hörrohren, die alle Schalleindrücke, welche im Verkehre, in Gesellschaften, in Kirchen, im Theater und in Konzerten vorkommen, sammeln und verstärkt dem schlechten Ohre zuführen sollen, gibt es eine grosse Menge. Über den Nutzen eines jeden solchen Instrumentes — auch des von der Berliner Telephongesellschaft gelieferten, aus einer Kombination von Telephon und Mikrophon bestehenden — lässt sich im einzelnen Falle niemals etwas Bestimmtes voraussagen, sondern allein der Versuch kann darüber entscheiden. Bisweilen richten die Hörapparate auch Schaden an, indem ihre häufige und langdauernde Anwendung Ohrensausen hervorruft oder, wenn es schon vorhanden ist, steigert, so besonders bei der Otosklerose.

Während die bisher genannten Apparate zur Besserung der Schalleitung durch die Luft dienen, sollen andere, die sogenannten Audiphone oder Dentaphone beim Andrücken an die Zähne den Schall durch die Knochen zu den Ohren leiten. Diese Apparate nützen nur bei gut erhaltener Schalleitung durch die Kopfknochen, und zwar in sehr wenigen, ebenfalls nur durch Probieren feststellbaren Fällen.

Die schwerhörigen Schulkinder.

Für den Unterricht taubstummer Kinder ist, wie wir S. 367 gesehen haben, in allen Kulturländern längst gesorgt; dagegen hat man erst seit etwa fünfzehn Jahren begonnen, dem Unterrichte schwerhöriger Kinder die nötige Aufmerksamkeit zu schenken, um ihn nutzbringend gestalten zu können. Bahnbrechend auf diesem Gebiete hat vor allen Hartmann gewirkt.

Es ist für Eltern und Lehrer nicht immer leicht, die Schwerhörigkeit der Kinder zu erkennen; sie wird oft für Zerstreutheit, träumerisches Wesen, Unaufmerksamkeit und nicht selten sogar für Ungezogenheit oder mangelhafte geistige Veranlagung gehalten. Begreiflich sind solche Irrtümer, wenn wir bedenken, dass schwerhörige Kinder, die ernstlich bemüht sind, dem Unterrichte zu folgen, schnell ermüden und dadurch die Fähigkeit verlieren, ihre Aufmerksamkeit den Worten des Lehrers weiter zuzuwenden (s. S. 75). Hier kann die Anstellung von otiatrisch ausgebildeten Schulärzten segensreich wirken.

Die Zahl der Schwerhörigen ist unter den Schulkindern weit grösser als unter den Erwachsenen, weil im Kindesalter die Hyperplasie der Rachenmandel häufig zu Schädigungen der Ohren führt, die nach Eintritt der

Pubertät aus den S. 143 erörterten Gründen zurückgehen oder ganz verschwinden. Auf diese späte Besserung des Gehörs kann man aber nicht warten, wenn solche Kinder mit Nutzen am Unterrichte teilnehmen sollen. Die ursächliche Erkrankung im Nasenrachenraume muss also beseitigt werden, damit die konsekutive Schwerhörigkeit alsbald verschwindet. Eine wichtige Aufgabe der Schulärzte ist es, solche Kinder auszulesen und der ärztlichen Behandlung zuzuführen. Die Lehrer aber sollten angewiesen werden, bei jedem unaufmerksamen Kinde auf die Untersuchung der Ohren zu dringen.

Viel geringer ist die Zahl der unheilbar schwerhörigen Schulkinder. Ist die Schwerhörigkeit nicht gross, so genügt es oft, die Kinder wie die Kurzsichtigen auf die vorderste Bank zu setzen und sie anzuhalten, stets auf den Mund des Sprechenden zu sehen. Bei hochgradig Schwerhörigen genügt auch das nicht; ausser mechanischem Schreiben lernen sie nur sehr wenig, und ihre geistige Entwicklung bleibt mangelhaft, so dass sie nicht über die untersten Klassen hinauskommen und schliesslich nicht viel besser daran sind, wie nicht unterrichtete Taubstumme. Das vielfach beliebte Auskunftsmittel, solche Kinder in Hilfsklassen für Schwachbefähigte oder gar in Idiotenanstalten zu verweisen, bedeutet eine schwere Schädigung für dieselben, denn für Schwachbefähigte ist ein ganz anderer Unterricht nötig, als für lediglich Schwerhörige, deren normale geistige Fähigkeiten erhalten und weitergebildet werden müssen.

In Berlin hat man deshalb auf Betreiben Hartmanns besondere Klassen für Schwerhörige eingerichtet, in welche höchstens fünfzehn Schüler aufgenommen werden. Der Lehrer kann sich da mit jedem einzelnen beschäftigen und ihn im Absehen vom Munde gerade so wie in den Taubstummenanstalten unterweisen. In manchen Fällen genügt freilich auch dieser Klassenunterricht nicht; dann muss man den Einzelunterricht versuchen, ehe man sprechende Kinder in die Taubstummenanstalt verweist.

Die Begutachtung von Ohrenkranken.

Dass die Begutachtung von Ohrenkranken nicht allein auf Grund allgemein ärztlichen Wissens erfolgen kann, sondern eingehende spezielle Kenntnisse erfordert, ist eigentlich selbstverständlich, muss aber ausdrücklich betont werden, da leider auch heute noch manche Ärzte, die niemals gelernt haben, ein Ohr zu untersuchen, ohne jedes Bedenken verantwortliche Gutachten über Ohrenkranke abgeben und damit nicht nur die Kranken, sondern auch das Ansehen des ärztlichen Standes schwer schädigen.

Nicht einmal jeder Arzt, der das Ohr zu untersuchen gelernt hat, ist imstande, alle schwierigen, bei der Begutachtung Ohrenkranker auftauchenden Fragen zu beantworten. Es geht eben hier wie in jedem anderen Gebiete der Heilkunde: der Umfang des zu bewältigenden Wissens und Könnens ist so gross geworden, dass auch der tüchtigste Arzt nicht auf allen Gebieten der Heilkunde sachverständige Urteile abgeben kann, sondern in jedem Falle mit sich zu Rate gehen muss, ob er der gestellten Aufgabe gewachsen ist. Wer ein Gutachten verlangt — sei es der Kranke selbst oder eine Berufsgenossenschaft oder der Richter — will nicht einfach die unverbindliche persönliche Meinung des befragten Arztes, sondern ein dem gegenwärtigen Stande der Wissenschaft entsprechendes Urteil hören.

Aber nicht einmal eine theoretische Kenntnis des gegenwärtigen Standes der Ohrenheilkunde befähigt den Arzt zur Abgabe eines verantwortlichen Gutachtens über Ohrenkranke; er muss dazu auch praktische Übung und reiche Erfahrung in der Untersuchung des Ohres haben. Die für den Beurteilten folgenschwere Frage, ob ein Gehörleiden in dem behaupteten Grade besteht, oder übertrieben oder gar simuliert wird, kann in manchen Fällen nur ein sehr erfahrener Spezialist entscheiden.

Wenn also der gewissenhafte Allgemeinpraktiker fast jedes Gutachten über Ohrenkranke dem Spezialisten zuschieben wird, so ist doch in vielen Fällen seine Tätigkeit und der Bericht über seine Feststellungen und Beobachtungen von der grössten Bedeutung. Die Frage, ob eine Schädigung des Ohres auf eine Verletzung oder auf eine nicht traumatische Erkrankung zurückzuführen ist, kann oft nur der Befund in den ersten Tagen nach der wirklich oder angeblich erfolgten Verletzung entscheiden. Diesen Frühbefund zu erheben ist aber in der Regel, und auf dem Lande fast immer, nur der Allgemeinpraktiker in der Lage; bis der Spezialist hinzukommt, kann jeder Anhalt für die richtige Beurteilung verwischt sein. Dies gilt besonders bei den sehr häufigen direkten und indirekten Zerreissungen des Trommelfells (s. S. 354, 424, 425).

Auch für den Spezialisten sehr schwierig ist die Beurteilung der Beteiligung des schallempfindenden und des statischen Apparates bei den traumatischen Neurosen (s. S. 362).

Für die Beurteilung der Arbeitsfähigkeit von Ohrenkranken lassen sich nur wenig allgemeine Regeln aufstellen. Alle frischen Verletzungen des Mittelohres und des Labyrinthes, sowie alle akuten fieberhaften

Mittelohrentzündungen erfordern Bettruhe, machen also den Kranken zunächst vollständig arbeitsunfähig. Nach Abschluss des Heilverfahrens ist die Frage nach einer vorübergehenden oder dauernden Minderung der Erwerbsfähigkeit zu beantworten. Es kommen dabei im wesentlichen in Betracht: die einseitige oder beiderseitige Schädigung, der Grad der Hörstörung und gelegentlich auch lästige oder gar schlafstörende subjektive Geräusche, sowie Schwindel und Gleichgewichtsstörungen, ferner die Möglichkeit oder Unmöglichkeit, mit schlechtem oder fehlendem Gehöre eine Arbeitsgelegenheit zu finden, endlich der Beruf des Geschädigten. Musiker, ferner Schauspieler, die den Souffleur hören müssen, können, wenn sie schwerhörig geworden sind, ihren Beruf nicht mehr ausüben. Dagegen werden viele Arbeiter durch ein schlechtes Gehör, ja sogar durch einseitige völlige Taubheit in ihrem Erwerbe nicht merklich beeinträchtigt. Dazu gehören manche Handwerker, viele in der Hausindustrie Beschäftigte und manche Landarbeiter. Einseitige Gehörstörungen können jedoch in manchen anderen Betrieben zur völligen Erwerbsunfähigkeit führen, wenn der Arbeiter auf Zurufe oder Signale achten, oder gar die Richtung, aus welcher diese kommen, ohne weiteres erkennen muss. Schlafstörende subjektive Geräusche setzen die Erwerbsfähigkeit stark herab. Schwindelerscheinungen bedingen in allen Berufen, die ein sicheres Gehen, Stehen oder gar Klettern erfordern, wie z. B. bei Maurern, Dachdeckern, Anstreichern, Schornsteinfegern, Eisenbahnschaffnern, Pferdeknechten völlige Erwerbsunfähigkeit.

Über die Beurteilung der Militärdienst-Tauglichkeit von Ohrenkranken bestehen im deutschen Heere ausführliche Bestimmungen. Man findet dieselben in einer kleinen Schrift von Dölger[1]) eingehend erörtert.

Die Häufigkeit der otitischen Erkrankungen des Schädelinhaltes (s. Kap. E, 10) hat früher alle und jetzt noch viele Lebensversicherungsgesellschaften veranlasst, allen Leuten mit bestehenden, ja sogar mit abgelaufenen Ohreiterungen die Aufnahme zu verweigern Dieses rigorose Verfahren war vor etwa 30 Jahren noch berechtigt, heutzutage sind wir jedoch recht wohl imstande, harmlose chronische Mittelohreiterungen, z. B die einfachen Schleimhauteiterungen im vorderen unteren Teile der Paukenhöhle (s. S. 316), von den gefährlichen zu unterscheiden. Auch trockene Trommelfellperforationen, sofern sie nicht randständig sind, bringen kaum je eine Gefahr für das Leben, weil Rezidive einer Mittelohreiterung bei bestehender Trommelfellperforation fast stets schnell, leicht und ohne Komplikationen heilen. Bei den mit Verschluss der Trommelfellperforation geheilten Otitiden und Mastoiditiden der Erwachsenen ist nach Ablauf etwa eines halben Jahres kein Rezidiv und keine sonstige schädliche Folge mehr zu erwarten; es ist also gar kein Grund für die fast ausnahmslos erfolgende Abweisung solcher Geheilten durch die Versicherungsgesellschaften einzusehen.

[1]) Dölger: Die ohrenärztliche Tätigkeit des Sanitätsoffiziers. Wiesbaden, J. F. Bergmanns Verlag.

Deviatio septi 82.
Diabetes, Mastoiditis bei 297.
Diaphragma im Kehlkopf 196.
Diathese, exsudative, 142, 150, 312.
Diphtherie, im Kehlkopf und der Luftröhre 192.
— Otitis media bei 284.
— im Schlunde 141.
— Schlundlähmung bei 180.
Divertikel im Schlunde 134, 269.
Drehnystagmus 346.
Ductus cochlearis 344.
— endo- und perilymphaticus 343.
Dunkers Hörrohr 427.
Durchleuchtung der Nasennebenhöhlen 125.
Durchspülung der Nasennebenhöhlen 124.
Dysphonia spastica 237.
Dyspnoe, laryngeale und tracheale 240.

Eburnisation des Warzenfortsatzes 323.
Ecchondrose 213.
Eczema auriculae 412.
Einschmelzungsprozesse im Schläfenbein 297.
Elektrolyse bei Nasenrachenfibromen 173.
Emissarium mastoideum 310, 370.
Emotionstaubheit 361.
Emphysem, submuköses im Schlund 269.
— subkutanes auf dem Warzenfortsatz 338.
— — bei Verletzung des Kehlkopfes 238.
Empyeme der Nasennebenhöhlen 114.
— des Warzenfortsatzes 298.
Enchondrom des Gehörgangs 406.
— des Kehlkopfs 213.
Endocarditis nach Angina 137.
Endolymphe 343.
Endotheliom der Nase 104.
— im Schlunde 171.
Entengang 351.
Enuresis nocturna bei Hyperplasie der Rachenmandel 73.
Epidermiseinwanderung in die Mittelohrräume 320.
Epidermisperlen am Trommelfell 424.
Epidermispfropf 422.
Epiglottis 51.
— Abtragung der 204.
— Funktion der 200, 201, 204.
— infantile 49, 51.
— Lupus der 205.
— Tuberkulose der 198, 201, 203, 204.
Epipharynx s. Nasenrachenraum.
Epistaxis 87.
Epitympanum s. Recessus epitympanicus.
Erblichkeit der Exostosen 407.
— — Otosklerose 340.
— — Taubstummheit 365.
Erfrierung der Nase 77.
— der Ohrmuschel 394.
Erwerbsfähigkeit der Ohrenkranken 430.
Erysipelas auriculae 411.
— faucium 169.
— laryngis 169, 192.
Erythem der Nase 77.
Ethmoidalneurosen 110.
Eunuchenstimme 184.
Exostosen 406.
Exsudat in der Paukenhöhle, eitriges 277, 281.
— — — — schleimiges 290, 292.
— — — — seröses 290.
Exsudatblase im Gehörgang 282.
Exsudatlinie 285.
Exsudatrasseln 269, 290.
Extraduralabszess, otogener 369.
— rhinogener 131.

Facialis, Nervus, Lähmung des durch Mittelohr- und Schläfenbeineiterungen 284, 302, 350.
— — — — bei Herpes zoster oticus 357.
— — — — beim Hirnabszess 385.
— — — — bei Tumoren im Kleinhirn-Brückenwinkel 359.
— — Verletzung des bei der Radikaloperation 327.
— Beteiligung des bei der Schlundlähmung 180.
Falten des Trommelfells 30.
— ary-epiglottische 52.
Feldbauschs Nasenerweiterer 79.
Fenestra ovalis 343.
— rotunda 343.
— — Nische der 33.
Fibrochondrom im Kehlkopfe 213.
Fibrolysin 271, 296.
Fibrom im Kehlkopfe 209.
Fieber beim Hirnabszess 382.
— bei Meningitis 371.
— — Mastoiditis acuta 298, 302, 303.
— — Otitis media acuta 281.
— — Otitis media mit Pneumonie 287.
— — Rachenmandelhyperplasie 146.
— — Sinusphlebitis 375.
— pyämisches 376.
Fissura mastoideo-squamosa 306.
— petro-squamosa 369.
Fistelsymptom 346, 348.

Fistula auris congenita 393.
Fleck, gelber, auf der Stimmlippe 52.
— — auf dem Trommelfelle 33.
Fliegenmaden in der Nase 105.
— im Ohre 402.
Flüstersprache, Gehörprüfung mit der 249.
Foramen Rivini 29.
Fossa mastoidea 306.
Frakturen des Kehlkopfs 238.
— der Nase 82.
— des Schläfenbeins 354, 355.
Fremdkörper in den Bronchen 241.
— in Gehörgang und Paukenhöhle 399.
— im Kehlkopfe 239.
— in der Nase 104.
— in den Nasennebenhöhlen 132.
— im Schlunde 175.
— in der Trachea 240.
— — der Tube 272.
Furunkel im Gehörgang 414.

Galton-Pfeife 255.
Galvanokaustik in der Nase 13, 93.
— im Kehlkopfe 187, 203.
— im Schlunde 157, 163, 164.
Galvanokaustische Schlinge, Abtragung von Nasenrachenfibromen mit der 172.
— — Tonsillotomie mit der 155.
Galvanokaustischer Tiefenstich 203.
Gaumendefekte, tuberkulöse 135.
— syphilitische 166.
Gaumenhaken 43
Gaumenlähmung 180.
Gaumenmandel 137.
— akute Entzündungen der 139.
— Abtragung der 153.
— Ausschälung der 155, 158.
— Hyperplasie der 152.
Gaumenspalte 134.
Gaumenverwachsung bei Syphilis 166, 167.
— — Tuberkulose 164.
Gegendruckapparat 59.
Gehör, Umfang des 247.
— Einfluss der Radikaloperation auf das 329.
— der Neugeborenen 286.
Gehörgang, Anatomie des 24, 390.
— Krankheiten des 391.
Gehörknöchelchen, Krankheiten der 289, 319.
Gehörorgan, Einteilung des 245.
Gehörprüfung 246.
Gehörshalluzinationen 359.
Gelenkrheumatismus nach Angina 137.
Gelenkrheumatismus, Kehlkopferkrankung bei 193.
Geräusche, subjektive 358.
— tubare 272.
Geruchshalluzinationen 109.
Geruchssinn 74, 107.
Geschichte der Laryngologie 14.
— — Otologie 1.
— — Rhinologie 7.
Geschwülste s. Tumoren.
Geschmacksempfindung, Störung der bei Anosmie 108.
Gesellschaftstaubheit 354.
Gesichtsfeldeinschränkung bei Nasennebenhöhleneiterung 131.
Gichtknoten 403.
Gipfelbucht 157.
Gleichgewichtsstörungen 344.
Gliom 359.
Globus hystericus 182.
Glottis 55.
— Ödeme der 194.
Gottsteins Tamponade 97.
Graminol 112.
Granulom im Ohre 322.
Griesinger sches Zeichen 375.
Gutachten über Ohrenkranke 429.

Hämangiom im Kehlkopf 211.
Hämatogene Infektion der Paukenhöhle 329.
Hämatom des Septum 82, 86.
Hämatotympanum 337.
Halsfistel 136.
Hammer, Anatomie 29.
— abnorme Stellung des 261, 264.
— Erkrankung des 284, 289, 318, 319.
Hammergriff, Verwachsung des mit dem Promontorium 264, 288, 291.
Hammerwinkel 264.
Hautemphysem auf dem Warzenfortsatz 338.
— bei Kehlkopfverletzung 238.
Hautrezidive nach der Radikaloperation 329.
Helmholtzsche Theorie 5, 254.
Hemiatrophia faciei, Ohrmuschel bei 393.
Hemiopie beim Hirnabszess 385.
Herpes der Ohrmuschel 412.
— pharyngis 168.
— zoster oticus 357.
Heuschnupfen 112.
Hiatus subarcuatus 369.
Hirnabszess, otitischer 379.
— rhinitischer 132.

Hirndruck 382.
Hirnnervenlähmung, multiple einseitige 233, 356.
Hörbild 252.
Hörcentrum 360, 384.
Hördauer 256.
Hörmesser, einheitlicher 248.
Hörprüfung 246.
Hörschalen 427.
Hörschlauch 427.
Hörstummheit 365.
Hörübungen 366.
Hörvermögen s. Gehör.
Hörweite für die Sprache 250.
Husten, reflektorischer s. Reflexhusten.
Hydrops ex vacuo in der Paukenhöhle 263.
Hydrorrhoea nasalis 111.
Hyperästhesie, hysterische des Warzenfortsatzes 335.
— des N. acusticus 357.
— der Nasenschleimhaut 109.
— des Pharynx 48.
Hyperkeratosis pharyngis 159, 178.
Hyperosmie 108.
Hyperostosen 406.
Hypopharyngoskopie 56.
Hypopharynx 134.
— Divertikel im 136.
Hypotympanum 34.
Hysterie, Schlundneurosen bei 177, 178, 179, 182.
— Stimmstörung bei 225.
— Erscheinungen der am Ohre 335.

Ictus laryngis 237.
Incisura tympanica (Rivini) 29.
— Santorini 390, 423.
Influenza, Otitis media bei 2, 284.
— Labyrintherkrankung bei 353.
— Nebenhöhlenempyeme bei 114.
— Parosmie bei 109.
— Perichondritis septi bei 87.
Infundibulum 37.
Inhalation 185.
Inneres Ohr, Abgrenzung des 246.
— — Krankheiten des 343.
Intertrigo am Ohr 412.
Intrakranielle Komplikationen der Naseneiterungen 131.
— — Ohreiterungen 368.
Intubation 19.
Irradiation 113, 336.
Isthmus des Gehörgangs 26.

Jodkali bei Tuberkulose und Lupus der oberen Luftwege 100, 163, 164, 204, 205.
Jugularis interna, Phlebitis der 375.
— — Unterbindung der 379.

Kachexie bei Hyperplasie der Rachenmandel 143.
Kadaverstellung der Stimmlippen 223.
Kakosmie 109.
Karzinom des Kehlkopfs 214.
— der Luftröhre 243.
— — Nase 103.
— — Ohrmuschel 404.
— des Schläfenbeins 334.
— — Schlundes 173.
Katarrh des Kehlkopfs s. Laryngitis.
— — Mittelohrs s. Otitis.
— der Nase s. Coryza.
— des Schlundes s. Angina und Pharyngitis.
— der Tubenschleimhaut s. Tubenverschluss.
Katheter 6, 265.
Katzenohr 392.
Kehlkopf 50.
— Krankheiten des 182.
— Exstirpation des 21, 219.
Kehlkopfinstrumente 184.
Kehlkopflähmungen 226, s. auch die einzelnen Muskel und Nerven.
Kehlkopfmuskeln s. die einzelnen.
— Funktion der 221.
— Rheumatismus der 225.
— Trichinose der 225.
Kehlkopfschema 51, 53.
Kehlkopfspiegel 41.
— Desinfektion des 41.
Kehlkopfspiegelbild 50.
Keilbeinhöhle, Anatomie der 113.
— Empyem der 114.
Kernigsche Flexionskontraktur 371.
Kesselschmiede, Taubheit der 357.
Kieferzyste 127.
Kiefergelenk, Entzündung des 423.
Kieferhöhle, Anatomie der 113.
— Krankheiten der 114.
Kiemencysten 136.
Killiansche Septumresektion 83.
— Stirnhöhlenoperation 129.
Kinderknötchen 209.
Kleinhirnabszess s. Hirnabszess.
Kleinhirn-Brückenwinkel, Tumoren im 359.
Kleinhirnschwindel 385.
Knochenblasen 81.

Knochenleitung 247, 256.
Knorpelgeschwülste im Kehlkopf 213.
Knorpelkrankheiten s. Perichondritis.
Körnersche Plastik 327, 399.
Kokain 64.
Konsonanten, Hörweite der 250.
Kollapsinduration der Lungenspitzen 73.
Krampf der Binnenmuskel des Ohres 337.
— des Kehlkopfs 236.
— der Tubenmuskel 182, 272.
— des Schlundes 182.
Kraniotympanale Leitung 247.
Kretinismus 364.
Kuppelraum, s. Recessus epitympanicus.

Labyrinth, Anatomie des 343.
— Eröffnung des 349.
— Krankheiten des 344.
Labyrinthfistel 348.
Labyrinthkapsel, Anatomie der 343.
— Spongiosierung der 338.
Lähmung des Kehlkopfs 221.
— — Schlundes 180.
— einzelner Muskel und Nerven s. bei diesen.
Lärmtrommel 248, 259.
Lampen 24, 28, 57.
Laryngeus inferior, nervus 227.
— — Lähmung des 228, 230.
Laryngeus superior, Nervus 227.
— — Lähmung des 21, 230.
Laryngismus stridulus 236.
Laryngitis acuta 188.
— chronica 189.
— haemorrhagica 191.
— hypoglottica 189.
— phlegmonosa 192.
— sicca 191.
— typhosa 193.
Laryngofissur 203, 213.
Laryngologie, Geschichte der 14.
Laryngoskopie, Erfindung der 20.
— Technik der direkten 57.
— — der indirekten 44.
Laryngostomie 197.
Laryngotyphus 193.
Larynx s. Kehlkopf.
Larynxkrisen 237.
Lebensversicherung der Ohrenkranken 431.
Lepra des Kehlkopfs 208.
— der Nase 102.
— des Schlundes 167.
Leptomeningitis, rhinogene 132.
Leptomeningitis, otogene 370.
Leukämie, Nasenbluten bei 87.
— Infiltration i. Kehlkopf bei 209.
— — Schlund bei 167.
— Labyrintherkrankung bei 353.
Lichtpunkt, pulsierender 283.
Lichtquellen 23.
Lichtreflexe am Trommelfell 31.
Linea temporalis 306.
Lipome im Kehlkopf 211.
Liquor cerebrospinalis, Abfluss aus der Nase 111, 133.
— — — — dem Ohre 355.
— — Abzapfen des s. Lumbalpunktion.
Lokalanästhesie 64.
Locus Kiesselbachii 88.
Luc-Caldwellsche Operation des Kieferhöhlenempyems 130.
Lues s. Syphilis.
Luftblasen in Paukenhöhlentrans- und -exsudaten 263, 290.
Luftdusche 264.
Luftleitung 247.
Luftröhre s. Trachea.
Lugolsche Lösung 152.
Lumbalpunktion 372.
Lungensteine 242.
Lupenvergrösserung des Trommelfellbildes 34.
Lupus des Kehlkopfs 205.
— der Nase 100.
— des Schlundes 164.
— — Ohres 403.
Luxation der Nasenscheidewand 82, 83.
— des Unterkiefers 398.
Lymphangiome im Kehlkopf 211.
Lymphdrüsen, regionäre des Kehlkopfs 215.
— — des Ohres 406.
— tracheo-bronchiale 228.
Lymphosarkom im Kehlkopf 173, 221.
— — Schlund 173.

Makrotie 393.
Mandel s. Gaumen-, Rachen-, Tuben-, Zungenmandel.
Mandelabszess 158.
Mandelzysten 159.
Mandelpfröpfe 157.
Mandelsteine 159.
Manubrium mallei s. Hammergriff.
Masernotitis 284.
Massage der Tubenschleimhaut 270.
— der Tubenwülste 272.

Mastoiditis acuta 297.
— Bezoldsche 300, 312.
— bei Kindern 301, 305, 312, 313, 314.
— chronica 324.
— tuberculosa 329.
Meissel 309.
Membrana basilaris 254.
Ménièrescher Symptomenkomplex 346, 356.
Meningitis cerebrospinalis epidemica, Otitis media bei 285.
— — — Labyrinthitis bei 350.
— — — Taubstummheit durch 363.
— otitische 370.
— rhinitische 132.
— serosa 372.
— tuberculosa 390.
s. auch Lepto- und Pachymeningitis.
Meningo-Encephalitis serosa 372.
Metastasen, pyämische 377.
Mikrophon 428.
Milchsäureätzung 22, 203.
Miliartuberkel am Trommelfell 424.
Militärtauglichkeit der Ohrenkranken 431.
Mischgeschwülste im Schlund 171.
Missbildungen des Ohres 391.
Mittelhirntaubheit 360.
Mittelohr, Abgrenzung des 245.
— Anatomie des, s. Paukenhöhle und Warzenfortsatz.
— Aufmeisselung des, s. Radikaloperation.
— Krankheiten des 273.
Mittelohrsklerose 338.
Mogiphonie 225.
Monochord 256.
Mount-Bleyerscher Haken 49.
Mucocele 126.
Mumpstaubheit 351.
Mund der Speiseröhre 134.
Mundatmung 73.
Mundkeil 148.
Muschel, untere und mittlere 36, 92.
Muskeln und deren Krankheiten s. die einzelnen.
Musculus anterior s. crico-thyreoideus.
— crico-arytaenoideus lateralis 221, 223.
— crico-arytaenoideus posticus 21, 221, 224, 231, 233, 235.
— crico-thyreoideus 222, 224, 227.
— interarytaenoideus 221, 223.
— stapedius, Sehne des 33.
— — Krampf des 337.
— sterno-cleido-mastoideus 233.
— tensor tympani, Kontraktur des 264.
Musculus tensor tympani, Krampf des 272, 337.
— — — Tenotomie des 272.
— — veli palatini 272.
— thyreo-arytaenoideus 222, 223.
— trapezius 33.
— vocalis s. thyreo-arytaenoideus.
Mutieren 183.
Myringitis 423.
Myxome im Kehlkopf 211.

Nachempfindung 176.
Narben im Trommelfell 288, 290, 291, 296.
Narkose bei der Rachenmandeloperation 149.
Nase, Anatomie der 36, 72, 80, 107, 113.
— Krankheiten der 72.
Nasenatmung, Störung der und ihre Folgen 72.
Nasenbluten 10, 87.
Nasendusche 94.
Nasenerweiterer 79.
Nasenflügel, Ansaugen der 79, 92.
Nasenmuscheln 36.
— Schwellung der 92.
Nasenpolypen 9, 12, 94.
Nasenrachenfibrom 171.
Nasenrachenraum, Spiegelbild des 41.
— Anatomie des 41, 134, 137.
— Krankheiten des 134.
Nasenscheidewand s. Septum.
Nasenzahn 81.
Nebenhöhlen der Nase, Anatomie der 113.
— — — Krankheiten der und ihre Komplikationen 114.
Nebenschilddrüsen in Kehlkopf und Luftröhre 243.
— im Schlund 170.
Nekrose der Mittelohrwände bei Tuberkulose 349.
— des Labyrinthes 349.
— des Schläfenbeines 313.
— der Schnecke 349.
Nerven s. die einzelnen Nerven.
Neugeborene, Antrum mastoideum der 273.
— — maxillare der 127.
— Gehör der 286.
— Otitis media der 286.
— Rhinitis der 91, 101.
— Schläfenbein der 273.
Neuralgia supraorbitalis 126.
Neuritis s. bei den einzelnen Nerven.
Neurofibrom 359.
Neurorecidiv 352.

Neurosen der Nase 107.
— des Schlundes 177.
— traumatische des Ohres 361.
Nische des runden Fensters 33.
Noma des Ohres 411.
Novokain 65.
Nucleus ambiguus und dorsalis 226.
Nystagmus, cerebellärer 387.
— labyrinthärer 344.
— kalorischer 345.

Oberkiefer, Empyem im s. Kieferhöhle.
— Osteomyelitis des 127.
— Veränderungen des bei Mundatmung 73
— Zahnzysten im 126.
Oculomotorius 231, 386.
Ödem im Kehlkopf 194.
Ösophagoskopie 63.
Ösophagusmund 134.
Ohrenheilkunde, Geschichte der 1.
Ohrenprobe 286.
Ohrensausen, nervöses 358.
Ohrenspiegel 6.
Ohrenzwang 285, 291.
Ohrfistel 393.
Ohrknorpel 4, 390.
Ohrläppchen 390.
Ohrmuschel, Anatomie der 390.
— Krankheiten der 391.
Ohrpolyp 322.
Ohrringe 395, 404.
Ohrschmalzdrüsen 420.
Ohrschmalzpfropf 420.
Ohrtrichter 5, 27.
Ohrtrompete s. Tube.
Ohrverband 68.
Opticus, Neuritis des N. 131, 371, 375, 384.
Orbitalphlegmone bei Nasennebenhöhleneiterungen 131.
Organ, Cortisches, s. Cortisches Organ.
— statisches, s. Statisches Organ.
Os tympanicum 406, 407.
Osteom in der Nase 82.
Osteomyelitis des Oberkiefers 127.
— des Schläfenbeins 297.
Osteophlebitispyämie 373, 377.
Osteosklerose 323.
Ostitis des Schläfenbeins 297.
Otalgie 336.
Othämatom 396.
Otitis externa 417.
— interna, s. Labyrinthitis.
Otitis media acuta 273.
— — — abortive Formen 285.
— — catarrhalis 277.
— — chronica 315.
— — concomitans 287.
— — desquamativa 320.
— — epitympanische 278, 282, 298.
— — genuine Form 279, 280.
— — mesotympanische 278, 298.
— — neonatorum 286.
— — purulenta 277.
— — sekundäre Form 279, 284.
— — serosa 277.
— — tuberculosa 329.
Otokalorimeter 346.
Otomykosis 418.
Otoplastik 1.
Otosklerose 338.
Otoskop 265.
Otoskopie, Geschichte der 6.
— Technik der 24.
Ozäna 96.

Pachydermia laryngis 191, 192, 197.
Pachymeningitis 369.
Pankratiastenohr 2.
Panotitis 284, 347.
Pansescher Lappen 327.
Pansinuitis 114.
Papillome im Kehlkopf 211.
— — Schlund 171.
Paracusis duplicata 359.
— Willisii 248, 342.
Paraffininjektion bei Ozäna 98.
— — Sattelnase 102.
Parästhesie in der Nase 110.
— im Schlunde 179.
Parazentese 6, 292.
Parosmie 109.
Parotisabszess 423.
Parotitistaubheit 351.
Pars flaccida 29.
— tensa 29.
Passavantscher Wulst 134.
Paukenhöhle, Anatomie der 273.
— Krankheiten der 273.
Paukenhöhlenröhrchen 319.
Pemphigus im Schlund 168.
Perforationsgeräusch 291.
Perichondritis im Kehlkopf 195.
— des Septum narium 86.
— der Ohrmuschel 409, 415.

Perilymphe 343.
Periostitis, syphilitische der Nase 101.
— des Warzenfortsatzes 299.
Petiolus epiglottidis 51.
Pfannenstill's Tuberkulosebehandlung 100.
Pharyngitis diffusa 160.
— follicularis 139, 156.
— lateralis 139, 156.
— sicca 151, 160.
Pharyngomykosis 159.
Pharynx s. Schlund.
Phlebitis des Sinus cavernosus 132, 375.
— — — transversus 372.
— der Vena jugularis 374.
Phlegmone im Gehörgang 414.
— peritonsilläre 158.
Phonation 55.
Phosphor bei Otosklerose 342.
Physiologie des Kehlkopfs 15, 182.
— der Nase 11, 73, 108.
— des Ohres 5, 246, 247, 254, 360.
Pirquet sche Reaktion 330.
Plastik bei der Radikaloperation 327.
Plaut-Vincentsche Angina 141.
Plica salpingo-pharyngea 156.
Pneumatische Hohlräume 273.
Pneumatocele supramastoidea 338.
Pneumokokken 278, 286.
Pneumomassage 296.
Pneumonie, Otitis media bei 286, 287.
Politzersche Luftdusche 264.
Pollantin 112.
Polypen im Kehlkopf 209.
— in der Nase 9, 12, 94, 119.
— im Ohre 322.
Porus acusticus internus, Tumoren am 359.
Presbyakusis 353.
Processus uncinatus 38.
Professionelle Schwerhörigkeit 357.
Prolapsus ventriculorum laryngis 191.
Promontorium, normal durchscheinend 33.
— rötlich durchscheinend bei Otosklerose 341.
Prothesen bei Defekt der Nase 77.
— zur Gehörverbesserung 427.
Prussakscher Raum 318.
Pseudocholesteatom s. Otitis media desquamativa.
Pseudo-Croup 189.
Pseudoleukämische Infiltration im Kehlkopf 209.
— — im Schlund 167.
Pulverbläser 186.
Pyämie, otitische 376.
Pyocyaneus 278, 410.

Quadranten des Trommelfells 33.

Rachenmandel 137.
— akute Erkrankungen der 138.
— chronische Erkrankungen der 142.
— Geschichte der 11.
— Involution der 143.
— Oberkieferveränderung bei der 73.
— Ohrerkrankung durch 143.
— Sprache bei 74.
— Thoraxveränderung bei 74.
Rachenring, lymphatischer 12, 137.
Rachenreflexe 40, 48.
Rachenpolyp, behaarter 170.
Rachenspiegel 41.
Radikaloperation 7, 324.
Ramus auricularis vagi 28, 421.
— recurrens vagi s. Rekurrens.
— laryngeus superior s. Laryngeus superior.
Recessus epitympanicus, Anatomie 34, 275, 318.
— — Krankheiten im 319, 322.
— pharyngeus 44.
Recurrens vagi 227.
— — Lähmung des 224.
Reflektor 6, 23.
Reflexe am Trommelfell 34, 262.
Reflexhusten 28, 111, 157, 179, 183.
Reflexhyperämie am Trommelfell 28.
Reflexneurosen, nasale 110.
Regio olfactoria 37, 107.
Resectio septi 83.
Reserveluft 250.
Residuen der Mittelohrentzündungen 290.
Respirationsstellung der Stimmlippen 55.
Respiratorische Bewegungen an atrophischen Trommelfellnarben 73, 291.
Retinitis pigmentosa 365.
Retropharyngealabszess 169.
Rhagaden am Naseneingang 80.
— hinter der Ohrmuschel 412.
Rhinitis atrophica 96.
— fibrinosa 90.
— gonorrhoica 91.
— hypertrophica 92.
— sicca anterior 86.
— vasomotoria 111.
Rhinolalia 74.
Rhinolithen 9, 104.
Rhinoplastik 8, 77.

Rhinophyma 79.
Rhinosklerom 102.
Rhinoskopia anterior 34.
— media 39.
— posterior 41.
Riechspalte 37.
Rindenzentrum für die Kehlkopfbewegung 226.
— für das Gehör 360, 384.
Rindentaubheit 360.
Rinnenspatel 57.
Rinnescher Versuch 257.
Ringwulst 28.
Röhrenspatel 57.
Röntgendiagnose bei Nebenhöhlenempyemen 125.
Rosenbachsches Gesetz 21.
Rosenmüllersche Grube 44.
Rotz 102.

Saccus endolymphaticus 343, 368.
Santorinischer Knorpel 53.
Santorinische Inzisur 390, 423.
Sängerknötchen 210.
Säuferkatarrh 160.
Säuglinge, Otitis media der 286.
Salizyl-Neuritis des N. acusticus 356.
Sarkom des Kehlkopfs 221.
— der Luftröhre 243.
— der Nase 103.
— — Ohrmuschel 404.
— des Schläfenbeins 334.
— des Schlundes 173.
Sattelnase 101, 102.
Saugdiagnose 123.
Schädelbasisbrüche 133, 354.
Schädelbasisfibrome 171.
Schallquellen 248.
Schallwahrnehmung, Störung in der 253.
Schallzuleitung, Störung in der 252.
Scharlach nach Entfernung der Rachenmandel 151.
— Nebenhöhlenempyeme bei 117.
Scharlachnekrose der Schnecke 349.
— des Warzenfortsatzes 313.
Scharlachotitis 284, 289, 293, 313, 347.
Schilddrüsen, aberrierte, in Kehlkopf und Luftröhre 214, 243.
— — im Schlunde 170.
Schimmelpilze 418.
Schläfenbein, s. dessen einzelne Teile, besonders Warzenfortsatz.
Schläfenlappen, Abszess des 380.
Schläfenlappen, Hörzentrum im 360, 384.
Schlund, Anatomie des 134.
— Bildungsstörungen des 134.
— Krankheiten des 134.
Schnecke 343, 344, 346, 349.
— Nekrose der 349.
Schneckenfenster s. Fenestra rotunda.
Schnupfen 138.
Schnupfpulver 94.
Schule, Schwerhörigkeit in der 428.
Schussverletzungen der Nase 84.
— des Kehlkopfs 238.
— des Schläfenbeins 354.
Schutz des Arztes gegen Infektion beim Laryngoskopieren 49, 54.
Schwabachscher Versuch 256.
Schwebelaryngoskopie 59.
Schweigekur 202.
Schwellkörper s. Rhinitis hypertrophica und vasomotoria.
Schwerhörigkeit, professionelle 357.
Schwindel 345.
Sehnenring 28.
Seitenstrang 156.
Seitenventrikel 386.
Semonsches Gesetz 21, 231.
Senkungsabszess im Gehörgang 299, 304.
— am Halse s. Bezoldsche Mastoiditis.
— im Schlunde s. Retropharyngealabszess.
Sepsis, otitische 378.
Septiko-Pyämie, kryptogenetische 137.
Septum narium 38.
— Krankheiten des 82.
— Resektion des 83.
Septumpolyp, blutender 103.
Sequester der Schnecke 349.
— des Warzenfortsatzes 314.
Shrapnellsche Membran s. Pars flaccida.
Siebbeinzellen, Anatomie der 113.
— Krankheiten der 114.
Siegles Trichter 291.
Simulation 258.
Sinus caroticus 368.
— cavernosus, otitische Phlebitis des 375.
— — rhinitische Phlebitis des 132.
— frontalis s. Stirnhöhle.
— maxillaris s. Kieferhöhle.
— meatus 27.
— piriformis 53.
— sphenoidalis s. Keilbeinhöhle.
— transversus, Periphlebitis des 369.
— — Phlebitis des 372, 374.

Sinus transversus, Tuberkulose des 390.
— — Verletzung des 310.
— — Vorlagerung des 307.
Sinusblutung 310.
Sklerom 103, 167, 209.
Skoliose des Kehlkopfs 55.
Sommerkatarrh 112.
Sondermanns Saugverfahren 123.
Sondierung im Kehlkopfe 185.
— der Nasennebenhöhlen 124.
Spina septi 82.
Spina supra meatum 307.
Spirochäte 352.
Spitzentasche 39, 79.
Spongiosierung der Labyrinthkapsel 338.
Sprache, Gehörprüfung mit der 249.
Sprachzentren, Schädigung der, beim Hirnabszess 385.
Stapedius s. Musculus.
Stapes, Fixation des 341.
— Luxation des 354.
Staphylokokken 278, 315.
Statisches Organ 5, 246, 344.
Stauungspapille s. Optikus.
Steigbügel s. Stapes.
Stenose des Kehlkopfs 196.
— des Gehörganges 398.
— der Trachea 197.
— — Tuben s. Tubenverschluss.
Sterilisieren der Spiegel 41.
Stimmgabel 255, 256, 257, 260.
Stimmlippen, Bewegung der 55, 221.
— Farbe der 52.
— Spannung der 221.
Stimmstörung, myopathische, mechanische 224.
— hysterische 225.
Stimmwechsel 183.
Stinknase s. Ozäna.
Stirnhöhle, Anatomie der 113.
— Krankheiten der 114.
Stratum cutaneum 29.
— fibrosum 28.
— mucosum 29.
Streptokokken 278, 372, 378.
— mucosus 280.
Struma, maligna 244.
— retropharyngeale 170.
— tracheale 214, 243.
Sulcus tympanicus 28.
Synechie der Nase 76.
Syphilis des Kehlkopfs 207.
— der Nase 101.
Syphilis des Mittelohres 288.
— des Labyrinthes 351.
— — Schlundes 164.
— der Trachea 207.
Syringobulbie, Kehlkopflähmung bei 229, 231.

Tabak-Neuritis des N. acusticus 356.
Tabes, Kehlkopfkrisen bei 237.
— Kehlkopflähmung bei 21, 230, 231, 233.
— Schwerhörigkeit bei 357.
Tamponade nach der Radikaloperation 328.
— der Nase 88, 94, 97.
Taschenlippen 52.
Taschenuhr, Hörprüfung mit der 249.
Taubheit, cerebrale 360, 384.
— hysterische 361.
— labyrinthäre 344.
— professionelle 357.
Taubstummheit 259, 362.
Tegmen tympani 275.
Telephonschädigung des Ohres 357.
Tensor tympani s. Musculus.
Thoraxveränderungen bei Rachenmandelhyperplasie 74.
Thrombose s. Phlebitis.
Thyreotomie s. Laryngofissur.
Thymusdrüse 244.
Tinnitus aurium 358.
Toninseln 366.
Tonlücken 366.
Tonreihe, kontinuierliche 255.
Tonsilla, s. Gaumen- Rachen-, Tuben- und Zungenmandel.
— pendula 152.
— succenturiata 152.
Tonsillectomie 155, 158.
Tonsillotomie 154.
Tonskala 247, 255.
Tornwaldtsche Krankheit 151.
Torticollis ab aure laesa 300.
— nach Operation der Rachenmandel 151.
Totalaufmeisselung s. Radikaloperation.
Trachea, Bifurkation der 56.
— Krankheiten der 242.
Tracheopathia osteoplastica 243.
Tracheoskopie 22, 61.
Tracheotomie, Geschichte der 19.
— kurative, bei Tuberculosis laryngis 202.
Tränennasenkanal 131.
Tränensack 131.
Tragusspresse 296.
Transsudatlinie 263.

Trauma, akustisches 357.
Trichinose im Kehlkopf 225.
Trichter, pneumatischer 291.
Trommelfell, Anatomie des 28.
— Atrophie des 288, 291, 296.
— Bild des normalen 28.
— — — einwärtsgedrängten 261.
— — — vorgewölbten 281.
— Krankheiten des 423.
— künstliches 296.
— Parazentese des 6, 293.
— Perforation des 282, 284, 288, 289, 296, 303, 317, 319, 331.
— — — traumatische 424.
— Reflexhyperämie am 28.
— Regeneration des 288.
— Respirationsbewegungen am 73, 291.
Tube, Auskultation der, s. Auskultation.
— Bougierung der 270.
— Durchspülung der 292, 317.
— Katheterismus der 265.
— Krankheiten der 260.
— Ventilation der 261.
Tubenmandel 137, 156.
Tubenrezidive 329.
Tubenwulst 44.
Tuberkulose der Carotis 390.
— des Hirns und der Hirnhäute 390.
— des Kehlkopfs 18, 22, 197.
— des Labyrinthes 349.
— der Mandeln 142, 146, 150, 151, 161.
— des Mittelohrs 329.
— der Nase 98.
— der Ohrmuschel 403, 404.
— des Schläfenbeins 329.
— des Schlundes 161.
— des Septum nasi 98.
— des Sinus transversus 390.
— der Trachea 242.
— des Trommelfells 424.
Tuberculum atlantis 40, 148.
— septi 39.
Tumoren des Acusticusstammes 359.
— bronchiogene 170.
— des Gehörganges 406.
— des Kehlkopfes 209.
— im Kleinhirn-Brückenwinkel 359.
— der Luftröhre 242.
— der Nase 79, 98, 103, 132.
— der Ohrmuschel 403.
— des Schläfenbeins 333.
— des Schlundes 170.
Typhus abdominalis, Neuritis n. acustici bei 356, 363.
— — Otitis media bei 284.
— — Perichondritis laryngis bei 193.
— exanthematicus, Otitis media bei 284.
— recurrens, Otitis media bei 284.

Uhr, Gehörprüfung mit der 249.
Umbo 30.
Uvula, Sensibilität der 49.
— Stellung der 181.
— bifida 135.

Vagus, Nervus, Anatomie des 226.
— Kompression und Neuritis des 229, 230.
— Ramus auricularis des 28. 421.
Valsalvascher Versuch 6, 264.
Vegetationen, adenoide s. Rachenmandel.
Ventriculus laryngis 52.
Verbände 68.
Verbrennung des Kehlkopfs 238.
— — Schlundes 174.
— der Ohrmuschel 394.
Verdauungsstörung bei Mundatmung 73.
— — Nebenhöhlenempyemen 119.
— — Otitis media 287.
Vererbung s. Erblichkeit.
Verhämmerungstaubheit 329, 408.
Verkalkung im Trommelfell 288.
Verknöcherung der Ohrmuschel 393.
Verletzungen des Gehörgangs 398, 424.
— der Kieferhöhle 132.
— des Kehlkopfs 237.
— — Labyrinthes 354.
— der Nase 77, 82, 84.
— — Ohrmuschel 395.
— des Schläfenbeins 337.
— im Schlunde 175.
— der Tube 272.
— des Trommelfells 424.
Versteifung der Gehörknöchelchengelenke 264, 288.
Vestibularis, Nervus 246, 344.
Vestibulum labyrinthi 343, 344.
— — Eröffnung des 349.
— nasi 76.
Vokale, Hörweite der 250.
Vomer 44.
Vomitus matutinus 160.
Vorhof s. Vestibulum.
Vorhof-Bogengangsapparat s. statisches Organ.
Vorhofsfenster s. Fenestra ovalis.

Da die Färbung des Trommelfells technisch nicht befriedigend wiedergegeben werden kann, sind die nebenstehenden Trommelfellbilder in Sepia ausgeführt worden.

A. Stark einwärts gedrängtes atrophisches linkes Trommelfell mit durchscheinendem Transudate. Der kurze Hammerfortsatz springt schnabelförmig in das Lumen des Gehörganges vor. Der Hammergriff erscheint fast horizontal gerichtet und ist perspektivisch verkürzt. Der lange Ambossschenkel und die Sehne des Steigbügelmuskels sind durch die atrophische Membran deutlich sichtbar. Der „kegelförmige" Reflex hat seine Gestalt und Richtung verändert. Auf der hinteren Falte und auf der Schrapnellschen Membran erscheint je ein abnormer Reflex. Unten schimmert ein Transudat durch, das von einer haarscharfen, glänzend weissen Niveaulinie begrenzt wird.

B. Durchschimmerndes entzündliches Exsudat in der Paukenhöhle, durch eine dunkle, geknickte Niveaulinie begrenzt.

A.

B.

Verlag von J. F. Bergmann in Wiesbaden. Kgl. Univ.-Druck. v. H. Stürtz A.-G., Würzburg.

Verlag von J. F. Bergmann in Wiesbaden.

Die Anatomie des Menschen.

Mit Hinweisen auf die ärztliche Praxis.

Von Professor Dr. **Friedrich Merkel** in Göttingen.

I. Abteilung:

Allgemeine Gewebelehre. — Grundzüge der Entwicklungslehre:
1. Geschlechtszellen, 2. Befruchtung, 3. Entwicklung.
Mit 251 Abbildungen im Text. Preis gebunden **Mk. 8.—.**

II. Abteilung:

Skeletlehre, Passiver Bewegungsapparat, Knochen und Bänder.
Textband gbd. **Mk. 6.—** und Atlas mit 281 Abbildungen gbd. **Mk. 6.—.**

III. Abteilung. **Muskellehre, Aktiver Bewegungsapparat.**
Textband gbd. **Mk. 5.—** und Atlas mit 136 Abbildungen gbd. **Mk. 5.—.**

Die **vierte** Abteilung enthält die „Eingeweide"; die **fünfte** Abteilung „Sinnesorgane und Zentralorgane", die **sechste** (Schlussabteilung) „Herz nebst peripheren Nerven und Gefässen".

—— Bis Mitte 1915 liegt das Werk vollständig vor. ——

Handbuch der Frauenheilkunde

für Ärzte und Studierende.

Bearbeitet von

Prof. Dr. **Amann**-München, Prof. Dr. **Baisch**-München, Prof. Dr. **Beuttner**-Genf, Prof. Dr. v. **Franqué**-Bonn, Prof. Dr. **Füth**-Köln, Prof. Dr **Halban**-Wien, Priv.-Doz. Dr. **Jaschke**-Giessen, Prof. Dr. **Jung**-Göttingen, Prof. Dr. **Knauer**-Graz, Geh. Hofrat Prof. Dr. **Menge**-Heidelberg, Prof. Dr **Opitz**-Giessen, Prof. Dr. **Pankow**-Düsseldorf, Prof. Dr. **Schröder**-Dortmund, Prof. Dr. **Sellheim**-Tübingen, Prof. Dr. **Tandler**-Wien, Prof. Dr. **Walthard**-Frankfurt a. M.

Herausgegeben von

C. Menge, Heidelberg und **E. Opitz**, Giessen.

Mit 374 zum Teil farbigen Abbildungen im Text. **Preis geb. Mk. 16.—.**

Das Handbuch will den Zusammenhang der Gynäkologie mit der allgemeinen ärztlichen Kunst wahren; es verzichtet auf die nähere Darstellung eingreifender Operationsmethoden — diese kommen nur in ihrer Indikation und in ihren Erfolgen zur Erörterung. Ein besonderes Gewicht ist auf die Vorführung der Untersuchungsmethoden gelegt, auf die Betonung der innigen und vielfachen Beziehungen zwischen dem Gesamthaushalt des Körpers und den weiblichen Geschlechtsorganen, auf das Heilverfahren des Praktikers.

... Unsere Literatur ist um ein modernes und sehr verdienstvolles Werk bereichert worden.

Monatsschrift f. Geburtshilfe und Gynäkologie.

Verlag von J. F. Bergmann in Wiesbaden.

:: Normale und abnorme :: Entwicklung des Menschen.

Ein Hand- und Lehrbuch der Ontogenie und Teratologie speziell für praktische Ärzte und Studierende der Medizin.

Bearbeitet von

Professor Dr. med. **Ivar Broman,** Lund.

Mit 642 Abbildungen im Text und 8 Tafeln.

Preis gebunden Mk. 18.65.

Lehrbuch
der
Physiologischen Chemie.

Unter Mitwirkung von

Professor **S. G. Hedin** in Upsala

herausgegeben von

Olof Hammarsten

ehem. Professor der medizinischen und physiologischen Chemie an der Universität Upsala.

Achte völlig umgearbeitete Auflage.

Mit einer Spektraltafel.

Preis Mk. 24.—, gebunden in Halbfranz Mk. 26.40.

Physiologisches Praktikum für Mediziner.

Von

Dr. med. **R. F. Fuchs,**

Professor an der Universität Breslau.

Zweite verbesserte und erweiterte Auflage.

Mit 110 Abbildungen und vier Tafeln.

Preis gebunden Mk. 8.—.

Verlag von J. F. Bergmann in Wiesbaden.

Die

Ohrenheilkunde der Gegenwart

und ihre Grenzgebiete.

Herausgegeben von

Geh.-Rat. Professor Dr. **Otto Körner** in Rostock.

I. Band: **Die eitrigen Erkrankungen des Schläfenbeins.** Von Professor Dr. O. Körner in Rostock. M. 7.—, geb. M. 8.—.

II. Band: **Die Berufskrankheiten des Ohres und der oberen Luftwege.** Von Dr. Fr. Röpke in Solingen. M. 5.—, geb. M. 6.—.

III. Band: **Die otitischen Erkrankungen des Hirns, der Hirnhäute und der Blutleiter.** Von Prof. Dr. O. Körner in Rostock. Vierte vollständig umgearbeitete Auflage mit Nachträgen. Mit 5 Tafeln und 1 Textabbildung. M. 10.—, geb. M. 11.—.

IV. Band: **Die Otosklerose.** Von Professor Dr. Denker in Halle. Mit 11 Abbildungen. M. 4.60, geb. M. 5.60.

V. Band: **Die Verletzungen des Gehörorgans.** Von Geheimrat Professor Dr. A. Passow in Berlin. Mit 41 Textabbildungen und 4 Tafeln. M. 9.60, geb. M. 10.60.

VI. Band: **Die Eiterungen des Ohrlabyrinths.** Von Professor Dr. Friedrich in Kiel. Mit 25 zumeist farbigen Tafeln. M. 9,60, geb. 10,60.

VII. Band: **Die Ostitis chronica metaplastica der menschlichen Labyrinthkapsel.** Von Prof. Dr. Paul Manasse in Strassburg, Mit 20 Figuren auf 13 Tafeln. M. 8.—, geb. M. 9.20.

VIII. Band: **Über das Cholesteatom des Schläfenbeins.** Von Privatdozent Dr. A. Linck in Königsberg. Mit 7 Tafeln.

Lehr- und Lernbuch für Schwerhörige.

Zur Erlernung des Absehens vom Munde.

Von

Professor Dr. **Arthur Hartmann**

in Berlin.

Cart. M. 1.60.

Das erschwerte Décanulement und seine Behandlung mit besonderer Berücksichtigung der Dilatationsverfahren. Von Dr. **Alfred Brüggemann,** Oberarzt an der Univ.-Klinik für Ohren-, Nasen- und Halskranke in Giessen. Mit 33 Figuren im Text und 3 Tafeln. M. 4.—.

Das Cholesteatom des Schläfenbeins. Von Privatdozent Dr. **A. Linck** in Königsberg. Mit 7 Tafeln.

Zeitschrift für Ohrenheilkunde und die Krankheiten der Luftwege. Unter Mitwirkung zahlreicher Fachgenossen herausgeg. von Prof. **O. Körner,** Rostock, Prof. **A. Denker,** Halle, Prof. **Fr. Siebenmann,** Basel, Prof. **C. von Eicken,** Giessen.
Preis pro Band á 4 Hefte M. 16.—.

Stimmbildung und Stimmpflege. Gemeinverständliche Vorlesungen gehalten von Prof. Dr. med. **Hermann Gutzmann** in Berlin. Mit 57 Abbildungen. Zweite vermehrte Auflage.
Preis M. 3.20, gebunden M. 3.80.

Die Krankheiten der Mundhöhle und der oberen Luftwege bei Dermatosen mit Berücksichtigung der Differentialdiagnose gegenüber der Syphilis. Von Dr. **Gottfried Trautmann** in München. Mit 41 Tabellen und 12 Abbildungen.
Preis M. 18.—, gebunden M. 19.60.

Lehr- und Lernbuch für Schwerhörige. Zur Erlernung des Absehens vom Munde. Von Prof. Dr. **Arthur Hartmann** in Berlin.
Kart. M. 1.60.

Die ohrenärztliche Tätigkeit des Sanitätsoffiziers. Von Stabsarzt Dr. **Rob. Dölger** in Frankfurt a. M. Zweite Auflage. Neue durch ein ausführl. Sachregister vermehrte Ausgabe. M. 6.—.

Die Verengerungen der oberen Luftwege nach dem Luftröhrenschnitt und deren Behandlung. Von Dr. **Arth. Thost** in Hamburg-Eppendorf. Mit einem Vorwort von Prof. Dr. **Kümmell** in Eppendorf-Hamburg. Mit 42 Textabbildungen, einer Röntgentafel und dem Porträt von Leopold von Schrötter.
Preis M. 12—, gebunden M. 13.20.

Die otitischen Erkrankungen des Hirns, der Hirnhäute und der Blutleiter. Von Prof. Dr. **Otto Körner** in Rostock. Vierte, durch Nachträge ergänzte Ausgabe. Mit 5 Tafeln und 1 Abbildung im Texte. M. 10.—, gebunden M. 11.—.

Die Verletzungen der Nase und deren Nebenhöhlen, nebst Anleitung zur Begutachtung ihrer Folgezustände. Von Dr. **Friedrich Röpke** fn Solingen. M. 4.60.

Verlag von J. F. Bergmann in Wiesbaden.

Sexualleben und Nervenleiden.

Nebst einem Anhang

Über Prophylaxe und Behandlung der sexuellen Neurasthenie.

Von

Hofrat Dr. **L. Löwenfeld,**
Spezialarzt für Nervenkrankheiten in München.

Fünfte zum Teil umgearbeitete und sehr vermehrte Auflage.

Preis Mk. 11.—, gebd. Mk. 12.—.

Aus Besprechungen früherer Auflagen.

Von dem rühmlichst bekannten Werke liegt jetzt bereits die vierte Auflage vor. Bei den vielfach verbreiteten irrigen Meinungen über dieses Gebiet, bei der grossen Gleichgültigkeit auf der einen Seite, dem durch schlechte Literatur genährten Pessimismus auf der anderen ist es freudig zu begrüssen, dass wir in dem Löwenfeldschen Buche ein Werk besitzen, das ruhig und sachlich aufklärend in einer auch für gebildete Laien verständlichen Form die gesamte Klinik, Pathologie und Therapie des Sexuallebens und der mit ihm in Beziehung stehenden Nervenleiden erschöpfend behandelt.

Im übrigen braucht auf die bekannten Vorzüge des Werkes nicht weiter eingegangen zu werden. Die zweckentsprechende und übersichtliche Gliederung und Anordnung des Stoffes, die streng wissenschaftliche Objektivität der Schilderung, die Berücksichtigung auch der abweichenden Meinungen anderer Forscher auf diesem Gebiete lassen in bezug auf Vollständigkeit keine Wünsche übrig. Der Fachmann wie der gebildete Laie werden in gleichem Masse aus der Lektüre des anregend geschriebenen Werkes Nutzen ziehen.

Münchener Allgemeine Zeitung.

Verlag von J. F. Bergmann in Wiesbaden.

Klinik

der

Darmkrankheiten.

Von

Prof. Dr. **Adolf Schmidt,**

Geh. Med.-Rat, Direktor der Medizinischen Klinik in Halle a. S.

I. Teil. Mit 102 grösstenteils farbigen Abbildungen. **Mk. 12.—.**

Anatomische und physiologische Grundlagen — Diagnostik — Therapie — Darmdyspepsien — Entzündliche Erkrankungen des Darmes.

II. Teil. Mit 75 grösstenteils farbigen Abbildungen. **Mk. 11.—.**

Geschwürige Prozesse und Granulationsgeschwülste — Erkrankungen der Darmgefässe — Durch angeborene und erworbene Lage und Gestaltsveränderungen des Darmes bedingte Krankheitsbilder — Kontinuitätstrennungen des Darmes — Verengerungen und Verschliessungen des Darmes — Geschwülste des Darmes — Nervöse Erkrankungen des Darmes.

Preis des kompletten Werkes gebunden Mk. **25.—.**

Die Elektrographie

als

Untersuchungs-Methode des Herzens und ihre Ergebnisse

insbesondere für die Lehre von den Herzunregelmässigkeiten.

Von Prof. Dr. **Aug. Hoffmann,**

ord. Mitglied der Akademie für prakt. Medizin und Direktor der medizinischen Klinik in Düsseldorf.

Mit 293 Abbildungen im Text und 3 Tafeln.

Preis Mk. 14.—, gebunden Mk. 15.—.

Aus dem Inhalt:

I. Die Technik der Elektrographie des Herzens. — II. Das Elektrokardiogramm und seine Analyse. — III. Die Veränderungen des Elektrokardiogramms bei regelmässiger Herztätigkeit. — IV. Die Ergebnisse der Elektrographie bei den Unregelmässigkeiten des Herzschlags.

Verlag von J. F. Bergmann in Wiesbaden.

Spezielle
Diagnostik und Therapie

in kurzer Darstellung mit Berücksichtigung aller Zweige der praktischen Medizin.

Bearbeitet von zahlreichen Fachgenossen

und

herausgegeben von

Oberstabsarzt z. D. Dr. **Walter Guttmann**
a. d. Kaiser Wilhelm-Akademie in Berlin.

Preis gebunden Mk. 10.65.

Ein kurzes, handliches Büchlein, das in alphabetisch angeordneten Schlagworten das Wichtigste aus dem Gebiete der praktischen Gesamtmedizin anführt. Es ist erstaunlich, wie vollständig — eine Reihe von Stichproben haben dies gezeigt — das Wissenswerte in konzentriertester Form geboten wird.

Als Nachschlagewerk, zur raschen Orientierung verwendet, wird es diesen Zweck vollständig erfüllen und bietet demjenigen, dem eine grössere Bibliothek nicht zur Verfügung steht, über die wichtigsten medizinischen Fragen Aufschluss. In diesem Sinne kann es bestens empfohlen werden.

Prager med. Wochenschrift.

Wie schon der Titel besagt, ein für praktische Ärzte und klinische Praktikanten bestimmtes Handwörterbuch zur raschen Orientierung bezüglich Diagnose und Therapie. Die prägnante Darstellung steht auf dem modernsten Standpunkte. Die alphabetisch geordneten Krankheiten sind von einer Reihe bekannter Autoren besprochen, die chirurgischen von Prof. Leser (Frankfurt a. M.) und Prof. Kaposi (Breslau), die Hautkrankheiten von Prof. Joseph (Berlin), Ohrenkrankheiten von Prof. Bloch (Freiburg i. Br.), Gynäkologie von Prof. Kayser (Cöln), Augenleiden von Prof. Schieck (Göttingen) usw.

Ein Rezeptanhang, ebenfalls den modernsten Ansprüchen Rechnung tragend, Maximaldosen für Erwachsene und Kinder, Kalorientabellen der Nahrungsmittel bilden den Schluss. Ein sorgfältig bearbeiteter Index erleichtert die Benützung des handlichen Buches sehr. Die Ausstattung ist gediegen.

Unter den vielen medizinischen Handlexika und Hilfsbüchern ist das vorliegende jedenfalls eines der besten und reichhaltigsten.

Korrespondenzblatt für Schweizer Ärzte.

Infolge seines reichen und gediegenen Inhalts und der übersichtlichen Anordnung des Stoffes bildet das Buch einen wertvollen Ratgeber, der schnelle und sichere Orientierung gestattet. Es wird sich deshalb sicherlich viel Freunde erwerben.

Zeitschrift für Medizinal-Beamte.

Verlag von J. F. Bergmann in Wiesbaden.

Ärztliche Lebensfragen

und

ihre moderne Lösung.

Für Ärzte und Laien

von

Dr. **Georg Honigmann** in Wiesbaden.

Preis Mk. 2.40.

Taschenbuch

der

Medizinisch-klinischen Diagnostik.

Von

Dr. Otto Seifert, Professor in Würzburg und **Dr. Friedr. Müller,** Professor in München.

Sechzehnte, gänzlich umgearbeitete Auflage.

Mit 104 zum Teil farbigen Abbildungen.

Preis gebunden Mk. 5.—.

Chirurgie der Mundhöhle.

Leitfaden für Mediziner und Studierende der Zahnheilkunde.

Von

Primärarzt Dr. **H. Kaposi** in Breslau und Professor Dr. **G. Port** in Heidelberg.

Zweite umgearbeitete Auflage.

Mit 118 Abbildungen im Text und auf einer Tafel.

Preis: Mark 6.—, gebunden Mark 7.—.

Die anatomischen Namen

ihre Ableitung und Aussprache.

Mit einem Anhang: Biographische Notizen.

Von Professor Dr. **H. Triepel** in Breslau.

Vierte verbesserte Auflage.

Preis Mk. 2.40.

Verlag von J. F. Bergmann in Wiesbaden.

Grundriss

zum

Studium der Geburtshilfe

in

**achtundzwanzig Vorlesungen und sechshundert-
:: sechsundsechzig bildlichen Darstellungen. ::**

Von

Geh. Med.-Rat Dr. **Ernst Bumm,**
Professor und Direktor der Universitäts-Frauenklinik der Charité in Berlin.

Neunte vermehrte Auflage.

Preis gebunden Mk. 15.—.

Aus Besprechungen früherer Auflagen:

Bumm hat mit seinem Grundriss der Ärztewelt ein Buch geschenkt, welches in seiner Eigenschaft bis jetzt unerreicht dasteht, insbesondere was den illustrierten Teil anlangt. Wenn der Anschauung in der Medizin überhaupt Rechnung getragen werden muss, so ist dies besonders in der Geburtshilfe der Fall und dieser Zweck ist eben in dem Bummschen Grundriss, der in kurzer Zeit schon soviele Auflagen erlebt hat, in vollkommener Weise erreicht worden. Ich habe den Inhalt dieses Buches, die Anlage des ganzen Werkes gelegentlich der I. Auflage in dieser Zeitschrift (1903, Heft 4) so genau besprochen, dass ich diesbezüglich hierauf verweisen kann, und beschränke mich darauf, hervorzuheben, was inzwischen neu hinzugekommen ist und inwiefern ich ebensowohl für den Praktiker wie den beamteten Arzt das Buch ganz besonders empfehlen möchte.

Zeitschrift für Medizinalbeamte.

Lehrbuch der topographischen Anatomie

für

Studierende und Ärzte.

Von Dr. **H. K. Corning,**
Professor der Anatomie an der Universität Basel.

Fünfte, vollständig umgearbeitete Auflage.

Mit 667 Abbildungen, davon 420 in Farben.

Preis gebunden Mk. 16.60.

Wir besitzen keine andere Darstellung der topographischen Anatomie, welche in so zielbewusster Abgrenzung das Wesentliche bringt und die weniger typischen und bedeutsamen Details den umfangreicheren Handbüchern zur Berücksichtigung überweist. Die topographische Beschreibung ist überall klar und knapp und gibt eine so plastische Vorstellung der Lageverhältnisse, wie Worte und Abbildungen es überhaupt zu leisten vermögen. Die zum grossen Teil farbigen Figuren sind sehr gut gezeichnet und mit bester Technik reproduziert. Das inhaltlich und bildlich vorzüglich ausgestattete Werk bedeutet zweifellos eine ganz wesentliche Bereicherung unserer anatomischen Lehrmittel.

H. Piper (Berlin) i. Zentralbl. f. Physiologie.

*

Grundriss

der

Chirurgisch-topographischen Anatomie

mit Einschluss der Untersuchungen am Lebenden.

Von

Geh. Med.-Rat Dr. **Otto Hildebrand,**

ord. Professor der Chirurgie an der Universität Berlin.

Dritte verbesserte und vermehrte Auflage.

Mit 194 teils mehrfarbigen Abbildungen im Text.

Preis gebunden Mk. 12.60.

Aus Besprechungen der früheren Auflagen.

. . . . Das H.'sche Buch ist sehr frisch und anregend geschrieben, besonders gut gefiel uns der Abschnitt über die Topographie des Halses; auch die Kapitel über die Untersuchung am Lebenden sind durchweg sehr instruktiv. Eine sehr wertvolle Beigabe sind die zahlreichen meist originalen, zum Teil mehrfarbigen Abbildungen. Dieselben sind meist ziemlich gross gehalten, was sehr wichtig ist; sie sind sehr wahrheitsgetreu nach Präparaten gefertigt, von bemerkenswerter Klarheit und mit künstlerischem Sinn und Geschick ausgeführt und recht gut wiedergegeben. *Münchener med. Wochenschrift.*

Grundriss

der

pathologischen Anatomie.

Von

Professor Dr. **Hans Schmaus,** München.

Zehnte Auflage.

Neu bearbeitet und herausgegeben von

Professor Dr. **Gotthold Herxheimer** in Wiesbaden.

Mit 752 grösstenteils farbigen Abbildungen im Text und auf 7 Tafeln.

Preis gebunden Mk. 18.—.

Schon zwei Jahre nach der letzten Ausgabe erscheint jetzt die zehnte Auflage des bekannten Lehrbuches. Dies muss von vornherein als eine besondere Empfehlung für die Brauchbarkeit des Lehrbuches aufgefasst werden, da gerade die letzten Jahre im Gebiet der Pathologie einige sehr gute Lehrbücher gebracht haben.

In allen Kapiteln hat sich der Verfasser bemüht, den neuern Forschungsergebnissen gerecht zu werden, so dass sich der Leser trotz der Kürze des Textes, an die sich der Verfasser halten muss, soll nicht der Charakter des ursprünglichen Schmaus'schen Werkes verloren gehen, überall ein gutes Bild des jetzigen Standes pathologischer Forschung machen kann. Als grosser Vorzug muss die Aufnahme einer Reihe vorzüglicher makroskopischer Abbildungen bezeichnet werden. Ärzten und Studierenden sei dieses vorzügliche Lehrbuch bestens empfohlen.

Korrespondenzblatt für Schweizer Ärzte.

Verlag von J. F. Bergmann in Wiesbaden.

Lehrbuch

der

Lokalanästhesie

für Studierende und Ärzte.

Von

Professor Dr. **Georg Hirschel,** Heidelberg.

Mit einem Vorwort

von

Prof. Dr. Wilms, Heidelberg.

Mit 103 Abbildungen im Text.

Preis gebunden Mk. 5.80.

Aus Besprechungen.

Entsprechend dem grossen Fortschritte der Lokalanästhesie in den letzten Jahren ist der Wunsch berechtigt, in knapper Form das zur Anwendung der Lokalanästhesie unbedingt Notwendige zusammenzustellen. . . .

In dem allgemeinen Teil bringt Hirschel zunächst in sehr übersichtlicher Weise einen kurzen historischen Überblick, der alles für die Praxis Wesentliche in chronologischem Zusammenhange bringt und die ganze Entwicklung der Lokalanästhesie in ihrem inneren Zusammenhange gut skizziert.

In dem speziellen Teile werden systematisch die einzelnen Körperteile berücksichtigt, was die sehr guten plastischen Abbildungen in dankenswerter Weise unterstützen. Unser Spezialgebiet, Otologie, Rhinologie und Laryngologie findet eine weitgehende Berücksichtigung in bezug auf die äusseren Eingriffe. Besonderer Wert ist auf genaue anatomische Beschreibung der Nervenbahnen gelegt, auf deren Kenntnis sich ja in erster Linie das gute Gelingen einer Lokalanästhesie aufbauen wird, daneben sind Übersichtstabellen über die Nerven in den einzelnen Operationsgebieten aufgestellt worden. . . . Besondere Berücksichtigung findet auch die Lokalanästhesie auf dem Gebiete der Zahnheilkunde. Das Buch verdient weitgehende Verbreitung.

Zeitschr. f. Laryng., Rhin. u. ihre Grenzgeb.

Stimmbildung und Stimmpflege.

Gemeinverständliche Vorlesungen

gehalten von

Professor Dr. med. **Hermann Gutzmann** in Berlin.

Mit 57 Abbildungen.

Zweite vermehrte Auflage.

Preis Mk. 3.20, gebunden Mk. 3.80.

Verlag von J. F. Bergmann in Wiesbaden.

Die Verengerungen der oberen Luftwege nach dem Luftröhrenschnitt und deren Behandlung.

Von

Dr. Arthur Thost,

Oberarzt des Ambulatoriums und der Station für Hals-, Nasen- und Ohrenkranke am Eppendorfer Krankenhause.

Mit einem Vorwort

von

Professor **Dr. Kümmell**, Hamburg-Eppendorf.

Mit 42 Textabbildungen, einer Röntgentafel und dem Porträt von Leopold von Schrötter.

Preis Mk. 12.—, gebunden Mk. 13 20.

Aus dem Inhalt:

Pathologische Anatomie. Ursachen und Formen der Stenosen. — Die mechanischen Verhältnisse bei den Stenosen. — Tracheotomie und Decanulément. — Kanülen. Verschiedene Formen derselben. — Folgezustände nach Tracheotomie. — Die Untersuchung und Diagnose der Verengerungen der oberen Luftwege. — Allgemeinbehandlung. — Die Schrötterschen Methoden zur Dilatation von Stenosen. Andere Dilatationsmethoden. — Intubation nach O'Dwyer. — Die operativen Methoden. — Meine Dilatationsmethode. — Eigene Fälle.

Die

Krankheiten der Mundhöhle und der oberen Luftwege

bei Dermatosen

mit Berücksichtigung der Differentialdiagnose gegenüber der Syphilis.

Von

Dr. Gottfried Trautmann

in München.

Zweite umgearbeitete und erweiterte Auflage.

Mit 41 Tabellen und 12 Abbildungen.

Preis M. 18.—, gebunden M. 19.60.

Aus dem Inhalt:

Lichen ruber planus. — Lichen ruber acuminatus. — Erytheme. — Herpes. — Miliaria und Ekzem. — Impetigo. — Impetigo herpetiformis. — Pemphigus. — Epidermolysis bullosa hereditaria (Köbner). — Medizinalintoxikationen. — Parakeratosen, Keratosen, Hyperkeratosen, Akanthosen. — Lupus erythematodes. — Tuberkulose. — Lepra. — Rhinosklerom. — Sklerodermie (Morphaea). — Rotz (Malleus). — Milzbrand (Anthrax). — Erysipel. — Pocken (Blattern, Variola), Vakzine, Varicella. — Urticaria. Akutes zirkumskriptes idiopathisches Ödem-Quincke. — Gonorrhöe. — Ulcus molle. — Pflanzliche Parasiten (Mykosen). — Tierische Parasiten.

11/60 5-27-14 3

LANE MEDICAL LIBRARY

To avoid fine, this book should be returned on or before the date last stamped below.

R46 Körner,O 44840
K78 Lehrbuch der Ohren-,
1914 Nasen- und Kehlkopfkran
NAME heiten
DATE DUE